

# معرفی یک مورد بیمار مبتلا به سارکوییدوز با تظاهرات بالینی مشابه سندرم شوگرن

## چکیده

مقدمه: سارکوییدوز، یک بیماری مزمن گرانولومایی با منشأ ناشناخته می‌باشد که مشخصه آن وجود گرانولوما بدون کازفیئه متشکل از سلولهای اپیتولییدی در ارگان‌های مختلف (غدد لنفاوی، ریه، طحال، کبد، پوست و غدد بزاقی و اشکی) می‌باشد. تشخیص بیماری براساس یافته‌های بالینی، رادیولوژی و هیستولوژی، که در آن گرانولومای بدون کازفیئه گزارش شود، می‌باشد. بیماری سارکوییدوز بسیاری از علائم خارج غددی و نیز علائم درگیری غدد اشکی و بزاقی شوگرن را می‌تواند تقلید نماید و تشخیص این دو بیماری، براساس یافته‌های بالینی به تنهایی، مشکل باشد.

معرفی بیمار: در این مقاله، خانم ۱۹ ساله‌ای که با علائم بزرگی غدد پاروتید و خشکی دهان و چشمها از سه سال قبل مراجعه نموده است، معرفی می‌شود. رادیوگرافی قفسه سینه، نرمال گزارش شد اما در اسکن HRCT (High resolution CT scan)، پارانشیم ریتین، ضایعه شیشه شکسته (Ground Glass) را نشان داد، در بیوپسی از برونش، پنومونی گرانولومایی با گرانوماهای بدون کازفیئه گزارش شد، همچنین سطح آنزیم مبدل آنژیوتنسی (Angiotensin converting enzyme=ACE) بالاتر از حد نرمال بود. آزمایش پوستی PPD (Purified protein derivative) و رنگ‌آمیزی جهت باسیل کخ، منفی بوده است. نتیجه آنتی‌بادی علیه Ro و La و آنتی‌نوکلئار آنتی‌بادی (Antinuclear Antibody=ANA)، منفی گزارش شده است.

نتیجه‌گیری: بنابراین بیمار به عنوان یک مورد سارکوییدوز تحت درمان قرار گرفت و در ویزیت‌های پیگیری، سطح ACE بعد از ۶ ماه به حد طبیعی بازگشت و علائم بالینی و شکایات بیمار برطرف شد. از آنجایی که سارکوییدوز، با تظاهرات بالینی مشابه سندرم شوگرن، غیرمعمول می‌باشد، تصمیم به معرفی این مورد گرفته شد.

کلیدواژه‌ها: ۱- سارکوییدوز ۲- گرانولوما بدون کازفیئه ۳- سندرم مشابه شوگرن

\*دکتر هادی پورمقیم I

دکتر مریم مظاهری تهرانی II

تاریخ دریافت: ۸۴/۱۲/۲، تاریخ پذیرش: ۸۵/۵/۲۱

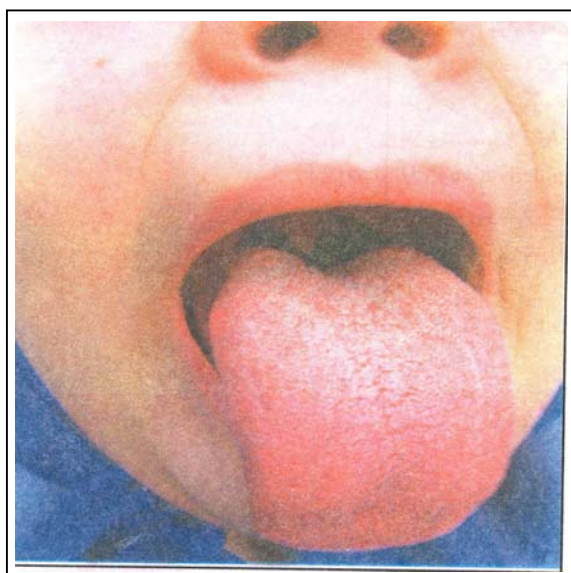
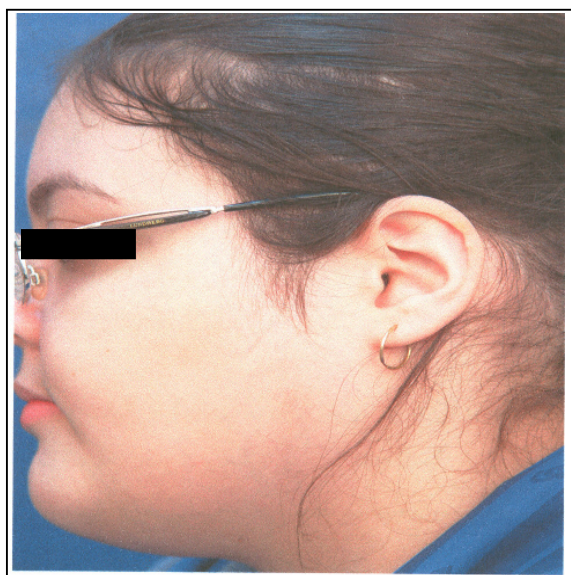## مقدمه

اشکی می‌باشد. تشخیص سارکوییدوز به وسیله علائم بالینی و یافته‌های رادیولوژیک و اثبات آن توسط پاتولوژی که گرانولوم بدون کازفیئه را نشان می‌دهد، صورت می‌گیرد.<sup>(۱)</sup>

سارکوییدوز یک بیماری سیستمیک مزمن می‌باشد که علت آن ناشناخته است و مشخصه آن، وجود گرانولوما بدون کازفیئه از سلولهای اپیتولییدی در ارگان‌های مختلف از جمله غدد لنفاوی، ریه، طحال، کبد، پوست و غدد بزاقی و

I) دانشیار و فوق‌تخصص روماتولوژی، بیمارستان فیروزگر، خیابان ولی‌عصر، خیابان ولدی، دانشگاه علوم پزشکی و خدمات بهداشتی - درمانی ایران، تهران، ایران (\*مؤلف مسؤل).

II) دستیار بیماری‌های قلب و عروق، دانشگاه علوم پزشکی و خدمات بهداشتی - درمانی ایران، تهران، ایران.



شکل شماره ۱- بزرگی پاروتید و خشکی دهان

سندرم شوگرن یک بیماری اتوایمیون می‌باشد که در آن غدد برون‌ریز درگیر می‌شوند و بیماری با علائم خشکی دهان و چشمها، ثانویه به اختلال عملکرد غدد بزاقی و اشکی بروز می‌کند. یافته مشخصه هیستولوژی در شوگرن، ارتشاح فوکال لنفوسیت‌ها در غدد برون‌ریز می‌باشد و در طیفهای مختلف، این بیماری می‌تواند به صورت درگیری غدد برون‌ریز به طور اختصاصی و یا اینکه به صورت یک پروسه سیستمیک که درگیری غدد برون‌ریز(اشکی و بزاقی) جزئی از آن باشد، تظاهر نماید.<sup>(۲ و ۳)</sup>

در سال ۲۰۰۲، گروه مطالعه امریکایی‌ها - اروپایی‌ها که وظیفه طبقه‌بندی شوگرن را به عهده داشتند، جهت تشخیص شوگرن، رد بیماری سارکوئیدوز را منظور نموده‌اند.<sup>(۴)</sup> اما در بعضی از گزارشات بر همزمانی واقعی این دو بیماری با یکدیگر تکیه شده است.<sup>(۵-۸)</sup>

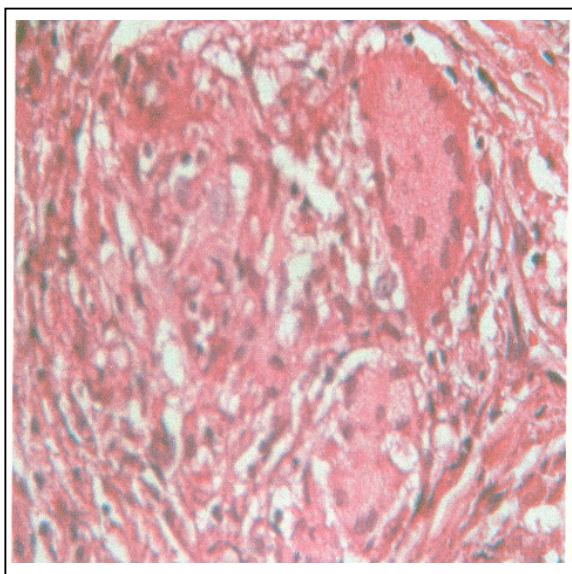
در این مقاله یک بیمار دختر ۱۹ ساله که با خشکی دهان و چشمها و بزرگی پاروتید مراجعه نموده بود، گزارش می‌شود. در بررسی اولیه احتمال سندرم شوگرن یا سارکوئیدوز و یا همزمانی این دو بیماری مطرح شده بود، که در نهایت براساس یافته‌های بالینی، رادیولوژی و وجود گرانولوما غیر کازفیئه در نمونه بافتی، تشخیص سارکوئیدوز مطرح شد.

#### معرفی بیمار

بیمار خانم ۱۹ ساله اهل و ساکن تهران بود که از ۹ سال قبل دچار سوزش هر دو چشم به همراه اشک ریزش و قرمزی و درد شده بود که با تشخیص یوئیت قدامی، تحت درمان با استروئید موضعی و قطره‌های میدریاتیک قرار می‌گیرد، علائم بیمار بتدریج در طی یک ماه بهبود می‌یابند. بیمار به مدت ۶ سال مشکلی نداشته است تا اینکه ۳ سال قبل دچار ادم دور چشم چپ همراه با پارستزی نیمه چپ صورت می‌گردد و سپس تورم غدد پاروتید دو طرفه همراه با خشکی چشم‌ها و مخاط دهان ایجاد می‌شود(شکل شماره ۱).

بیمار همزمان از دیسفاژی نیز شاکی بوده است. در مراجعات پزشکی و بررسی‌های بعمل آمده، با احتمال سندرم شوگرن، بیمار تحت درمان با کلروکین با دوز ۱۵۰ میلی‌گرم دو بار در روز، پردنیزولون با دوز ۵ میلی‌گرم سه بار در روز و قرص کلسیم D قرار می‌گیرد که علائم بیمار به طور نسبی بهبود می‌یابد ولی کاملاً برطرف نمی‌شوند، بیمار داروها را قطع می‌کند و علائم بیماری ۳ ماه پس از قطع دارو تشدید می‌شود. ۶ ماه قبل از مراجعه، بیمار با تشخیص آنمی

منفی بوده است. کشت مایع برونکوآلوئولار لاواژ نیز، منفی بوده است (شکل شماره ۲).



شکل شماره ۲- وجود گرانولوما در هیستولوژی قسمتی از بافت برونش بیمار

با توجه به آزمایشات انجام شده و سیر کلینیکی بیماری، برای بیمار تشخیص شوگرن ثانویه در زمینه TB یا سارکوئیدوز مطرح گردید که با توجه به منفی بودن PPD و عدم وجود اسمیر یا کشت خلط مثبت از جهت باسیل کخ و افزایش تیترا ACE در سرم بیمار و ضایعه گرانولوماتوز در بیوپسی، سارکوئیدوز مطرح گردید، بیمار تحت درمان با پردنیزولون با دوز ۵ میلی‌گرم روزانه، کلروکین با دوز ۱۵۰ میلی‌گرم روزانه، آزاتیوپرین ۵۰ میلی‌گرم ۲ نوبت روزانه قرار گرفت و علائم بیمار به نحو چشم‌گیری بهبودی نشان داد و خشکی چشم بیمار کاهش یافت، لنفادنوپاتی برطرف گردید و تیترا ACE به حد نرمال ۴۲ واحد کاهش یافت که این مسأله، بیماری سل (TB) را، رد و سارکوئیدوز را تأیید می‌نماید.

#### بحث

اگر چه تمایز بین سارکوئیدوز و شوگرن اولیه، در اغلب

فقر آهن، تحت درمان با قرص فرس سولفات (۳ عدد روزانه) قرار می‌گیرد. بیمار در طی این مدت هیچ‌گاه علائمی دال بر آرتريت نداشته است. سابقه سرفه و خلط نداشته و تنها از تنگی نفس فعالیتی شاکی بوده است، همچنین سابقه سنگ کلیه نداشته، ولی از ناکچوری شاکی بوده است.

در معاینات انجام شده، تب نداشت و فشار خون، ۱۳۰/۸۰ میلی‌متر جیوه داشت.

لنفادنوپاتی در زنجیره لنف نود قدامی چپ گردنی به ابعاد ۰/۵×۰/۵ سانتی‌متر و در ناحیه زیر چانه به ابعاد ۰/۷×۰/۷ سانتی‌متر لمس می‌شد. سمع ریه‌ها، نرمال بود و رال شنیده نمی‌شد. سمع قلب نرمال بود و در معاینه، شکم نرمال بود و هیپاتواسپلنومگالی وجود نداشت.

در آزمایشات انجام شده از بیمار، اندازه‌گیری کمپلمان‌ها نرمال گزارش شده بود. تستهای اتو آنتی‌بادی شامل Anti-jol, Anti-ds DNA, Anti-Sm, ANA, Anti-SSA شده بودند. سطح ACE (Angiotensin Converting Enzyme) نیز گزارش شده بود. آنتی‌بادی علیه HLA-B27, B5 منفی بوده است. تست PPD بعد از ۴۸ و ۷۲ ساعت، منفی بود. سرعت سدیمان خون در ساعت اول، ۲۰ میلی‌متر و سطح ACE سرم معادل ۸۰ واحد (نرمال: ۵۲-۸ واحد) بوده است که بالاتر از حد طبیعی است. در رادیوگرافی قفسه سینه بیمار، لنفادنوپاتی ناف ریه و یا علائمی دال بر فیروز دیده نشد.

در HRCT ریه، نمای شیشه شکسته (Ground Glass) در پارانشیم هر دو طرف همراه با چند بول آمفیزماتوز در سگمان‌های خلفی لوب فوقانی دیده شده بود و لنفادنوپاتی و پلورال افیوژن گزارش شده بود. در برونکوسکپی انجام شده، التهاب مخاطی در انشعابات برونش دو طرف وجود داشت که بیوپسی، گرفته شده و نتیجه بیوپسی، پنومونیت گرانولوماتوز مزمن با حداقل نکروز کازئوز و با تشخیص احتمالی TB مطرح گردیده بود، ولی آزمایشات خلط از نظر باسیل کخ و سایر میکروارگانیسم‌های اسید فاست و قارچ،

تشخیص سارکوئیدوز شده است، عبارتند از: آدنوپاتی ناف ریه، اوئیت و هیپرکلسمی. مواردی از سارکوئیدوز که به اشتباه، شوگرن تشخیص داده شده‌اند، میانگین سنی بالاتری داشته‌اند تا مواردی که از بدو مراجعه مبتلا به سارکوئیدوز تشخیص داده شده‌اند (به ترتیب ۱۰ و ۴۰ سال). در بیمار معرفی شده در این مقاله، آدنوپاتی ناف ریه همراه با اوئیت، راهنمایی کننده بوده است و احتمال تشخیص سارکوئیدوز را مطرح نموده است.

آنالیز اتو آنتی‌بادی‌ها نیز در تمایز این دو بیماری از یکدیگر و نیز در موارد تشخیصی overlap، کمک کننده می‌باشد. تستهای ایمونولوژیک در بیماران مبتلا به سارکوئیدوز، منفی می‌باشند، البته در مواردی، تیتراژ پایین آنتی‌بادی علیه هسته (ANA) و فاکتور روماتوئید، گزارش شده است. در سارکوئیدوز، آنتی‌بادی علیه آنتی‌ژن SS-A و SS-B، منفی می‌باشد.<sup>(۱۲، ۱۳)</sup> مثبت شدن تستهای اتوایمیون، بیانگر همزمانی وجود شوگرن و سارکوئیدوز می‌باشد، در گروهی از بیماران مبتلا به سارکوئیدوز که همزمان سندرم شوگرن نیز در آنها تشخیص داده شده است، موارد مثبت بودن ANA، فاکتور روماتوئید و آنتی‌بادی علیه SS-A (Ro) دیده شده است. در این موارد لازم است تستهای تکمیلی از جمله بیوپسی غدد بزاقی، تستهای چشمی (ocular) و اسکن پاروتید بعمل آید. در بیمار معرفی شده در این مقاله، بررسی اتوآنتی‌بادی‌ها انجام شده است و بیمار از نظر تست آنتی‌نوکلئار آنتی‌بادی (ANA)، آنتی‌بادی علیه SS-A، SS-B، Scl 70 و jo-1، dsDNA، Sm منفی بوده است.

در مواردی که علائم بالینی و ایمونولوژیک جهت تشخیص همزمانی دو بیماری سارکوئیدوز و شوگرن کمک کننده نباشد، بیوپسی غدد بزاقی می‌تواند نقش کلیدی را در تشخیص نهایی عهده‌دار شود، در بیوپسی غدد بزاقی بیمار مبتلا سارکوئیدوز، ارتشاح گرانولوماتوز و در شوگرن اولیه، التهاب موضعی غده (Focal Sialadenitis) مشاهده می‌شود. نقش بیوپسی غدد بزاقی مینور به عنوان یک روش جهت تشخیص سارکوئیدوز، توسط محققین مختلفی پیشنهاد شده است. در بیوپسی بعمل آمده در ۵۸-۲۸٪ موارد،

اوقات، آسان می‌باشد، مشکل، زمانی بروز می‌نماید که علائم اولیه سارکوئیدوز، سندرم Sicca Symptoms و یا بزرگی غدد پاروتید باشد. در سارکوئیدوز، درگیری غدد اشکی در ۳٪ موارد و درگیری غدد بزاقی در ۶٪ موارد گزارش شده است.<sup>(۹)</sup> بزرگی پاروتید نیز در ۶٪ موارد گزارش شده است.<sup>(۱۰)</sup> اخیراً گروه مطالعه امریکایی - اروپایی که در مورد سارکوئیدوز تشکیل شده است، در تشخیص شوگرن، کنار نهادن با exclusion سارکوئیدوز را منظور نموده است.<sup>(۴)</sup> ولی با این حال، تا کنون ۵۹ مورد که علائم overlap دو بیماری سارکوئیدوز و شوگرن را داشته‌اند، گزارش شده است.<sup>(۱۱)</sup> مشکل تشخیص در این بیمار نیز این بوده که آیا شوگرن دارد، به سارکوئیدوز مبتلا است و یا overlap دو بیماری را همزمان دارد؟ چگونه می‌توانیم بگوییم که سارکوئیدوز از شوگرن اولیه تقلید نموده است و یا اینکه همزمان بروز نموده‌اند؟ در پاسخ به این سؤال، Ramos-Casals و همکارانش پیشنهاد نموده‌اند که بررسی موارد خارج غددی (extra-glandular)، بررسی تستهای ایمونولوژیک و تجزیه و تحلیل بیوپسی غدد بزاقی کمک کننده می‌باشند. در دو بیماری سارکوئیدوز و شوگرن اولیه، درگیری چندین سیستم گزارش می‌شود، اما پاره‌ای از یافته‌ها (از جمله بزرگی غدد لنفاوی ناحیه ریه، اوئیت، هیپرکلسمی و اریتماندوزوم) در سارکوئیدوز فراوان‌تر یافت می‌شوند و پاره‌ای از یافته‌ها (از جمله فنومن رینود، اسیدوز توبولار، پلی‌نوروپاتی و پورپورای پوستی) در شوگران اولیه فراوان‌تر گزارش شده‌اند.

الگوی تظاهرات بالینی موارد سارکوئیدوز که شوگرن را تقلید می‌نمایند با مواردی که سارکوئیدوز همزمان با شوگرن گزارش شده است، متفاوت می‌باشد. زمانی که سارکوئیدوز، بیماری شوگرن را تقلید می‌نماید، علائم خارج غددی، از جمله درگیری مفصلی و چشمی کمتر گزارش می‌شوند. در مواردی که همزمان دو بیماری در یک فرد وجود دارد، فراوانی علائم درگیری سیستمیک بیش‌تر مشاهده می‌شود. در پیگیری گروهی از بیماران که ابتدا با تشخیص شوگرن اولیه مراجعه نموده‌اند، علائم بالینی اختصاصی که منجر به

در بیمار مورد مطالعه در این گزارش، بیمار با بیوپسی از غدد بزاقی مخاط و لبها مخالفت نمود و انجام نشد، اما وجود آدنوپاتی ناف ریه‌ها در رادیوگرافی، پاسخ بیوپسی ترانس برونکیال که گرانولومای غیرکازفیئه در آن گزارش شد، وجود اوئیت و بالا بودن تیترا آنزیم مبدل آنژیوتنسین (ACE)، به نفع سارکوئیدوز بوده است و به علت منفی بودن آزمایش اتو آنتی‌بادی و فقدان علایمی به نفع شوگرن اولیه، از جمله فنومن رینود، پورپورا پوستی و نوروپاتی، احتمال همزمانی دو بیماری منتفی شد.

#### فهرست منابع

- 1- Hunninghake GW, Costebel U, Ando M, Baughman R, Cordier J, F du Bois R, et al. Statement on sarcoidosis. Am J Respir Crit Care Med 1999; 160: 736-55.
- 2- Garcia-Carrasco M, Ramos-Casals M, Rosas J, Pallares L, Calvo-Alen J, Cervera R, et al. Primary sjogren syndrome: clinical and immunologic disease patterns in a cohort of 400 patients. Medicine 2002; 81: 270-80.
- 3- Ramos-Casals M, Font J, Garcia-Carrasco M, Brito MP, Rosas J, Calvo-Alen J, et al. Primary sjogren syndrome: hematologic patterns of diseases expression. Medicine 2002; 81: 281-92.
- 4- Vitali C, Bombardieri S, Jonsson R, Moutsopoulos HM, Alexander EL, Carsons SE, et al. Classification criteria for sjogren's syndrome: A revised version of the european criteria proposed by the American-European consensus group. Ann Rheum Dis 2002; 61: 554-8.
- 5- Ferrer J, Bosch X, Cervera R, Font J, Ingelmo M. Sarcoidosis or primary sjogren's syndrome? Ann Rheum Dis 1988; 47: 965-6.
- 6- Gal L, Kovacs J, Zeher M. Case series: Coexistence of sjogren's syndrome and sarcoidosis. J Rheumatol 2002; 27: 2507-10.
- 7- Justiniani FR. Sarcoidosis complicating primary sjogren's syndrome. J Medicine 1989; 56: 59-61.
- 8- Sharma Om P. Sarcoidosis and other autoimmune disorders. Current opinion in pulmonary medicine 2002; 8: 452-6.
- 9- Drosos AA, Constantopoulos SH, Psychos D, Papadimitriou CS, Moutsopoulos HM. The forgotten cause of sicca complex, sarcoidosis. J Rheumatol 1989; 16: 1548-51.

گرانولومای غیر کازفیئه گزارش شده است.<sup>(۹-۱۳)</sup> با این وجود در مواردی از سارکوئیدوز، یافته‌های غیراختصاصی مثل ارتشاح منتشر لنفوسیت‌ها و سلولهای چندهسته‌ای گزارش شده است که در بیماران شوگرن نیز دیده می‌شود.<sup>(۱۶)</sup>

در دو مطالعه، مشخصات ارتشاح لنفوسیت‌ها در بیوپسی غدد بزاقی بیماران مبتلا به سارکوئیدوز با بیماران مبتلا به شوگرن اولیه مقایسه شد. Giotaki و همکاران ۶۰ بیوپسی لب را که از ۳۲ بیمار مبتلا به سارکوئیدوز و ۲۸ بیمار مبتلا به شوگرن اولیه تهیه شده بودند، بررسی نمودند. در این مطالعه مشخص شد که ارتشاح لنفوسیت‌ها که براساس معیار طبقه‌بندی tarpley در کلاس I مشخص شده بودند، در بیماران مبتلا به سارکوئیدوز مشاهده شد و ارتشاح سلولی کلاس II و بالاتر، در بیماران مبتلا به شوگرن اولیه دیده شد. ارزش تشخیصی بیوپسی در تشخیص سارکوئیدوز کم بوده است (۱۹٪ موارد مثبت) اما ارزش بیوپسی، بیش‌تر در تشخیص افتراقی بین سارکوئیدوز و شوگرن بوده است.<sup>(۱۳)</sup> در مطالعه دیگری که توسط drosos و همکارانش انجام شده است، ارتشاح پراکنده سلولهای لنفوسیتی در ۴۲٪ بیماران مبتلا به سارکوئیدوز مشابه یافته‌های پاتولوژی در بیوپسی بیماران مبتلا به شوگرن اولیه بوده است اما در بیماران مبتلا به شوگرن اولیه، تنها در ۷٪ موارد بیوپسی‌ها، شباهت‌هایی به پاتولوژی سارکوئیدوز دیده شده است.<sup>(۱۲)</sup> در بیمارانی که تظاهرات بالینی آنها، علایم سیکا می‌باشد و تست اتو آنتی‌بادی‌ها در آنها منفی می‌باشد، اگر در بیوپسی بعمل آمده از لبهای آنها، ارتشاح لنفوسیتی خفیف درجه I یا II براساس معیار نمره‌دهی chisholm-mason گزارش شده باشد، نتایج باید با احتیاط تفسیر شوند و تشخیص شوگرن نباید مطرح شود، چون این یافته‌ها می‌توانند در بیماران مبتلا به سارکوئیدوز، در مراحل اولیه پیش از تشکیل گرانولوما نیز دیده شوند. با این وجود، بیوپسی از لبها در بیماران مبتلا به سارکوئیدوز می‌تواند کمک کننده باشد، زیرا نه تنها شواهدی از درگیری سارکوئیدوز را نشان خواهد داد، بلکه می‌تواند همزمانی شوگرن اولیه را نیز رد نماید.<sup>(۵)</sup>

10- Greenberg G, Anderson R, Sharpstone P, James DG. Enlargement of parotid gland due to sarcoidosis. *Br Med J* 1964; 2: 861-2.

11- Ramos-Casals M, Brito-Zeron P, Garcia-Carrasco M, Font J. Sarcoidosis or Sjogren syndrome? Clues to defining mimicry or coexistence in 59 cases. *Medicine* 2004; 83: 85-95.

12- Dross AA, Voulgari PV, Psychos DN, Tsifetaki N, Bai M. Sicca syndrome in patients with sarcoidosis. *Rheumatol Int* 1999; 18: 177-80.

13- Giotaki H, Constantopoulus SH, Papadimitriou CS, Moutsopoulos HM. Labial minor salivary gland biopsy: A highly discriminatory diagnostic method between sarcoidosis and Sjogrens syndrome. *Respiration* 1986; 50: 102-7.

14- Nessian VJ, Jacoway JR. Biopsy of minor salivary glands in the diagnosis of sarcoidosis. *N Engl J Med* 1979; 301: 922-4.

15- Trapley TM, Anderson LG, White CL. Minor salivary gland involvement in Sjogren's syndrome. *Oral surg* 1974; 37: 64-74.

16- de wilde PCM, Slootweg PY, Baak JPA, Karter L. Multinucleate giant cells in sublabial salivary gland tissue in Sjogren's syndrome. *Virchow Arch* 1984; 403: 247-56.

## *A Case Report of Sarcoidosis with Sjogren-Like Symptoms*

<sup>I</sup>  
**\*H. Poormoghim, MD**

<sup>II</sup>  
**M. Mazaheri Tehrani, MD**

### *Abstract*

**Introduction:** Sarcoidosis is a chronic granulomatous disease of unknown origin characterized by the presence of non-caseating epitheloid cell granulomas in multiple organs such as lymph nodes, lungs, spleen, liver, skin, and salivary and lacrimal glands. The diagnosis is established when clinical and radiologic findings are supported by histologic evidence of non-caseating granulomas. Sarcoidosis shares several of the extraglandular features of sjogren syndrome as well as the involvement of the salivary and lacrimal glands, which makes it difficult to differentiate between the two diseases based on clinical grounds alone.

**Case Report:** This article represents a 19-year-old lady who presented with parotid enlargement, dry mouth and dry eyes since 3 years ago. Chest x-ray was normal but HRCT(High Resolution CT-scan) revealed a bilateral ground glass lesion. Bronchial biopsy reported chronic granulomatous pneumonia with non-caseating granulomas. Angiotensin converting enzymes(ACE) level was elevated. The PPD skin test and acid fast smear were negative. The test results for anti-Ro, anti-La, and anti-nuclear antibodies(ANA) were negative too.

**Conclusion:** Finally, the patient was diagnosed as a case of sarcoidosis and went under treatment. During the follow-up visits, the signs and symptoms disappeared and a normal ACE level was reported after 6 months. Since sarcoidosis with sjogren-like manifestations is unusual, we decided to present this case.

**Key Words:** 1) Sarcoidosis 2) Non-Caseating Granuloma 3) Sjogren-Like Syndrome

*I) Associate Professor of Rheumatology. Firoozgar Hospital. Valadi St., Vali-Asr Ave., Iran University of Medical Sciences and Health Services. Tehran, Iran. (\*Corresponding Author)*

*II) Resident of Cardiology. Iran University of Medical Sciences and Health Services. Tehran, Iran.*