

معرفی یک مورد بیمار مبتلا به کارسینوم نورواندوکراین نازوفارنکس

چکیده

مقدمه: کارسینوم نورواندوکراین از جمله نئوپلاسم‌های سیستم نورواندوکراین می‌باشد که مشتمل بر ارگان‌هایی است که سلولهای APUD (Amine precursor uptake & decarboxylation) در آنها ناشایعند. در بدن انسان، شایع‌ترین محل کارسینوم، دستگاه (Gastrointestinal) GI و ریه می‌باشد. این تومورها از نظر هیستولوژیک، با واکنش‌های مثبت نسبت به رنگهای نقره و به مارکرهای اختصاصی بافت‌های نورواندوکراین مثل (Neuron-specific Enolase) NSE، سیناپتوفیزین و کروموگرانین A مشخص می‌شوند.

معرفی بیمار: بیمار خانم ۷۴ ساله‌ای بود که با مشکل گرفتگی بینی ۶ ماهه، اپیستاکسی، آنوسمی و کاهش شنوایی مراجعه کرده بود. در معاینه، توده‌ای پولیپوئید و عروقی در نازوفاکس دیده شد. در سی‌تی‌اسکن، توده‌ای هموزن و ایزودانس در نازوفارنکس، بدون خوردگی استخوانی وجود داشت.

نتیجه‌گیری: پس از تایید تشخیص تومور کارسینوئید با واسطه مارکرهای اختصاصی و با رنگ‌آمیزی‌های مخصوص، فاکتورهای برای پیش‌بینی بدخیمی تومور وجود دارد. در درمان تومورهای بدخیم نورواندوکراین، بویژه واریانت‌های مهاجم تومور، کموتراپی سیستمیک بویژه cisplatin و etoposide موثر است؛ نقش رادیوتراپی، palliative است.

دکتر علیرضا محبی I
*دکتر سیدعلیرضا امامی II

کلیدواژه‌ها: ۱- تومور نورواندوکراین ۲- کارسینوم نورواندوکراین ۳- تومور نازوفارنکس

تاریخ دریافت: ۸۴/۸/۱۸، تاریخ پذیرش: ۸۴/۱۲/۲۲

مقدمه

تومور در سینوس‌های پارانازال و حفره بینی گزارش شده است اما هیچ گزارشی از وجود تومور اولیه و ایزوله نازوفارنکس وجود ندارد، که نشان دهنده نادر بودن این نئوپلاسم است.

معرفی بیمار

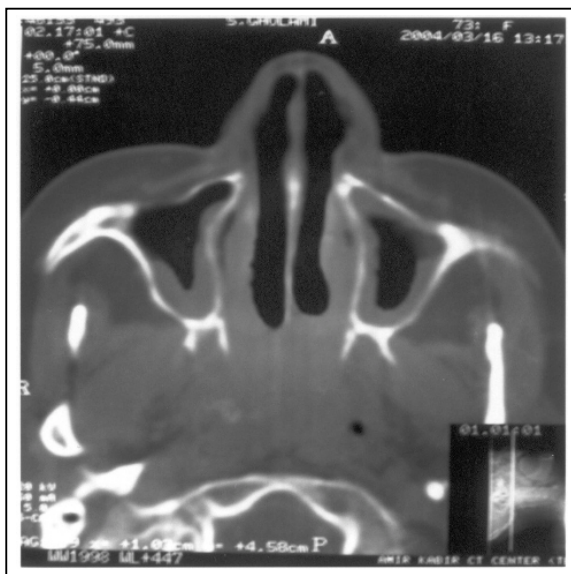بیمار خانم ۷۴ ساله‌ای بود که با شکایت اصلی گرفتگی بین (Nasal Stuffiness) از ۶ ماه پیش، مراجعه کرده بود. در ابتدا گرفتگی بینی وی کامل نبوده ولی در عرض چند هفته، با پیشرفت علائم، به صورت دائمی و کامل درآمده بود. به دنبال این حالت، تنفس دهانی و خرخر شبانه (Snoring) ایجاد شده بود. در همین مدت، اپیستاکسی دو طرفه، آنوسمی،

کارسینوم نورواندوکراین، نئوپلاسم سیستم نورواندوکراین می‌باشد که مشتمل بر ارگان‌هایی است که سلولهای APUD (Amine precursor uptake & decarboxylation) در آنها ناشایعند.^(۱) کارسینوم نورواندوکراین در طیف وسیعی از ارگان‌های بدن انسان و جانوران یافت شده است.^(۱) در حیوانات، این کارسینوم در روده‌ها، کبد، مجاری صفراوی، ریه، کیسه صفرا، مری، حفره بینی و پوست گزارش شده است.^(۲-۹) که اغلب آنها بسیار مهاجمند.^(۲، ۴، ۵، ۸) در بدن انسان، شایع‌ترین محل کارسینوم نورواندوکراین، دستگاه (Gastrointestinal) GI و ریه است.^(۱۰، ۱۱) در جستجوی مدلاین در یک دوره ۲۰ ساله تا سال ۲۰۰۳، موارد بسیار معدودی از این

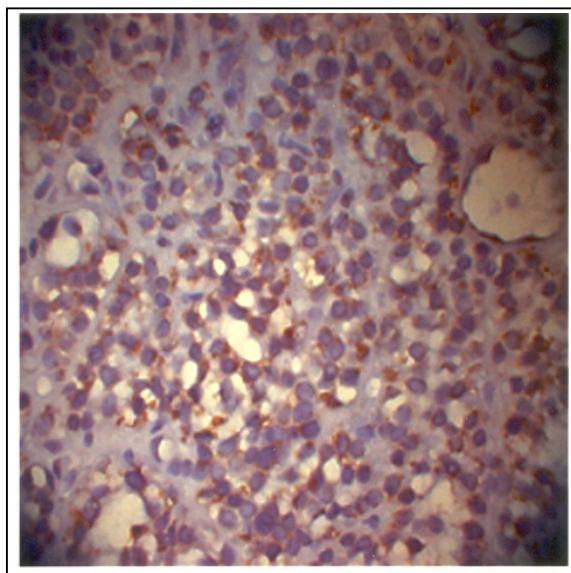
I) استادیار و متخصص گوش و حلق و بینی و جراحی سر و گردن، بیمارستان حضرت رسول اکرم(ص)، خیابان ستارخان، خیابان نیایش، دانشگاه علوم پزشکی و خدمات بهداشتی - درمانی ایران، تهران، ایران.

II) متخصص گوش و حلق و بینی و جراحی سر و گردن، بیمارستان حضرت رسول اکرم(ص)، خیابان ستارخان، خیابان نیایش، دانشگاه علوم پزشکی و خدمات بهداشتی - درمانی ایران، تهران، ایران (*مؤلف مسؤول).

هسته مرکزی و سیتوپلاسم finely granular با فعالیت میتوزی اندک داشتند، کانون‌های نکروز متعدد بین شریانی، خونریزی و کلسیفیکاسیون نداشت. در بررسی ایمنوهایستوشیمی مارکرهای کروموجرانین A، سیتوکراتین، سیناپتوفیزین و NSE، مثبت بوده ولی مارکر مربوط به LCA (Leukocyte common Antigen)، منفی بود. بدین ترتیب، تشخیص نورواندوکراین کارسینوما قطعی شد (شکل شماره ۲).



شکل شماره ۱- مقطع کروئال سی تی اسکن در سطح نازوفارنکس در زمان تشخیص



شکل شماره ۲- رنگ آمیزی ایمنوهایستوشیمی مثبت برای مارکر کروموجرانین

کاهش شنوایی و احساس tinnitus دو طرفه بویژه در سمت چپ را متذکر بود. تنگی نفس و درد فاشیال نداشت. در این مدت، چندین بار تحت درمان‌های کلاسیک سینوزیت قرار گرفته بود که بهبود واضحی، به دنبال نداشته است. سابقه‌ای از اوتالژی یا اتوره چرکی نداشت.

در معاینه دهان و حلق، نکته قابل توجهی نداشت، در معاینه بینی، مخاط مختصری متورم و کمرنگ بود و در معاینه گوش، کانال هر دو سمت طبیعی بود ولی پرده تیمپان هر دو طرف رتراکته (Retracted) بود. معاینه اعصاب کرانیال، نرمال بود.

در سوابق بیمار، بجز هیپرلیپیدمی و نیز یک بار ابتلا به مننژیت (۵ سال قبل از تاریخ بستری)، نکته قابل ذکری وجود نداشت.

در اودیومتری، کاهش شنوایی هدایتی در هر دو سمت (با شدت بیش‌تر در سمت چپ) و در تمپانومتري، B-type در سمت چپ و C₂-type در سمت راست، تشخیص داده شد. در معاینه اندوسکوپیک، با اندوسکوپ 30° rigid، توده پولیپوئید و عروقی در نازوفارنکس با پدیکل متصل به دیواره خلفی - فوقانی نازوفارنکس (با تمایل به سمت چپ) بدون اتصال قوی به سایر مناطق وجود داشت. در ضمن در CT-scan، توده‌ای همورژ و ایزودانس در نازوفارنکس، بدون شواهد خوردگی استخوانی، وجود داشت. افزایش مختصری در ضخامت مخاطی در هر دو سینوس ماگزیلاری نیز وجود داشت. انتشار اینتراکرانیال دیده نشد (شکل شماره ۱). در ضمن، آزمایشات بیمار طبیعی بود و در (Chest X-Ray) CXR وی نیز، پاتولوژی مشاهده نشد.

با توجه به ظاهر عروقی توده، تصمیم گرفته شد که بیوپسی Excisional در اطاق عمل انجام گردد، که نهایتاً رزکسیون کامل توده همراه با پدیکل آن (با مارژین تقریبی ۵ میلیمتر) به طریق اندوسکوپیک در اطاق عمل انجام شد و نمونه، جهت پاتولوژی فرستاده شد.

در نمونه پاتولوژی، در بررسی میکروسکوپی، پرولیفراسیون سلولهای اپیتلیال کوچک و یونیفرم با نمای nesting و Festoons and ribbons دیده شد، این سلولها،

محدودی از اپیتلیوم بینابینی (Transitional) هم وجود داشته باشد.^(۱۲، ۱۱)

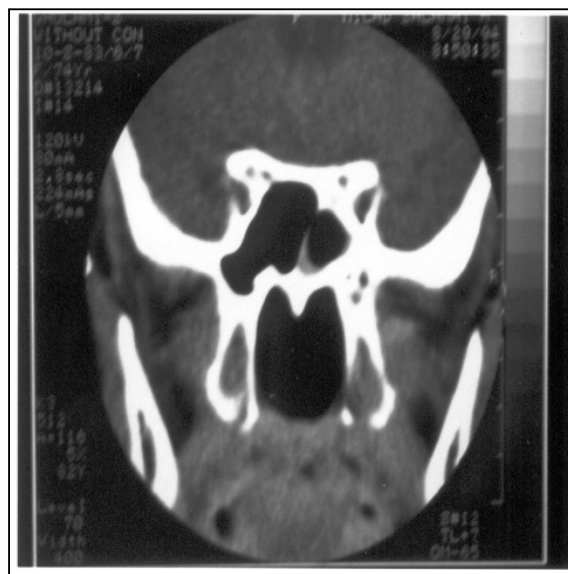سیستم نورواندوکراین مجاری تنفسی، متشکل از سلولهای اپیتلیال اندوکراین اختصاص یافته راه هوایی است که با فیبرهای عصبی همراهی دارند. این سلولها در مجاری زیر مخاطی واقع شده‌اند.^(۱۳-۱۵) این سلولهای اپیتلیال می‌توانند، منفرد (Solitary) یا به صورت مجتمع‌هایی به فرم Neuroepithelial Body باشند که پرولیفراسیون این سلولهای نورواندوکراین و نورواپیتلیال بادی، در ترمیم و جایگزینی سلولهای اپیتلیال راه هوایی و پیدایش تومورهای نورواندوکراین دخالت دارد.^(۱۶-۱۴)

کارسینوم نورواندوکراین بیش از ۱۰۰ سال پیش، برای اولین بار، توسط Lubarsch شرح داده شد.^(۱۷) در سال ۱۹۰۷ به منظور افتراق گروهی از نئوپلاسم‌های روده‌ای که الگوهای مورفولوژیک متفاوت و عمدتاً خوش‌خیم داشتند، ولی از آدنوکارسینوم، مهاجم‌تر بودند، Oberndorfer از لغت «کارسینوید» استفاده کرد.^(۱۸) پس از آن کارسینوم‌های نورواندوکراین را جزئی از نئوپلاسم‌های سیستم (Amine precursor uptake & decarboxylation) APUD طبقه‌بندی کردند.^(۱) در حال حاضر این نئوپلاسم‌ها، جزئی از سیستم Solitary نورواندوکراین مشتمل بر ارگان‌های غیر حاوی سلولهای APUD به شمار می‌روند.^(۱)

قبلاً تومورهای کارسینوئید براساس منشأ احتمالی جنینی (از بخشهای مختلف GUT (Genitourinary tract)) طبقه‌بندی می‌شدند.^(۱۹) در حال حاضر علاوه بر منشأ تومور، به واریاسیون‌های هیستولوژیک در تقسیم‌بندی آنها توجه می‌شود.^(۲۰) در تقسیم‌بندی جدید، تومورهای تیپیک، تومورهای نورواندوکراین خوب تمایز یافته (well-differentiated) نامیده می‌شوند. این تومورها، حاوی سلولهای کوچک با هسته‌های گرد و منظم هستند.^(۲۱)

تومورهای دارای آتیپی هسته‌ای افزایش یافته، فعالیت میتوزی بالا یا نواحی نکروز، در گذشته به نام کارسینوئیدهای آتیپیک یا آناپلاستیک نامگذاری می‌شدند که امروزه تحت عنوان کارسینوم

پس از تشخیص قطعی، بیمار تحت ۴ دوره کموتراپی با سیسپلاتین و آدریاماسین قرار گرفت، پس از گذشت یک ماه از اولین دوره کموتراپی، وضعیت گرفتگی بینی، گرفتگی گوش و tinnitus، بهبود قابل توجه داشت. پس از پایان کموتراپی، CT-scan کاملاً نرمال بود (شکل شماره ۳).



شکل شماره ۳- مقطع کرونال سی‌تی‌اسکن در سطح نازوفارنکس پس از درمان

تمپانومتري پس از درمان در هر دو سمت، A-type و اودیومتری، مؤید مختصر (SNHL) Sensory-neural hearing loss) در فرکانس‌های بالا بود (منطبق با Presbycusis). بیمار تا یک سال پس از پایان درمان، همچنان بدون شواهد عود کلینیکی و پاراکلینیکی و دارای حال عمومی خوب بود (disease-free).

بحث

نازوفارنکس، بخشی از سیستم تنفسی است که در پشت و بالای کام نرم واقع شده و مشتمل بر دیواره‌های قدامی، خلفی و جانبی می‌باشد. پوشش بخش عمده نازوفارنکس، اپیتلیوم اسکواموس مطبق است. بقیه نازوفارنکس، با اپیتلیوم استوانه‌ای مژکدار مفروش شده است. ممکن است نواحی

گرانول‌های متعدد Neurosecretory محدود شده با غشا هستند که حاوی هورمون‌ها و آمین‌های بیولوژیک متعدد هستند، که یکی از شناخته شده‌ترین آنها، سروتونین است. موارد دیگری همچون کورتیکوتروپین^(۲۸)، هیستامین^(۲۹)، دوپامین^(۳۰)، ماده P^(۳۱)، نوروتنسن^(۲۴)، پروستاگلاندین‌ها^(۳۲) و کالیکرئین^(۳۳)، نیز از این تومورها ترشح می‌گردند. عامل پیدایش سندرم کارسینوئید، که به صورت فلاشینگ، ویزینگ، اسهال اپیزودیک و حتی نارسایی دریچه‌ای قلبی سمت راست پدیدار می‌شود، آزاد شدن سروتونین و سایر مواد Vasoactive به داخل جریان خون سیستمیک است. در رنگ‌آمیزی ایمونوهیستوشیمی (Immunohistochemistry=IHC)، واکنش به آنتی‌بادی‌های NSE، N-CAM (Neural cell adhesion molecule)، S-100 و کرومگرانین A، براساس محل منشأ تومور کارسینوئید، متفاوت است ولی واکنش به Synaptophysin در ۱۰۰٪ موارد وجود دارد.^(۱۰) افتراق تومورهای کارسینوئید از مواردی همچون Undiff.carcinoma نازوفارنکس و Olfactory neuroblastoma به واسطه IHC امکان‌پذیر است.

در بیمار مورد بحث، وجود انسداد مکانیکی در ناحیه نازوفارنکس (ناشی از توده کارسینوماتو)، توجیه کننده انسداد بینی وی می‌باشد که با رشد توده بتدریج حالت دائمی بخود گرفته است و به علت ماهیت نئوپلاستیک به درمان‌های معمول پاسخ نداده است. یکی از علایم قابل توجه در وی، وجود کاهش شنوایی و احساس tinnitus بوده است که با انسداد مکانیکی شیپور استاش دو طرفه بویژه سمت چپ و پیدایش اوتیت میانی سرورز دو طرفه (serous otitis media=SOM) توجیه‌پذیر است. گواه این مطلب، رفع مشکل بیمار هم به صورت Subjective و هم به صورت Objective (طبیعی شدن تمپانومتري و رفع کاهش شنوایی هدایتی دو طرفه) پس از درمان است.

در مورد درمان تومورهای نورواندوکراین، کموتراپی سیمیپتیک ممکن است با واریانت‌های مهاجم تومور کارسینوئید، مؤثرتر و سودمندتر از سایر درمان‌ها باشد.

نورواندوکراین خوب تمایز یافته (well-differentiated) یا کم تمایز یافته (Poorly-differentiated) طبقه‌بندی می‌شوند. بروز کلی تومورهای کارسینوئید در آمریکا حدود ۲-۱ در ۱۰۰۰۰۰ گزارش شده است.^(۲۳ و ۲۴) بطور کلی کارسینوم نورواندوکراین، پاترن Basic organoid دارد و با قرارگیری پری‌واسکولر سلولهای اپیتلیال با درجات مختلف تمایز مورفولوژیک مشخص می‌شود، که این تومور را از سایر کارسینوم‌ها و آدنوکارسینوم‌ها، بدون توجه به منشأ آنها در ارگان‌های مختلف، متمایز می‌کند.^(۲۴)

برخی از فاکتورهای پیش‌بینی کننده بدخیمی تومور نورواندوکراین به قرار زیر است:

- ۱) اندازه تومور (بالای ۲ سانتی‌متر)
- ۲) تهاجم به بافت‌های اطراف
- ۳) تهاجم به خارج از زیر مخاط
- ۴) نکروز
- ۵) آتیپی واضح سلولی با بیش از دو میتوز در hpf (بزرگنمایی زیاد عدسی)
- ۶) فقدان Chranogen immunoreactivity و تولید هورمون

۷) تجمع پروتئین هسته‌ای P₅₃
 کارسینوم نورواندوکراین در بسیاری از احشاء انسان گزارش شده است. در ریه، این تومورها به دو دسته تومورهای با سلول کوچک و بزرگ تقسیم می‌شوند و الفاظ کارسینوئید آتیپیک یا Oat cell carcinoma حذف شده‌اند. کارسینوم small-cell ریه، بسیار بدخیم بوده و پروگنوز بسیار بدی دارد.^(۲۵ و ۲۶) در انسان در متون چاپ شده، گزارشی از کارسینوم نورواندوکراین از نازوفارنکس وجود ندارد.

در سال ۲۰۰۲، برای اولین بار کارسینوم نورواندوکراین در نازوفارنکس یک سگ بیمار ۹ ساله گزارش شد.^(۲۷)

تومورهای کارسینوئید از نظر هیستولوژیک با واکنش‌های مثبت نسبت به رنگ‌های نقره مشخص می‌شوند. در بررسی با میکروسکوپ الکترونی، به صورت مشخص، حاوی

8- Pantnaik AK, Lie barman PH, Hurvitz AJ, Johnen GF. Canine hepatic carcinoids. *Vet pathol* 1981; 18: 445-53.

9- Pantnaik AK, Liu SK, Johnson GF. Feline intestinal adenocarcinoma: A dinicopathologic study of 22 cases. *Vet pathol* 1976; 13: 1-10.

10- Al-khafaji B, Noffsinger AE, Miller MA, Devoe G, Stemmermann NU, Fenelglio-presser C. Immunohistologic analysis of GI and pulmonary carcinoid tumors. *Hum pathol* 1998; 29: 992-9.

11- Naga H. A morphological study of human epipharyngeal mucosa: 10 autopsy cases. *Nippon Jibiinkoka Gakkai Kaiho* 1996; 3: 417-43.

12- Nagai H, Takahashi H, Yaok. A morphological study of the human epipharyngeal Mucosa. *Eur Arch otorhinolaryngol* 1997; supp 1: 523-6.

13- Hauser-Kronberger C, Hacker GW, Franz P, Albegger K, Dietzeo. CGRP and substance p in intraepithelial neuronal structures of the human upper respiratory system. *Regul pept* 1997; 72: 79-85.

14- Scheuermann DW. Comparative histology of pulmonary neuroendocrine cell system in mammalian Lungs. *Microsc Res Tech* 1997; 37: 31-42.

15- Van lommel A, Bolle Tt, Fannes W, Lauweryns JM. The pulmonary neuroendocrine system: the past decade. *Arch Histol cytol* 1999; 62: 1-16.

16- Paladugu RR, Benfield JR, Pak HY, Ross RK, Teplitz RL. Broncho kulchitzky cell carcinomas: A new classification scheme for typical and atypical carcinoids. *Cancer* 1985; 55: 1303-10.

17- Lubarsch O. Ueber den primaren krebs des Ileum nebst Bemer Kungen uber das glichzeitige vorkommen von krebs und Tuberkulose virchows *Arch. pathol Anat* 1888; 13: 280-317.

18- Oberndorfers' Karzinoide. Tumoren des dunndarms. *Frank f z pathol* 1907; 1: 426-34.

19- Williams ED, Sandler M. The classification of carcinoid tumors. *Lancet* 1963; 1: 238-9.

20- Capella C, Heitz PU, Hofler H, Solicia E, Kloppel G. Revised classification of neuroendocrine tumors of the lung, pancreas and gut. *Virchows Arch* 1995; 425: 547-60.

21- Saga Tazawa K. Pathlogic analysis of carcinoids: histologic reevaluation of 62 cases. *Cancer* 1971; 28: 990-8.

22- Godwin J. Carcinoid Tumors: an analysis 2837 cases. *Cancer* 1975; 36: 560-9.

ترکیب cisplatin و Etoposide (رژیمی که عموماً در درمان Small-cell lung cancer بکار می‌رود)، در بیماران مبتلا به کارسینوم نورواندوکراین پاسخی به میزان ۶۷٪ به دنبال داشته است.^(۳۴) بر عکس، بیماران مبتلا به تومورهای کارسینوئید تیپیک، به این شکل از درمان، پاسخ نمی‌دهند.

در مورد استفاده از رادیوتراپی در درمان تومورهای کارسینوئید، مطالعه وسیعی انجام نشده است. External-Beam radiation می‌تواند به Palliation مؤثر در متاستازهای استخوانی و CNS (Central nervous system) کمک کند.^(۳۵)

اخیراً استفاده از آنالوگ‌های سوماتوستاتین (Radiolabe led) به منظور Shrinkage تومور و بهبود کلینیکی، در تعداد کمی از بیماران مبتلا به کارسینوئیدهای متاستاتیک گزارش نشده است^(۳۶ و ۳۷)؛ لذا هنوز برای تصمیم‌گیری در مورد اثرات طولانی مدت این گونه درمان‌ها، به مطالعات و Trial‌های بیشتری نیاز هست.

فهرست منابع

1- Kulve MH, Mayer RJ. Carcinoid tumors. *N Engl J Med* 1999; 340: 858-68.

2- Arnold R. Diagnosis and management of neuroendocrine tumors. *United Eur gastroenterol week* 2001; 8: 1-12.

3- Konno A, Nagata M, Nawko H. Immuno histo chemical diagnosis of a Merkel cell tumor in a dog. *Vet pathol* 1998; 35: 538-40.

4- Pantnaik AK. Canine and feline nasal and paranasal neoplasms. In: Reznik G. Morphology and orgin of nasal tumor in animals and Man. 2 nd ed. Vol 2. Boca Raton, FL: CRC Press; 1983. p. 199-228.

5- Pantnaik AK. A morphologic and immunity to chemical study of hepatic neoplasms in cats. *Vet pathol* 1992; 29: 405-15.

6- Pantnaik AK, Erlandson RA, Lieberman PH. Esophageal neuroendocrine carcinoma in a cat. *Vet pathol* 1990; 27: 128-30.

7- Pantnaik AK, Hurivitz AI, Johnson GF. Canine intestinal adenocarcinomas and carcinoids. *Vet pathol* 1979; 17: 149-63.

- 23- Modlin IM, Sandor A. An analysis of 8305 cases of carcinoid tumors. *Cancer* 1997; 79: 813-29.
- 24- Feldman JM, Odorisio TM. Role of neuropeptides and serotonin in the diagnosis of carcinoid tumors. *Am J Med* 1986; 81(suppl 6 B): 41-8.
- 25- Harkema JR, Jones SE, Naydan DK, Wilson DW. An atypical neuroendocrine carcinoma in the lung of a Beagle dog. *Vet pathol* 1992; 29: 175-9.
- 26- Junker K, Wiethage T, Muller KM. Pathology of small-cell lung cancer. *J cancer Res clin oncol* 2000; 7: 361-8.
- 27- Pantnaik AK, Ludwig LL, Erlandson RA. Neuroendocrine carcinoma of the nasopharynx in a dog. *Vet pathol* 2002; 39: 496-500.
- 28- Limper AH, Carpenter PC, Scheithauer B, Staats BA. The cushing syndrome induced by bronchial carcinoid tumors. *Ann Intern Med* 1992; 117: 209-14.
- 29- Pernow B, Waldenstrom J. Determination of S-hydroxytryptamine, S-hydroxyindole Acetic acid, and histamine in 33 cases of carcinoid Tumor (argentaffinoma). *Am J Med* 1957; 23: 16-25.
- 30- Feldman J. Increased dopamine production in patients with carcinoid tumors. *Metabolism* 1985; 34: 255-60.
- 31- Skrabanek P, Cannon D, Kirrane J, Powell D. Substance P Secretion by carcinoid tumors. *Ir J Med Sa* 1978; 147: 47-9.
- 32- Sandler H, Karim SM, Williams ED. Prostaglandins in amin-peptide-secreting tumors. *Lancet* 1968; 2: 1053-4.
- 33- Locas KJ, Feldman JM. Flushing in the carcinoid syndrome and plasma kallikrein. *Cancer* 1986; 58: 2290-3.
- 34- Moertel CG, Kvols LK, O'Connell MJ, Rubin J. Treatment of neuroendocrine carcinomas with combined etoposid and cisplatin: evidence of Major Therapeutic activity in the anaplastic variants of these neoplasms. *Cancer* 1991; 68: 227-32.
- 35- Schupak KD, Wallner KE. The role of radiation therapy in the treatment of locally unresectable or metastatic carcinoid tumors. *Int J Radiat oncol Biol phys* 1991; 20: 465-89.
- 36- MC Carthy KE, Woltering EA, Espenan GD, Cronin M, Maloney TJ, Anthony LB. In situ radiotherapy with Ili-pentereolide: initial observation and future directions. *Cancer J Sci AM* 1998; 4: 94-102.
- 37- Otte A, Mueller-Brand J, Dellas S, Nitzche EU, Herrmann R, Maeche HR. Yttrium-90 labelled-somatostatin-analogue for cancer treatment. *Lancet* 1998; 351: 417-8.

A Case Report of Nasopharyngeal Neuroendocrine Carcinoma

A.R. Mohebbi, MD^I *A.R. Emami, MD^{II}

Abstract

Introduction: Neuroendocrine carcinoma is one of the neoplasms of neuroendocrine system which involves organs sparing of APUD cells. The most common sites of this carcinoma are gastrointestinal and pulmonary system. From a histologic standpoint, these tumors are reactive to silver stains and specific markers like NSE (Neuron Specific Enolase), synaptophysin, and chromogranin A.

Case Report: A 74-year-old woman with a complaint of 6-month nasal stuffiness, epistaxis, anosmia, and hearing loss was referred to the hospital. In her nasal examination, a vascular polypoid mass in nasopharynx was noticed. CT-scan showed a homogeneous, isodense mass in nasopharynx without bony erosion.

Conclusion: After confirming the diagnosis of carcinoid tumor using specific markers and special stains, there are some factors to predict its malignancy. Systemic chemotherapy (esp. cisplatin & etoposide) is effective to treat malignant neuroendocrine tumors especially aggressive variants. Radiotherapy has palliative effect.

Key Words: 1) Neuroendocrine Tumor 2) Neuroendocrine Carcinoma
3) Nasopharyngeal Tumor

I) Assistant Professor of ENT. Iran University of Medical Sciences and Health Services. Tehran, Iran.

*II) ENT Specialist. Hazrat Rasoul-e-Akram Hospital. Niayesh St., Sattarkhan Ave., Iran University of Medical Sciences and Health Services. Tehran, Iran. (*Corresponding Author)*