



تورم حاد ایزوله‌ی یوولا: یک تظاهر نادر در بیماران مبتلا به COVID-19

اصلاح احمدی: مرکز تحقیقات و گروه گوش، حلق، بینی و سر و گردن، بیمارستان حضرت رسول اکرم، دانشگاه علوم پزشکی ایران، تهران، ایران
مینا جمالی: مرکز تحقیقات و گروه گوش، حلق، بینی و سر و گردن، بیمارستان حضرت رسول اکرم، دانشگاه علوم پزشکی ایران، تهران، ایران
آیدا ثنائی: مرکز تحقیقات و گروه گوش، حلق، بینی و سر و گردن، بیمارستان حضرت رسول اکرم، دانشگاه علوم پزشکی ایران، تهران، ایران (* نویسنده مسئول)
Sanaie_aida@yahoo.com

چکیده

کلیدواژه‌ها

کروناویروس،
COVID-19،
تورم،
یوولا،
Uvulitis،
دگزامتازون

پس از بروز همه‌گیری بیماری COVID-19 انجام تست‌های غربالگری در اغلب موارد برای مراجعه‌کنندگان با علائم ریوی و گوارشی و بیماران با تظاهرات عفونت‌های ویروسی از جمله تب و بدن‌درد انجام می‌شد. تورم حاد و ایزوله‌ی یوولا (Uvula) یکی از تظاهرات نادر ابتلا به ویروس COVID-19 می‌باشد. از علل ایجاد تورم حاد و ایزوله‌ی یوولا به عفونت‌های باکتریایی، عفونت‌های ویروسی، آنژیوادم، ترومای مکانیکی مستقیم به یوولا - برخی داروهای سیستمیک و استنشاقی و نیز موارد ایدیوپاتیک می‌توان اشاره کرد. در این مقاله به معرفی دو مورد ابتلای قطعی به این بیماری بدون تظاهرات قابل توجه ریوی پرداخته‌ایم. بیمار اول یک آقای ۴۱ ساله با شکایت Globus sensation دیس پنهی مختصر، و گلودرد پیش‌رونده و بیمار دوم یک آقای ۲۸ ساله بود که با شکایات Globus sensation و گلودرد به بیمارستان حضرت رسول اکرم مراجعه کردند. در معاینه‌ی اولیه‌ی دهان، یوولا در هر دو بیمار اریتماتوز و متورم بود. در هر دو بیمار تشخیص بیماری COVID-19 با استفاده از تست‌های آزمایشگاهی مسجل شد و هر دو آنها به درمان‌های رایج برای ادم حاد ایزوله‌ی یوولا در کنار پروتکل‌های درمانی موجود برای COVID-19 پاسخ مناسبی دادند. مطابق با یافته‌ها، COVID-19 را می‌توان در تشخیص افتراقی بیماری‌های سیستمیک حاد با علل ویروسی قرار داد و در کنار درمان‌های تایید شده برای این ویروس باید برای درمان هر بیمار به‌صورت جداگانه و بر حسب تظاهرات بیماری و شناسایی اتیولوژی زمینه‌ای ایجاد این تظاهرات تصمیم گرفت.

تاریخ دریافت: ۹۹/۰۷/۱۲
تاریخ چاپ: ۹۹/۱۱/۰۴

تعارض منافع: گزارش نشده است.
منبع حمایت کننده: حامی مالی نداشته است.

شیوه استناد به این مقاله:

Ahmadi A, Jamali M, Sanaei A. Acute isolated uvula swelling: A rare manifestation in patients with COVID-19. Razi J Med Sci. 2021;27(11):83-89.

*انتشار این مقاله به‌صورت دسترسی آزاد مطابق با 3.0 CC BY-NC-SA صورت گرفته است.



Case Report

Acute isolated uvula swelling: A rare manifestation in patients with COVID-19

Aslan Ahmadi: Head and Neck Research Center and Department, Five Senses Health Research institute, Hazrat Rasoul Akram Hospital, Tehran, Iran

Mina Jamali: Head and Neck Research Center and Department, Five Senses Health Research institute, Hazrat Rasoul Akram Hospital, Tehran, Iran

Ayda Sanaei: Head and Neck Research Center and Department, Five Senses Health Research institute, Hazrat Rasoul Akram Hospital, Tehran, Iran (* Corresponding author) Sanaie_aida@yahoo.com

Abstract

Acute and isolated inflammation of the uvula is one of the rare manifestations of COVID-19 virus. In this article, we have introduced two definite cases of this disease without significant pulmonary manifestations. Causes of acute and isolated swelling of the uvula include bacterial infections, viral infections, angioedema, direct mechanical trauma to the uvula - some systemic and inhaled drugs, and idiopathic causes. In this study, two patients, who referred to our otolaryngology department with acute swelling and isolated uvula with a diagnosis of COVID-19, along with lack of sufficient knowledge about the course of the disease and how to respond to treatment in these patients due to lack of similar cases in the articles, are introduced. The first patient was a 41-year-old man who complained of a foreign body sensation in his throat, dyspnea, and progressive sore throat. The patient reports a history of low-grade fever and occasional fatigue and dry cough from about 9 days ago, which partially improved. In the two days before the visit, the patient had progressively nausea following the sensation of a foreign body in the throat. The patient neither reported a history of smoking or drug use, nor a previous history of underlying disease. On initial examination, the inside of the uvula was swollen and erythematous. Baseline oxygen oxygenation was 91% at baseline, reaching 96% after receiving oxygen through the nasal cannula. Respiratory rate was 26 beats per minute and heart rate was 112 beats/minute. The patient's body temperature was recorded at 38 degrees. Due to the swelling of the uvula and the feeling of suffocation, the patient was prescribed 8 mg of intravenous dexamethasone. For rule out accompanying epiglottitis and other accompaniments, lateral neck and chest radiographs were taken from the patient without epiglottitis. Other diagnostic tests were requested according to the air space opacity in the lower left lung area and the history of viral infection symptoms. The patient was admitted to the intensive care unit for accurate monitoring of respiratory and vital signs. Within hours of receiving intravenous dexamethasone, uvula swelling was significantly reduced. Following definitive diagnosis of COVID-19 based on paraclinical tests performed for the patient, hydroxychloroquine, naproxen, coamoxyclav and atorvastatin were started with continued intravenous dexamethasone and the patient was discharged the day after admission due to improvement of symptoms and relative relief of swelling. The patient was transferred to the ward and discharged two days later with a quarantine order and continued medical treatment at home, and two weeks after discharge the patient's

Keywords

Coronavirus,
COVID-19,
Swelling,
Uvula,
Uvulitis,
Dexamethasone

Received: 03/10/2020

Published: 23/01/2021

symptoms completely disappeared. The second patient was a 28-year-old man who had referred to the otolaryngology department a few hours earlier without any symptoms, including fever and pulmonary symptoms, with a mild headache two days ago, a sore throat, and a foreign body. The patient did not report any history of allergies, underlying disease, or smoking. As in the first patient, severe swelling of the uvula with erythema was observed during the initial examination. The patient's basal oxygen level was 94%. The patient had a respiratory rate of 20 beats per minute and a heart rate of 90 beats per minute. With the initiation of supportive measures and receiving 8 mg of intravenous dexamethasone and rejection of the presence of concomitant epiglottitis and improvement of the patient's general condition, CT scan of the chest was performed with axial parenchyma.

Scattered Ground-glass turbidity was observed on CT scan and other diagnostic tests were requested according to the CT scan view and clinical findings. After one day of hospitalization and improvement of uvula swelling and due to the appropriate level of oxygen secretion, the patient was discharged from the hospital with a quarantine order and with prescriptions of hydroxychloroquine, naproxen, cetirizine, co-amoxycloxacillin, and atorvastatin. Like the first patient, the patient's symptoms completely improved after two weeks of follow-up. The basis of treatment of acute isolated uvula edema is the symptomatic treatment. Treatment options for isolated uvula edema include acetaminophen, non-steroidal anti-inflammatory drugs (NSAIDs), and antibiotics that cover common organisms, as well as corticosteroids and antihistamines. In addition to receiving the COVID-19 treatment protocol, our patients underwent routine treatments for uvulitis patients, and their recovery was similar to that of other patients with acute edema and isolated uvula with causes other than COVID-19 in the studies. According to our findings, COVID-19 can be taken into consideration in the differential diagnosis of acute systemic diseases with viral causes.

Conflicts of interest: None

Funding: None

Cite this article as:

Ahmadi A, Jamali M, Sanaei A. Acute isolated uvula swelling: A rare manifestation in patients with COVID-19. Razi J Med Sci. 2021;27(11):83-89.

***This work is published under CC BY-NC-SA 3.0 licence.**

مقدمه

پس از بروز همه‌گیری بیماری COVID-19 (Coronavirus Disease 2019) انجام تست‌های غربالگری در اغلب موارد برای مراجعه‌کنندگان با علائم ریوی و گوارشی و بیماران با تظاهرات عفونت‌های ویروسی از جمله تب و بدن‌درد انجام می‌شد (۱). با افزایش دانش ما در خصوص تظاهرات با شیوع کمتر این ویروس حجم بیماران برای انجام تست‌های تشخیصی این ویروس افزایش یافت (۲). از جمله این تظاهرات که پس از قطعی شدن ابتلا با استفاده از تست‌های تشخیصی به سرعت بر تعداد موارد تشخیص داده شده افزوده شد، اختلالات بویایی و چشایی، اختلالات قلبی و نورولوژیک بودند. اگرچه چندین ماه از بروز موارد اولیه این ویروس و پس از آن اعلام پاندمی این بیماری می‌گذرد اما هنوز واکسن مؤثر و درمان قطعی برای آن معرفی نشده است (۳) که این مطلب نشان‌دهنده اهمیت شناسایی تظاهرات مختلف این بیماری و شناسایی مبتلایان با استفاده از تست‌های تشخیصی برای جداسازی هرچه سریع‌تر ناقلین بیماری از افراد غیر مبتلا برای کنترل سریع‌تر بیماری و پیشگیری از صدمه به سرمایه‌های جانی و مالی بر پیکره‌ی جوامع می‌باشد. تورم حاد و ایزوله‌ی یوولا (uvula) یکی از تظاهرات نادر ابتلا به ویروس COVID-19 می‌باشد که در این مقاله به معرفی دو مورد ابتلای قطعی به این بیماری بدون تظاهرات قابل توجه ریوی پرداخته‌ایم. از علل ایجاد تورم حاد و ایزوله‌ی یوولا به عفونت‌های باکتریایی، عفونت‌های ویروسی، آنژیوادم، ترومای مکانیکی مستقیم به یوولا -برخی داروهای سیستمیک و استنشاقی و نیز موارد ایدیوپاتیک می‌توان اشاره کرد (۴). در این مطالعه دو بیمار مراجعه‌کننده به گروه اتولارنگولوژی بیمارستان حضرت رسول اکرم با تظاهر تورم حاد و ایزوله‌ی یوولا با تشخیص بیماری COVID-19 در کنار فقدان دانش کافی در خصوص سیر بیماری و چگونگی پاسخ به درمان در این بیماران به علت نبود موارد مشابه در مقالات، معرفی می‌شوند.

معرفی بیمار اول

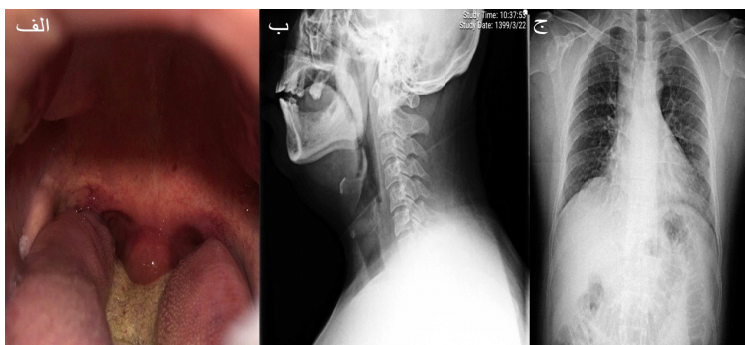
بیمار آقای ۴۱ ساله با شکایت احساس جسم خارجی در گلو، دیس پنه و گلودرد پیش‌رونده به اورژانس مرکز

ما مراجعه کرده است. بیمار سابقه‌ی تب با درجه پایین و خستگی و سرفه‌ی خشک گهگاه را از حدود ۹ روز قبل ذکر می‌کند که بهبود نسبی یافته‌اند. در دو روز قبل از مراجعه بیمار به‌صورت پیش‌رونده‌ی دچار تهوع به دنبال احساس وجود جسم خارجی در حلق شده بود. بیمار هیچ‌گونه سابقه‌ای را از مصرف سیگار و مواد مخدر و همچنین هیچ سابقه‌ای را از وجود بیماری زمینه‌ای قبلی ذکر نمی‌کرد. در معاینه‌ی اولیه‌ی داخل دهان، یوولا متورم و اریتماتوز بود. شکل ۱-الف اشباع پایه‌ی اکسیژن در بدو ورود ۹۱٪ بود که پس از دریافت اکسیژن از طریق کانولای نازال به ۹۶٪ رسید. سرعت تنفس ۲۶ تنفس در دقیقه و ضربان قلب ۱۱۲ ضربه در دقیقه داشت. دمای بدن ۳۸ درجه از بیمار ثبت شد.

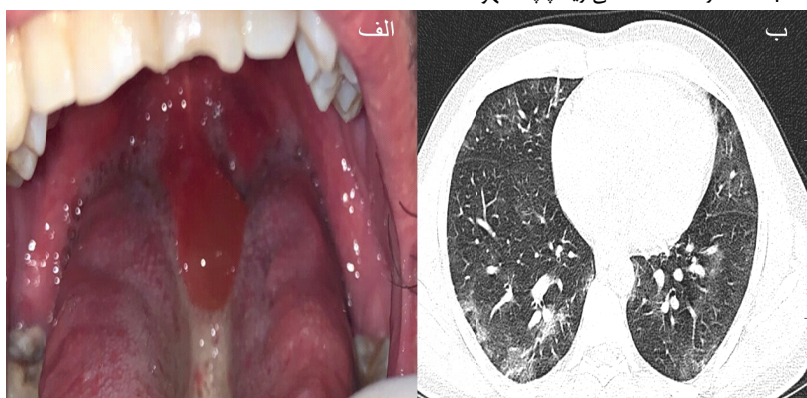
با توجه به تورم یوولا و احساس خفگی توسط بیمار ۸ میلی‌گرم دگزامتازون داخل وریدی برای بیمار تجویز شد. برای رد اپیگلوتیت همراه و سایر همراهی‌ها از بیمار گرافی لترال گردن و قفسه‌ی سینه گرفته شد شکل ۱ ب که اپیگلوتیت وجود نداشت. با توجه به air space opacity در zone تحتانی ریه‌ی چپ، شکل ۱-ج و سابقه‌ی علائم عفونت و ایرال سایر تست‌های تشخیصی درخواست شد. جدول شماره‌ی یک نشان‌دهنده‌ی یافته‌های تست‌های تشخیصی انجام شده برای بیمار می‌باشد. بیمار در بخش مراقبت‌های ویژه برای مونیتورینگ دقیق علائم تنفسی و حیاتی بستری شد. با گذشت چند ساعت از دریافت دگزامتازون وریدی تورم یوولا به‌صورت قابل توجهی کاهش یافت. به دنبال تشخیص قطعی COVID-19 بر اساس تست‌های پاراکلینیکال انجام شده برای بیمار هیدروکسی کلروکین، ناپروکسن، کوآموکسی کلاو و آتورواستاتین همراه با ادامه‌ی دریافت دگزامتازون وریدی شروع شد و بیمار روز پس از بستری با توجه به بهبود علائم و برطرف شدن نسبی تورم یوولا به بخش منتقل و دو روز بعد از مراجعه با دستور قرنطینه و ادامه‌ی درمان مدیکال در منزل ترخیص شد و دو هفته پس از ترخیص علائم بیمار به طور کامل برطرف شد.

معرفی بیمار دوم

بیمار بعدی آقای ۲۸ ساله بود که بدون هیچ‌گونه علائمی از جمله تب و علائم ریوی با شکایت سردرد



شکل ۱- الف) در معاینه‌ی اولیه‌ی ادم یوولا همراه با تغییرات اریتماتوز مشاهده می‌شود. ب) درگرافی لترال گردن تورم اپیگلوت مشاهده نشد. ج) در گرافی قفسه‌ی سینه بیمار air space opacity در zone تحتانی ریه چپ مشهود است.



شکل ۲- الف) ادم و تغییرات اریتماتوز در یوولا مشهود است. ب) Chest CT Scan- نمای آگزایل. Patchy ground glass opacity با گسترش در پریفرال و قسمت تحتانی ریه مشهود است.

قرنطینه و با نسخه‌ی دارویی هیدروکسی کلروکین، ناپروکسن، ستیریزین، کوآموکسی کلاو و آتورواستاتین از بیمارستان ترخیص شد. همانند بیمار اول پس از دو هفته پیگیری علائم بیمار به صورت کامل بهبود یافتند.

بحث و نتیجه‌گیری

ویروس SARS-CoV-2 (Severe Acute Respiratory Syndrome Coronavirus 2) خانواده‌ی بتا-کروناویروس‌ها پس از مشاهده‌ی موارد جدیدی از پنومونی با سیر غیرطبیعی در شهر ووهان کشور چین در دسامبر ۲۰۱۹ شناسایی شد (۵، ۶). این ویروس به علت سرعت انتقال بسیار بالا به سرعت در سراسر جهان گسترش یافت تا جایکه سازمان بهداشت جهانی (WHO) در یازدهم مارچ ۲۰۲۰ آن را یک پاندمی اعلام کرد Guan و همکاران در مطالعه‌ی روی ۱۰۹۹ مورد شناخته شده‌ی COVID-19 تب را با ۹/۸۷٪ و سرفه را با ۷/۶۷٪ شایعترین تظاهرات این

خفیف از دو روز قبل و احساس گلودرد و وجود جسم خارجی از چند ساعت قبل به دیارتمان اتولارنگولوژی مراجعه کرده بود. بیمار هیچ سابقه‌ای از آلرژی و بیماری زمینهای و مصرف سیگار را ذکر نمی‌کرد. همانند بیمار اول در طی معاینه‌ی اولیه تورم شدید یوولا همراه با اریتم مشاهده شد شکل ۲-الف سطح اکسیژن پایهی بیمار ۹۴٪ بود. تعداد تنفس ۲۰ در دقیقه و تعداد ضربان قلب بیمار ۹۰ ضربه در دقیقه بود. با شروع اقدامات حمایتی و دریافت ۸ میلی‌گرم دگزامتازون وریدی و رد وجود هم‌زمان اپیگلوتیت همراه و بهبود حال عمومی بیمار سی تی اسکن آگزایل قفسه‌ی سینه با نمای پارانشیم انجام شد. در سی تی اسکن انجام شده کدورت‌های پراکنده‌ی Gorund-glass مشاهده شد. کل ۲-ب و با توجه به نمای سی تی اسکن و یافته‌های بالینی سایر تست‌های تشخیصی درخواست گردید که شرح آن در جدول شماره‌ی یک آمده است. پس از گذشت یک روز از بستری در بخش و بهبود تورم یوولا و با توجه به سطح مناسب سچوریشن اکسیژن بیمار با دستور

جدول ۱- نتایج تست های آزمایشگاهی بیماران مورد مطالعه

تست	بیمار ۱	بیمار ۲	میزان مرجع
Blood glucose (mg/dl)	134	118	70-110
Urea (mg/dl)	25	18	17-49
Creatinine (mg/dl)	0.7	1	0.5-1.5
Sodium (mmol/lit)	141	139	133-146
Potassium (mmol/lit)	4.5	4.3	3.5-5.3
White-cell count (*10 ⁹ /L)	6.1	9.8	4.3-10.3
Neutrophils	78	82	
Lymphocytes	20	18	
Monocytes	1		
Eosinophils	1		
Hemoglobin (g/dl)	15.6	17.1	
Platelet count (*10 ⁹ /L)	168	215	12-16
Erythrocyte sedimentation rate (mm/h)	196		156-373
Bilirubin (mg/dl) Total	0.8	1.4	0.1-1.2
Bilirubin (mg/dl) Direct	0.2	0.8	Up to 0.3
SGOT (U/L)	18	19	<37
SGPT (U/L)	35	45	<40
ALP (IU/L)	253	119	80-306
LDH (U/L)	312	360	<480
CPK (U/L)	58	54	24-195
Albumin (g/dl)	4.5	4	3.5-5.3
Troponin Rapid (U/L)	Negative	Negative	
CRP	Negative	Negative	
COVID-19 PCR	Positive	Positive	

بیماران از جمله شناسایی سریع موارد مبتلا رعایت پروتکل های بهداشتی و فاصله گذاری اجتماعی برای هر کشوری نقش مهمی در کنترل بیماری داشته اند. محققان با شناسایی موارد بیشتری از بیماری علائم غیر ریوی متعددی را از جمله علائم گوارشی، نورولوژی، قلبی، کلیوی و پوستی در ارتباط با این ویروس معرفی کرده اند. توانایی COVID-19 برای ایجاد درجات مختلفی از درگیری ارگان های متعدد بدون بروز یافته های رادیولوژیک و علائم ریوی نشاندهنده اهمیت افزایش دانش بشر در خصوص تظاهرات مختلف این بیماری است (۷).

از طرفی در مطالعات به بیماری Uvulitis با توجه به نادر بودن، علیرغم تهدید جدی انسداد راه هوایی، کمتر پرداخته شده است. برای اولین بار در سال ۱۹۹۳، McNamara به معرفی ۱۵ مورد از ابتلا به این بیماری با تظاهرات شایع دیسفاژی و ادينوفازی پرداخت (۱۰). شایعترین علل ابتلا به این بیماری میکروارگانسیم های استرپتوکوک بتاهموایتیک و هموفیلوس آنفولانزای تیپ b می باشند. به علت همراهی بالای این بیماری با اپیگلوتیت در اثر این عوامل عفونی و احتمال بروز شرایط

بیماری معرفی کردند (۷). چندین مطالعه به بررسی COVID-19 و پاسخ شدید سیستم ایمنی با به راه انداختن طوفان سائتوکاین و ترشح سطوح بالای اینترلوکین ۶ در مبتلایان به COVID-19 با تظاهرات شدید پرداخته اند (۵، ۶). بر اساس این فرضیه استفاده از کورتیکواستروئیدها در این بیماران سودمند می باشد. در متا آنالیزی که Zhikang و همکارانش انجام داده اند استفاده از کورتیکواستروئیدها در صورت انتخاب مناسب بیماران از میزان مرگ و میر در مبتلایان به COVID-19 و سندرم دیسترس حاد تنفسی (Acute Respiratory Distress Syndrome) کاسته است (۸). از طرف دیگر Kaijan در مطالعه ای گذشته نگر روی ۱۱۳ بیمار مبتلا در شهر ووهان چین استفاده از کورتیکواستروئید را همچون جنس مذکر و سن بالاتر از عوامل مرتبط با shedding طول کشیده ی ویروس معرفی کرده است (۹).

با وجود تناقض های متعدد در خصوص پروتکل های درمانی و استفاده از کورتیکواستروئیدها و داروهای ضد ویروسی و سایر درمان های موجود و همچنین عدم شناسایی قطعی واکسن مؤثر، ایزولاسیون مناسب

JX, et al. Clinical characteristics of coronavirus disease 2019 in China. *N Eng J Med*. 2020;382(18):1708-20.

8. Ye Z, Wang Y, Colunga-Lozano LE, Prasad M, Tangamornsuksan W, Rochweg B, et al. Efficacy and safety of corticosteroids in COVID-19 based on evidence for COVID-19, other coronavirus infections, influenza, community-acquired pneumonia and acute respiratory distress syndrome: a systematic review and meta-analysis. *CMAJ*. 2020.

9. Xu K, Chen Y, Yuan J, Yi P, Ding C, Wu W, et al. Factors associated with prolonged viral RNA shedding in patients with COVID-19. *Clin Infect Dis*. 2020.

10. McNamara RM. Clinical characteristics of acute uvulitis. *Am J Emerg Med*. 1994;12(1):51-2.

11. Lathadevi H, Karadi R, Thobbi R, Guggarigoudar S, Kulkarni N. Isolated uvulitis: an uncommon but not a rare clinical entity. *Indian J Otolaryngol Head Neck Surg*. 2005;57(2):139-40.

تهدید کننده‌ی حیات، رد اپیگلوتیت یکی از اقدامات ضروری در این دسته از بیماران می‌باشد (۱۱). اساس درمان ادم ایزوله‌ی حاد یوولا علامت درمانی و درمان اتیولوژی بوجود آورنده‌ی آن است. گزینه‌های درمانی ادم ایزوله‌ی یوولا استامینوفن، NSAID ها و آنتی بیوتیک با پوشش ارگانسیم‌های شایع و همچنین کورتیکواستروئید و آنتی هیستامین ها می‌باشند (۴). بیماران ما علاوه بر دریافت پروتکل درمانی COVID-19 تحت درمان‌های معمول برای بیماران uvulitis قرار گرفتند و بهبود و سیر بیماری در آنها مشابه با سایر مبتلایان به ادم حاد و ایزوله‌ی یوولا با عللی غیر از COVID-19 در مطالعات بود.

مطابق با یافته‌های ما COVID-19 را می‌توان در تشخیص افتراقی بیماری‌های سیستمیک حاد با علل ویروسی قرار داد و در کنار درمان‌های تایید شده برای این ویروس باید برای درمان هر بیمار به صورت جداگانه و بر حسب تظاهرات بیماری و شناسایی اتیولوژی زمینه‌ای ایجاد این تظاهرات تصمیم گرفت.

References

1. Nezhad MS, Seif F, Darazam IA, Samei A, Kamali M, Aazami H, et al. An overview of the prominence of current diagnostic methods for diagnosis of COVID-19. *AIMS Allergy Immunol*. 2020;4(3):60.

2. Dehghanbanadaki H, Seif F, Vahidi Y, Razi F, Hashemi E, Khoshmirsafa M, et al. Bibliometric analysis of global scientific research on Coronavirus (COVID-19). *Med J Islam Repub Iran*. 2020;34(1):354-62.

3. Shereen MA, Khan S, Kazmi A, Bashir N, Siddique R. COVID-19 infection: Origin, transmission, and characteristics of human coronaviruses. *J Adv Res*. 2020.

4. Raux F, Carrat X, Pescio P, Carles D, Devars F, Traissac L. Uvular edema. Diagnostic, etiologic and therapeutic management. *Rev Laryngol Otol Rhinol*. 1999;120(2):111-4.

5. Seif F, Aazami H, Khoshmirsafa M, Kamali M, Mohsenzadegan M, Pornour M, et al. JAK inhibition as a new treatment strategy for patients with COVID-19. *Int Archs Allergy Immunol*. 2020;181(6):467-75.

6. Roshanravan N, Seif F, Ostadrahimi A, Pouraghaei M, Ghaffari S. Targeting cytokine storm to manage patients with COVID-19: a mini-review. *Arch Med Res*. 2020.

7. Guan WJ, Ni ZY, Hu Y, Liang WH, Ou CQ, He