

میزان شیوع کیست‌های فکی (کیست‌ها و تومورهای ادنتوژنیک و ضایعات مزانشیمی) و ارتباط یافته‌های کلینیکی، رادیولوژیکی و پاتولوژیکی آنها با یکدیگر

چکیده

زمینه و هدف: کیست‌های فکی، ضایعات ناشایعی می‌باشند که گاهی رفتار تهاجمی داشته و به اندازه بزرگی می‌رسند. برای تشخیص قطعی، داشتن اطلاعات کلینیکی، رادیولوژیکی و نمای پاتولوژیکی ضروری است. به علت مشابهت فراوان شرح حال، علایم بالینی و نمای رادیولوژیکی، تمایز آنها بر اساس هریک از این یافته‌ها، به تنهایی غیرممکن است. در ایران اطلاعات قابل توجهی درباره شیوع نسبی کیست‌های فکی موجود نیست. هدف این مطالعه تعیین وفور این ضایعات و ارتباط یافته‌های کلینیکی، رادیولوژیکی و پاتولوژیکی با یکدیگر در نمونه بیماران مراجعه کننده به بیمارستان حضرت فاطمه زهرا(س) و مقایسه یافته‌ها با نتایج سایر بررسی‌ها می‌باشد.

*دکتر ماه‌جبین تکلیف I

دکتر فاطمه سمیعی راد II

روش بررسی: این مطالعه از نوع بررسی توصیفی است و از روش آسان برای نمونه‌گیری استفاده شد. نتایج با نرم افزار SPSS (version 10) آنالیز شدند. فایل پاتولوژی بخش آسیب‌شناسی بیمارستان حضرت فاطمه زهرا(س) بین سالهای ۸۲-۱۳۷۲ مورد بررسی قرار گرفت. اطلاعات کلینیکی بیماران که نمونه آنها تحت عنوان کیست فکی به بخش پاتولوژی فرستاده شده بود، لیست گردید. لامهای H&E (Haemotoxylin and eosin) مربوطه، مورد بازبینی قرار گرفتند و ثبت یافته‌ها بر اساس آخرین تقسیم‌بندی WHO در این زمینه انجام شد.

یافته‌ها: از بین ۶۴ مورد کیست فکی، ۶۲/۵٪ مرد بودند و ترتیب شیوع به شرح ذیل بود: املوبلاستوما (۳۴/۴٪)، Dentigerous cyst (۲۰٪)، ادنتوژنیک کراتوکیست (۱۷/۲٪)، رادیکولار کیست (۱۰/۹٪)، گرانولومای سلول ژانت (۷/۸٪)، کیست انورسیمال استخوان و میگزومای ادنتوژنیک (هر کدام ۲/۱٪) و ادنتومای املوبلاستیک و فیبرومای املوبلاستیک (هر کدام یک مورد: ۱/۶٪). املوبلاستوما در مردها، شایع‌تر (۵۹٪) و ناحیه درگیری، بیش‌تر قسمت خلفی مندیبول بود. Dentigerous cyst در ۹۲/۳٪ موارد، مردها را مبتلا نموده و محدوده سنی آن، ۵-۸ سال بود و ناحیه مولار مندیبول، شایع‌ترین ناحیه درگیری بود. ادنتوژنیک کراتوکیست در مردها، شایع‌تر (۹۰٪) و ناحیه خلفی تنه مندیبول، اصلی‌ترین محل درگیری بود و در بین دهه اول تا هشتم زندگی دیده شد. کیست رادیکولر در ۵۷٪ موارد، زنان را مبتلا نموده بود و در قسمت دندان‌های قدامی یا خلفی مندیبول در دهه چهارم زندگی ایجاد شده بود. گرانولومای ژانت سل در اکثریت موارد در قسمت قدامی نسبت به ناحیه مولار مندیبول دیده شد که در خانمها، شایع‌تر (۶۰٪) بود و بیش‌تر در دهه سوم زندگی دیده شد.

نتیجه‌گیری: بیش از ۸۰٪ کیست‌های فکی در این مطالعه را ضایعات تهاجمی تشکیل می‌دادند (املوبلاستوما، Dentigerous cyst، کراتوکیست، ژانت سل گرانولوما و ادنتوژنیک میگزوما که در گروه کیست‌ها و تومورهای ادنتوژنیک و ضایعات مزانشیمی قرار می‌گیرند)؛ لذا این یافته دلالت بر شیوع بیش‌تر ضایعات تهاجمی نسبت به مطالعات مشابه دارد. بررسی حاضر بیانگر نیاز مبرم تشخیص دقیق و بموقع نوع کیست فکی به منظور شروع روش صحیح درمان (جراحی)، پیشگیری از عود و جلوگیری از تخریب وسیع بافتی می‌باشد.

کلیدواژه‌ها: ۱- کیست فکی ۲- کیست ادنتوژنیک ۳- تومور ادنتوژنیک ۴- ضایعات مزانشیمی

تاریخ دریافت: ۸۴/۳/۷، تاریخ پذیرش: ۸۴/۱۰/۱۱

مقدمه

ضایعات متفاوتی باعث ایجاد کیست‌های فکی می‌شوند که مهم‌ترین آنها کیست‌های ادنتوژنیک، تومورهای ادنتوژنیک

(I) استادیار و متخصص پاتولوژی، بیمارستان حضرت فاطمه زهرا(س)، خیابان یوسف‌آباد، دانشگاه علوم پزشکی و خدمات بهداشتی - درمانی ایران، تهران، ایران (*مؤلف مسؤول).

(II) دستیار پاتولوژی، دانشگاه علوم پزشکی و خدمات بهداشتی - درمانی ایران، تهران، ایران.

اطلاعات ثبت شده کلینیکی و رادیولوژیکی شامل سن، جنس، محل، اندازه، تظاهر بالینی و نمای رادیولوژیکی تومور بود.

یافته‌ها

در طی دوره ۱۰ ساله بررسی، تعداد ۶۴ مورد کیست فکی وجود داشت. از این میان، ۴۰ مورد (۶۲/۵٪) مرد و ۲۴ مورد (۳۷/۵٪) زن بودند. محدوده سنی، ۷-۸۰ سال بود ولی سن اکثر آنها ۱۲-۴۷ سال بود. حداکثر سن درگیری در دهه دوم و سوم گزارش گردید.

قطر نمونه‌های ارسالی در حدود ۷/۵ - ۵/۰ سانتی‌متر متغیر بود.

املوبلاستوما، شایع‌ترین کیست فکی (۲۲ مورد: ۳۴/۴٪) بود که ۱۳ مورد (۵۹٪) مرد و ۹ مورد (۴۱٪) زن بودند. در هیچ کدام درگیری دندانی وجود نداشت. به صورت کلی ضایعه در افرادی که در محدوده سنی ۷۰-۷ سال بودند، دیده شد. بیش‌ترین موارد، ۵۷-۲۴ ساله بودند (۱۶ مورد: ۷۳٪). بزرگ‌ترین قطر تومور در حدود ۶/۵-۳ سانتی‌متر بود. استخوان مندیبول در ۱۶ مورد (۶۳٪) درگیر بود. در بررسی رادیولوژیکی، نمای رادیولوژیکی به صورت مولتی لوکولار در ۱۶ مورد (۶۳٪) دیده شد. نمای رادیولوژیکی در درگیری استخوان ماگزیلاری در ۶ مورد (۳۷٪) به صورت رادیوپاستیتی بود و تظاهر کلینیکی همه موارد به صورت تورم فکی بود (شکل شماره ۱ و ۲).

منشاء مزانشیمی و کیست‌های ادنتوژنیک از جمله بیماری‌های ناشایع فکی می‌باشند و لیکن تومورهای ادنتوژنیک در زمره بیماری‌های نادر قرار می‌گیرند. (۴-۱)

کیست‌های رادیکولار، Dentigerous و کراتوکیست از جمله شایع‌ترین کیست‌های ادنتوژنیک می‌باشند و در بیماران جوان دیده می‌شوند.

تومورهای ادنتوژنیک، نئوپلاسم‌های نادری می‌باشند که تمایز به سمت ساختمان‌های دندانی در آنها دیده می‌شود و شایع‌ترین آنها املوبلاستوما می‌باشد. (۱، ۳، ۴)

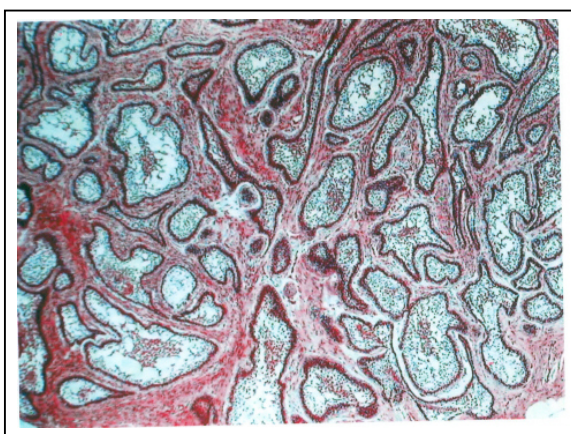
گرانولومای ژانت سل، شایع‌ترین توده کیستیک فکی با منشأ مزانشیمی می‌باشد که البته پاتوژنز آن مشخص نیست. کودکان و بالغین جوان بیش‌ترین تعداد بیماران را تشکیل می‌دهند. در خانم‌ها شایع‌تر است و استخوان مندیبول دو برابر ماگزیلا درگیر می‌شود. (۱، ۵)

تشخیص دقیق و صحیح نوع کیست‌های فکی شامل دسته‌بندی آنها در سه گروه و مشخص نمودن زیر گروه آنها (کیست‌ها، تومورهای ادنتوژنیک و ضایعات مزانشیمی) بر اساس اطلاعات کلینیکی، رادیولوژیکی و پاتولوژیکی جهت درمان و پیگیری مناسب، ضروری می‌باشد. (۶-۸)

هدف مطالعه حاضر تعیین میزان شیوع کیست‌های فکی (کیست‌ها، تومورهای ادنتوژنیک و ضایعات مزانشیمی) و ارتباط یافته‌های کلینیکی، رادیولوژیکی و پاتولوژیکی آنها با یکدیگر می‌باشد.

روش بررسی

روش مطالعه، توصیفی است. جمعیت مورد مطالعه شامل بیمارانی بود که با تشخیص کیست فکی در طی دوره زمانی ۱۰ ساله (۱۳۷۲-۱۳۸۲) به بیمارستان حضرت فاطمه زهرا (س) مراجعه نموده بودند. اطلاعات کلینیکی با توجه به پرونده بیماران ثبت گردید. یافته‌های رادیولوژیکی بر اساس گرافی‌های بیماران که در فایل بخش رادیولوژی موجود بود، جمع‌آوری شد. همه لامهای H&E مربوط به بیماران از فایل پاتولوژی بخش آسیب‌شناسی بیمارستان، استخراج و بر اساس آخرین تقسیم‌بندی WHO مورد بازبینی قرار گرفت.



شکل شماره ۱- املوبلاستوما (درشت‌نمایی کم)

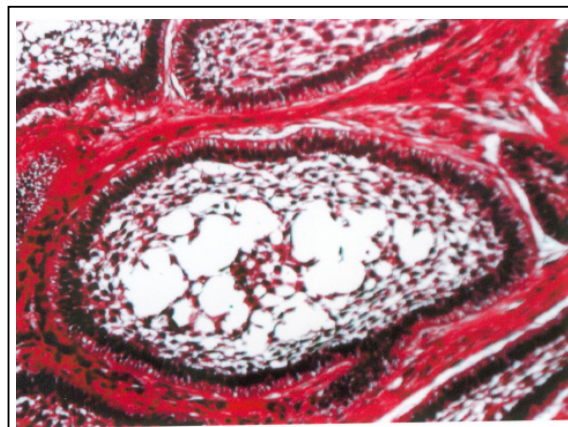
۱۱ مورد (۱۷/۲٪) کراتوکیست وجود داشت، از این میان، ۸ مورد (۷۲٪) مرد و ۳ مورد (۲۸٪) زن بودند. در هیچ کدام ارتباط دندان‌ی وجود نداشت. در محدوده سنی ۷-۸۰ سال دیده شد. بیش‌ترین موارد ۸-۲۶ سال (۸ مورد: ۷۲٪) داشتند و بزرگ‌ترین قطر ضایعه در حدود ۶-۲/۵ سانتی‌متر متغیر بود. قسمت خلفی تنه مندیبول در ۱۰ مورد (۹۱٪) درگیر بود. در بررسی رادیولوژیکی، نمای رادیولوسنسسی یونی و یا مولتی لوکولار در ۱۰۰٪ گرافی‌های مربوط دیده شد. تظاهر کلینیکی در همه موارد به صورت بزرگی فک بود.

۷ مورد (۱۰/۹٪) کیست رادیکولار تشخیص داده شد، که ۴ مورد (۵۷٪) زن و ۳ مورد (۴۳٪) مرد بودند. این کیست‌ها در ارتباط با دندان خراب شده بودند. محدوده سنی، ۶۰-۱۶ سال بود و بیش‌ترین موارد ۳۴-۱۶ سال (۵ مورد: ۷۱٪) بودند. بزرگ‌ترین قطر ضایعه در حدود ۳-۰/۵ سانتی‌متر متغیر بود. قسمت قدامی مندیبول در ۶ مورد (۸۵/۷٪)، درگیر و نمای رادیولوژیکی به صورت یک ناحیه رادیولوسنسسی بود. تظاهر بالینی در همه موارد به صورت ترشح از محل گزارش شده بود.

۵ مورد (۷/۸٪) گرانولومای ژانت سل وجود داشت که ۳ مورد (۶۰٪) زن و ۲ مورد (۴۰٪) مرد بودند. در هیچ یک درگیری دندان‌ی وجود نداشت. محدوده سنی، ۴۳-۹ سال و سن بیش‌تر موارد ۲۹-۹ سال (۳ مورد، ۶۰٪) بود. بزرگ‌ترین قطر ضایعه در حدود ۵/۴-۳/۵ سانتی‌متر متغیر بود و در ۱۰۰٪ موارد قسمت قدامی مندیبول درگیر بود. نمای رادیولوژیکی به صورت رادیولوسنسسی گزارش شده بود. تظاهر کلینیکی به صورت تورم و درد بود.

ABC (Aneurismal bone cyst)، ۲ مورد (۳/۱٪) را به خود اختصاص داد که در مردها و محدوده سنی ۲۰-۱۵ سال و در قسمت خلفی مندیبول دیده شد. ارتباط دندان‌ی وجود نداشت. بزرگ‌ترین قطر ضایعه در حدود ۷/۲-۸/۰ سانتی‌متر متغیر بود و نمای رادیولوژیکی به صورت رادیولوسنسسی لوکولار دیده شد. تورم و درد از علائم بالینی شایع بودند.

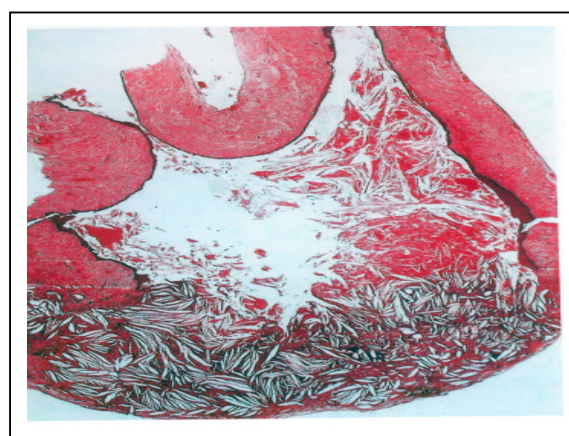
۲ مورد (۳/۱٪) تومور میگزومای ادنتوژنیک در ارتباط با دندان‌های ناحیه خلفی مندیبول، در محدوده سنی ۴۰-۲۰



شکل شماره ۲- آملوبلاستوما (درشت‌نمایی زیاد)

۱۳ مورد (۲۰٪)، Dentigerous cyst وجود داشت که ۱۱ مورد (۹۲/۳٪) مرد و ۲ مورد (۷/۷٪) زن بودند. همه موارد در ارتباط با دندان نهفته بودند. محدوده سنی، ۵۵-۸ سال بود و سن بیش‌تر بیماران بین ۳۵-۱۲ سال (۹ مورد: ۶۹٪) بود. بزرگ‌ترین قطر نمونه در حدود ۷/۲-۵/۷ سانتی‌متر متغیر بود. در ۱۲ مورد (۹۲/۳٪) ناحیه مولار مندیبول درگیر بود.

در بررسی رادیولوژیکی، نمای رادیولوسنسسی به صورت یونی و یا مولتی لوکولار در ۱۲ مورد (۹۲/۳٪) دیده شد. یک مورد (درگیری ماگزیلاری ۷/۷٪) نمای رادیوآپسیتی وجود داشت. تظاهر بالینی در همه موارد، تورم و ترشحات از ناحیه مولار بود (شکل شماره ۳).



شکل شماره ۳- کیست Dentigerous (درشت‌نمایی کم)

بررسی T.Rosenstein و Sehdev گزارش نشده است.^(۳ و ۲) در مطالعه حاضر محدوده سنی، ۷۰-۷ سال و سن متوسط، ۴۰ سال بود. در بررسی T.Rosenstein، محدوده سنی، ۷۲-۱۲ سال و سن متوسط، ۳۵ سال بود.^(۸) در سایر بررسی‌ها سن متوسط، ۳۹ سال و محدوده سنی، ۵۰-۳۰ سال بود.^(۳ و ۴) Shdev و همکاران در بررسی‌های خود بیش‌ترین درگیری را در دهه سوم و چهارم گزارش نمودند که با یافته‌های این مطالعه همخوانی دارد.^(۳ و ۲) قطر تومور در مطالعه حاضر ۶/۵-۳ سانتی‌متر و در بررسی T.Rosenstein و همکاران ۸-۲ سانتی‌متر بود. همچنین در بررسی T.Rosenstein نمای رادیولوژیکی در ۱۰۰٪ موارد به صورت رادیولوژیکی بود و در ۶۳٪ موارد درگیری مندیبول گزارش شد.

در بررسی حاضر دومین ضایعه فکی که خود را به صورت کیست فکی نشان داد، Dentigerous cyst بود (۲۰٪)؛ Constantino Ledesma و همکاران، فراوانی ۳۵٪ را در جمعیت Mexico نشان دادند و Shear، فراوانی ۱۶/۶٪ و Daley و همکاران، فراوانی ۲۰/۱٪ را گزارش نمودند^(۱)، سن بیماران در بررسی حاضر ۳۵-۱۲ سال بود، در بررسی Constantino Ledesma و همکاران، سن شایع بیماران ۲۹-۱۰ سال بود.^(۵) همانند بررسی Constantino Ledesma و Shear، در مطالعه حاضر ارجحیت جنسی با مردان بود (۹۲/۳٪).^(۵ و ۱) بزرگ‌ترین قطر ضایعه در بررسی حاضر ۵/۷ سانتی‌متر و بیش‌ترین میزان درگیری در ناحیه مولار مندیبول بود که با بررسی‌های M.Shear همخوانی داشت.^(۷)

سومین ضایعه فکی در بررسی انجام شده، ادنتوژنیک کراتو کیست بود (۱۵/۶٪)، در حالی که Constantino Ledesma، فراوانی ۱۸/۷٪ را گزارش نمود^(۱)، که تقریباً با نتایج بررسی حاضر همخوانی داشت. همانند سایر گزارش‌ها [M.Shear و J.A Rege zi]^(۷ و ۶) در نمونه مورد بررسی، محدوده شایع سنی، دهه اول تا سوم بود که در مردها شایع‌تر بود (۹۰٪). این یافته مانند نتیجه سایر مطالعات بود (Brannon RB و Alhlfors). بزرگ‌ترین قطر ضایعه در

سال یافت شد. هر ۲ بیمار مرد بودند و بزرگ‌ترین قطر تومور در حدود ۷/۵-۴/۵ سانتی‌متر متغیر بود. نمای رادیولوژیکی به صورت لوسنسی مولتی لوکولار گزارش شده بود. تورم، علامت بالینی شایع بود.

یک مورد (۱/۶٪) ادنتومای املوبلاستیک در قسمت خلفی تنه مندیبول در دختر ۸ ساله وجود داشت. بزرگ‌ترین قطر تومور، ۱/۵ سانتی‌متر و نمای رادیولوژیکی به صورت لوسنسی و علامت بالینی، تورم فک بود. یک مورد (۱/۶٪) فیبرومای املوبلاستیک در یک دختر ۱۶ ساله که با تورم قسمت خلفی مندیبول مراجعه نموده بود، وجود داشت. بزرگ‌ترین قطر ضایعه، ۲ سانتی‌متر و نمای رادیولوژیکی به صورت رادیولوژیکی بود.

بحث

کیست‌های اپیتلیال (ادنتوژنیک) و تومورهای ادنتوژنیک که از باقیمانده اپیتوم ادنتوژنیک ایجاد می‌شوند و تومورهای با منشاء مزانشیمی، ضایعاتی هستند که بصورت کیست‌های فکی بروز می‌کنند.^(۱ و ۶)

بیماران مورد بررسی، کسانی بودند که به علت ضایعات دندانی و یا فکی از سوی مراکز دیگر به بیمارستان حضرت فاطمه زهرا(س) ارجاع شده بودند؛ لذا شاید فراوانی کیست‌های فکی در بین جمعیت مورد مطالعه با فراوانی واقعی آنها تفاوت داشته باشد. کیست‌های فکی، ضایعات بسیار شایعی نیستند و مطالعات اندکی در زمینه فراوانی آنها انجام شده است.

فراوانی کیست‌های فکی در literature به ترتیب ذیل است:

۱- periapical

۲- Dentigerous

۳- Keratocysts

این نتایج با مطالعه حاضر همخوانی نداشت.

در جمعیت مورد بررسی، شایع‌ترین کیست فکی، املوبلاستوما بود (۳۴/۴٪). بررسی Sehdev و همکاران بیانگر فراوانی ۲٪ برای املوبلاستوما است.^(۲ و ۳ و ۹) در مطالعه حاضر تومور در مردها شایع‌تر بود (۵۹٪) ولی ترجیح جنسی در

نتیجه‌گیری

تشخیص باید توسط یک پاتولوژیست ماهر مطرح شود چرا که تعدادی از کیست‌های فکی، خاصیت تهاجمی دارند و برداشتن کامل ضایعه درمان قطعی است، در غیر این صورت ریسک بالایی از عود، صدمه به کورتکس استخوان و تخریب استخوانی و دندانی وجود خواهد داشت. نکته مهم دیگر، شیوع بالای کیست‌های تهاجمی است که نیاز به تشخیص زودرس دارند. پس جراحان فک و صورت و پاتولوژیست‌ها باید آشنایی بیشتری با این کیست‌ها داشته باشند.

تقدیر و تشکر

بدین وسیله نویسندگان مقاله مراتب تقدیر و تشکر خود را از پرسنل محترم شاغل در بخش پاتولوژی و رادیولوژی که همکاری صمیمانه در انجام مطالعه داشتند، ابراز می‌دارند.

فهرست منابع

- 1- Rosai J. Rosai and Ackerman's surgical pathology. 9th ed. Edinburgh: Mosby; 2004. p. 131-4, 196-9, 202-5, 248-9.
- 2- Steven G Silverberg, Ronald A Delellis, William J Frable. Principles and practice of surgical pathology and cytopathology. 3rd ed. New York: Churchill Livingstone; 1997. P. 1405, 1408, 1412, 1445.
- 3- Taisser AL-Khansa, Ababneb T. Ameloblastoma in young Jordanians: A Review of the clinicopathologic features and treatment of 10 cases. J oral Maxillofac surg 2003; 61: 13-18.
- 4- M Kitano T Li, Chen XM, Itoh T, Kawashima K, Surgihara K. Orthokeratinized odontogenic cyst: A clinicopathological and immunocytochemical study of 15 cases. Histopathology 1998; 32: 242-51.
- 5- Stephen S Sternberg, Donald A Antonioli, Darryl C, Stacey E Mills, Harold A O. Diagnostic surgical pathology. 3rd ed. New York: Lippincott Williams & Wilkins; 1999. p. 835-43.
- 6- Constantino L, Hevnandez JC, Guerrero M. Clinico-pathologic study of odontogenic cyst in a Mexican sample population. Elsevier Science 2000; (47): 373-6.
- 7- Mervyn S. The aggressive nature of the odontogenic keratocysts: Is it a benign cystic neoplasm? Oral Oncology 2002; 38: 407-15.

بررسی حاضر ۶ سانتی‌متر بود که با بررسی M August و همکاران تقریباً همخوانی داشت (۷ سانتی‌متر)^(۱۰) و همانند سایر بررسی‌ها (M. Shear و Constantino, M. August) استخوان مندیبول در اکثر موارد درگیر بود.^(۶، ۷، ۱۰)

کیست رادیکولر، چهارمین ضایعه کیستیک فکی بود (۱۰/۹٪)، High As و همکاران نیز فراوانی ۱۰٪ را گزارش کرده بودند. همانند بررسی Constantino و High As سن شایع درگیری در بررسی حاضر دهه چهارم بود که در زنان شایع‌تر بود.^(۱، ۲) بزرگ‌ترین قطر ضایعه در مطالعه حاضر ۳ سانتی‌متر بود که نسبت به مطالعه T. Li و همکاران، ۲ سانتی‌متر بزرگ‌تر بود.^(۴) همانند سایر بررسی‌ها قسمت قدامی مندیبول، بیش‌ترین محل درگیری بود (۸۵/۷٪).^(۷، ۸)

پنجمین ضایعه، ژانت سل گرانولوما بود (۷/۸٪) که فراوانی آن در بررسی Austin LT و Greer به ترتیب، ۳/۵٪ و ۳/۶٪ گزارش شده بود. سن شایع در بررسی حاضر، دهه سوم بود که با نتایج بررسی Austin LT همخوانی داشت. ضایعه در بررسی حاضر در زنان شایع‌تر بود (۶۰٪) که منطبق با نتایج بررسی Greer بود.^(۲)

یک یافته بسیار مهم در این بررسی، این نکته است که بیش‌تر از ۸۰٪ کیست‌های مورد مطالعه، ضایعات تهاجمی می‌باشند؛ لذا پاتولوژیست باید در بررسی اسلایدها و گزارش‌دهی بر این نکته، تکیه نماید که آیا ضایعه تهاجمی است؟ درصد ضایعات تهاجمی در سایر مطالعات به شرح ذیل است:

در بررسی Ovalleustro و همکاران، ۴۹/۳٪ و در بررسی Constantino، ۵۰٪ می‌باشد.^(۱)

از جمله محدودیت‌های این پژوهش می‌توان به تعداد اندک بیماران که ناشی از نادر بودن کیست‌های فکی است اشاره نمود. در اکثر موارد بافت یا بافت‌های خارج شده از ضایعه دندانی توسط جراحان فک و صورت و دندانپزشکان به مرکز پاتولوژی جهت بررسی ارسال نمی‌شوند. همچنین عدم وجود بررسی‌های مشابه و انتشار نتایج آنها جهت مقایسه، از دیگر محدودیت‌ها است.

8- Tracy Rosenstein M, Anthony Pogrel, Smith RA, Joseph AR. Cystic ameloblastoma behavior and treatment of 21 cases. J Oral Maxillofac Surg 2001; 59: 1311-6.

9- Gardner DG. Some current concepts on the pathology of ameloblastoma. Oral Surg 1996; 82: 660-9.

10- August M, Faquin WC, Troulis M, Kaban LB. Differentiation of odontogenic keratocysts from nonkeratinizing cysts by use of fine-needle aspiration biopsy and cytokeratin-10 staining. J Oral Maxillofac Surg 2000;58: 935-40.

Prevalence of Jaw Cysts (Odontogenic Cysts, Tumors & Mesenchymal Lesions) and Correlation of Clinicoradiopathologic Features of Them

**M. Taklif, M.D.^I F. Samiee Rad, M.D.^{II}*

Abstract

Background & Aim: Jaw cysts are uncommon lesions that frequently behave aggressively and attain a large size. For definite diagnosis clinicoradiopathologic features are needed. Due to a great similarity between historical, clinical and radiological features of jaw cysts, the differentiation of one from another just by regarding one of these data is impossible. Not enough information is available on the relative incidence of jaw cysts in Iranian population. The aim of this study was to ascertain the frequency of jaw cysts and correlation of clinicoradiopathologic features in patients referred to Hazrat Fatemeh Hospital and compare these data with other reported studies.

Patients & Methods: This descriptive study used easy method for its sampling and SPSS 10 for data analysis. The files of the pathology diagnosis service at Hazrat Fatemeh Hospital between 1993-2003 were reviewed and all accessions of jaw cysts were listed. Clinical and radiographic data were recorded and microscopic slides re-evaluated according to the most recent World Health Organization (WHO) classification.

Results: Out of 64 cases of jaw cysts 62.5% were male. The most frequent jaw cysts were: ameloblastoma (34.4%), dentigerous cysts (20%), odontogenic keratocyst (17.2%), radicular cysts (10.9%), giant cell granuloma (7.8%), aneurysmal bone cyst (3.1%), odontogenic myxoma (3.1%), ameloblastic odontoma (1.6%), and ameloblastic fibroma (1.6%). Ameloblastoma was more frequent in male (59%) and more common in the mandibular ramus. Dentigerous cyst was more frequent in male (92.3%) with age range between 8-55 years and more common in the molar area of mandible. Odontogenic keratocyst was more frequent in male (90%) between 1st and 8th decades of life and posterior part of mandibular body was the more common site. Radicular cyst was more frequent in female (57%) in 4th decade of life and more common in dental zone of mandible. Giant cell granuloma was more frequent in female (60%) in 3rd decade of life and more common in molar zone of mandible.

Conclusion: More than 80% of the samples were aggressive jaw cysts (ameloblastoma, dentigerous cyst, keratocyst, odontogenic myxoma, giant cell granuloma including odontogenic cyst, tumor and mesenchymal lesion.) Obtained results showed that aggressive jaw cysts are more common in this study than that of other studies. Furthermore, a precise diagnosis is needed in order to have accurate surgical procedure, prevent recurrence and forestall extensive tissue destruction.

Key Words: 1) Jaw Cyst 2) Odontogenic Cyst 3) Odontogenic Tumor 4) Mesenchymal lesions

*I) Assistant Professor of Pathology. Hazrat Fatemeh Hospital. Yousef-Abad St. Iran University of Medical Sciences and Health Services. Tehran, Iran. (*Corresponding Author)*

II) Pathology Resident. Iran University of Medical Sciences and Health Services. Tehran, Iran.