

گزارش یک مورد آنژیوسارکوم اولیه پریکارد

چکیده

مقدمه: میزان بروز تومورهای بدخیم پریکارد، بسیار نادر می‌باشد و آنژیوسارکوم اولیه پریکارد در این بین، به عنوان نادرترین‌ها شناخته می‌شود.

معرفی بیمار: بیمار خانم ۵۱ ساله‌ای بود که به دلیل تنگی نفس کوششی و ادم اندام‌های تحتانی تحتانی مراجعه کرده بود. در اکوکاردیوگرافی، افیوژن پریکارد مشاهده شد. بیمار تحت آسپیراسیون مایع پریکارد و بیوپسی پریکارد قرار گرفت که التهاب مزمن پریکارد گزارش شد. در طی سومین بار بستری، دچار افزایش تنگی نفس، ارتوپنه و برجستگی ورید ژوگولر گردید که در اکوکاردیوگرافی علی‌رغم کاهش مایع پریکارد، نمای رستریکتیو مشاهده شد. کاتتریزاسیون راست و چپ قلب، پریکاردیت کانستریکتیو را تایید نمود. بیمار تحت پریکاردیوتومی توتال تسکینی قرار گرفت که گزارش هیستولوژی و ایمونوهیستوکیماکال پریکارد، آنژیوسارکوم بود.

بحث: با توجه به عدم وجود هیچ نشانه‌ای از منشا تومور در بررسی‌های پستان، ریه، دستگاه گوارش، دستگاه ادراری و سیستم لنفاوی برای بیمار تشخیص نهایی آنژیوسارکوم اولیه پریکارد مطرح گردید. بیمار چند روز پس از آغاز شیمی‌درمانی، به دنبال ایست قلبی - تنفسی فوت نمود.

کلیدواژه‌ها: ۱- پریکارد ۲- تومور ۳- آنژیوسارکوم اولیه پریکارد

دکتر بهرام پیشگو I

*دکتر شروین آثاری II

تاریخ دریافت: ۸۴/۵/۲۲، تاریخ پذیرش: ۸۴/۹/۱۵

مقدمه

اگر چه پیش از این، لنفوم، مزوتلیوما، سارکوم تمایز نیافته، سارکوم سینوویال، فیبروسارکوم و هیستوسیتوم فیبروز پلی‌مورف (Malignant pleomorphic fibrous histocytoma) گزارش شده‌اند^(۷-۲)، اما آنژیوسارکوم اولیه پریکارد بسیار نادر بوده است. مطالعه حاضر به گزارش یک مورد آنژیوسارکوم اولیه پریکارد اختصاص دارد.

تومورهای قلب، ندرتا بروز می‌کنند و کمتر از ۱٪ کل تومورها را تشکیل می‌دهند. این تومورها ممکن است خوش‌خیم یا بدخیم باشند. تومورهای اولیه پریکارد معمولاً خوش‌خیم هستند. تومورهای بدخیم پریکارد به ترتیب شیوع شامل لنفوم، مزوتلیوم و سارکوم می‌باشند. شیوع این تومورها در مردان ۲ برابر زنان است و حداکثر سن بیماران در هنگام تشخیص، ۴۰-۳۰ سالگی است.^(۱)

I) استادیار و متخصص بیماری‌های قلب و عروق، دانشگاه علوم پزشکی بقیه‌ا...، تهران، ایران.

II) پزشک عمومی، موسسه پژوهشگران طب و توسعه بهداشت، کامرانیه جنوبی، خیابان دژم‌جو، بن‌بست راز، تهران، ایران (*مؤلف مسؤول).

معرفی بیمار

بیمار، خانم ۵۱ ساله دارای شغل آرایشگری بود که به دنبال تب، گلودرد و درد عضلانی - اسکلتی، دچار درد سینه، تنگی نفس فعالیتی و ادم اندام تحتانی شده بود و به دنبال آن در یک بیمارستان فوق تخصصی قلب بستری گردیده بود.

در گرافی قفسه صدری بیمار، قلب بزرگ و افیوژن دو طرفه پلور قابل مشاهده بود. در اکوکاردیوگرافی بعمل آمده، افیوژن پریکارد (متوسط تا شدید) و رگورژیتاسیون خفیف میترا (۱+) بدون علائم تامپوناد مشاهده شد. آسپیراسیون مایع نمونه برداری پریکارد، از طریق شکاف زیر گزیفویید و ایجاد پنجره پریکارد (Pericardial window) انجام شد. در سیتولوژی مایع پریکارد، گلبول قرمز و گلبول سفید چند هسته‌ای (فاقد باکتری) گزارش شد. رنگ آمیزی اسید فاست و کشت باکتریال و سل مایع پریکارد، منفی بود.

بیوپسی پریکارد، التهاب مزمن پریکارد را گزارش داد. بیمار پس از کاهش علائم، از بیمارستان ترخیص شد. بیمار ۲۰ روز پس از اولین بستری مجدداً دچار افزایش تنگی نفس و ادم اندام شد. وی به کلینیک فوق تخصصی ریه مراجعه نمود و در بخش ریه بستری گردید.

بیمار با شک به آمبولی ریه، تحت اسکن پرفیوژن ریه قرار گرفت که طبیعی گزارش شد. همچنین در بررسی بعمل آمده، ندول تیرویید کشف شد. آزمایشات عملکرد تیرویید، طبیعی بودند. در اسکن ایزوتوپ ندول سرد و FNA (Fine needle aspiration)، کولویید گزارش شد. با شک بیماری‌های کلاژن واسکولار، برای وی آنتی‌بادی ضد آنتی‌بادی (Anti ds DNA Antibody)، Anticardiolipin، (Anti neutrophil cytoplasmic Antibody) ANCA، رایت، ویدال، تست‌های کبدی و (PPD Purified protein derivative) در خواست گردید. به دنبال کاهش علائم، بیمار با حال عمومی نسبتاً مناسب مرخص گردید. همگی آزمایشات درخواست شده فوق، نرمال بودند.

بیمار ۳۰ روز پس از ترخیص از دومین بستری، مجدداً به دلیل تشدید علائم تنگی نفس و ادم اندام‌ها در بخش قلب بستری گردید.

در هنگام مراجعه، علائم حیاتی بیمار به قرار زیر بوده است:

فشار خون: ۱۱۰/۷۰ میلی‌متر جیوه

تعداد نبض: ۷۲ ضربه در دقیقه (نامنظم)

تعداد تنفس: ۲۰ بار در دقیقه

دما: ۳۷/۳ درجه سانتی‌گراد

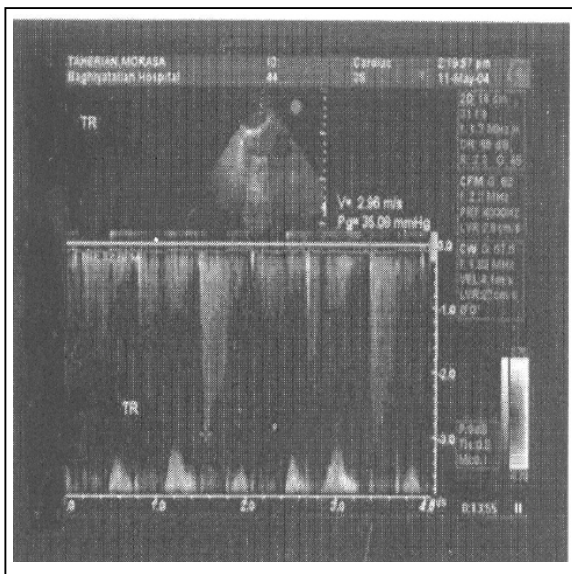
در معاینه فیزیکی، ملتحمه رنگ پریده بود و در سمع قلب، S1 و S2 به همراه سوفل سیستولیک II/VI در کانون میترا وجود داشت؛ فریکشن راب سمع نشد. صداهای تنفسی قواعد ریه کاهش داشت. ادم ۱+ اندام تحتانی مشهود بود. لنفادنوپاتی، علامت کوسمال، پالس متناوب و کراکل وجود نداشت.

هموگلوبین و شمارش سلولهای خون، طبیعی بود. سرعت رسوب گلبول قرمز (Erythrocyte sediment rate=ESR) برابر ۱۰ بود. در گرافی قفسه صدری، قلب بزرگ (نسبت Cardio thoracic ratio برابر ۶۵٪) گزارش شد. در الکتروکاردیوگرام، تغییرات غیراختصاصی موج T و همچنین موج T معکوس در لیدهای I، AVL، و V3 تا V6 مشاهده شد.

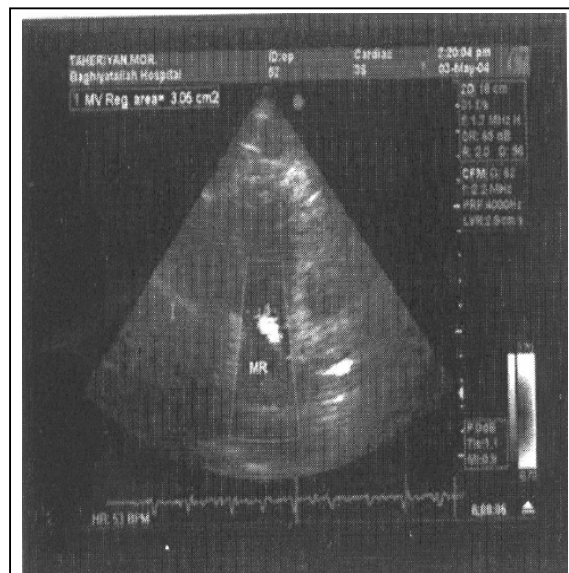
در اکوکاردیوگرافی، عملکرد مناسب بطن چپ، اندازه طبیعی بطن راست، رگورژیتاسیون خفیف درجه میترا (۱+) و رگورژیتاسیون خفیف درجه تری‌کوسپید (۱+) به همراه افزایش ضخامت پریکارد (حدود ۹ میلی‌متر) مشاهده شد (شکل شماره ۱ و ۲).

در سیتی‌اسکن قفسه صدری نیز، پریکارد ضخیم و ندولر گزارش شد. علی‌رغم درمان بیمار با دیورتیک، تنگی نفس بیمار در عرض چند روز تشدید گردید و ارتوپنه واضح و افزایش فشار ورید ژوگولر به تابلوی بیمار افزوده گردید. به دنبال آن، بیمار مکرراً دچار آریتمی‌های فوق بطنی [فیبریلاسیون دهلیزی و تاکی‌کاردی فوق بطنی

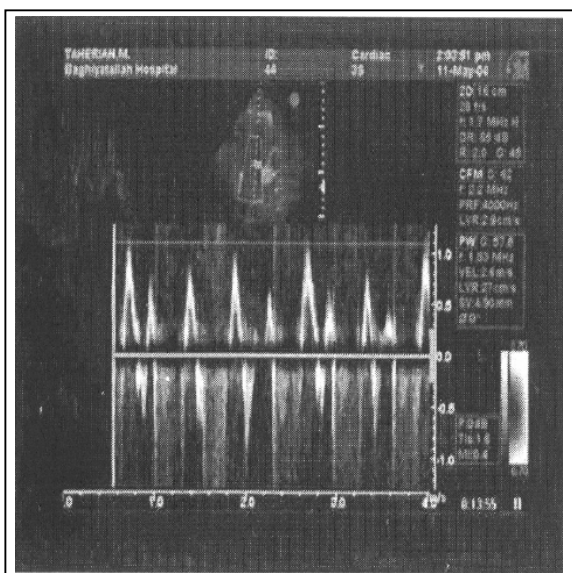
(Paroxysmal supraventricular tachycardia=PSVT) گردید که به داروهای آنتی آریتمی، مقاوم بود. در اکوکاردیوگرافی سریال، علی‌رغم کاهش مایع پریکارد، الگوی رستریکشن بطن راست و چپ مشاهده شد که پریکاردیت کانستریکتیو را مطرح نمود (شکل شماره ۳ و ۴).



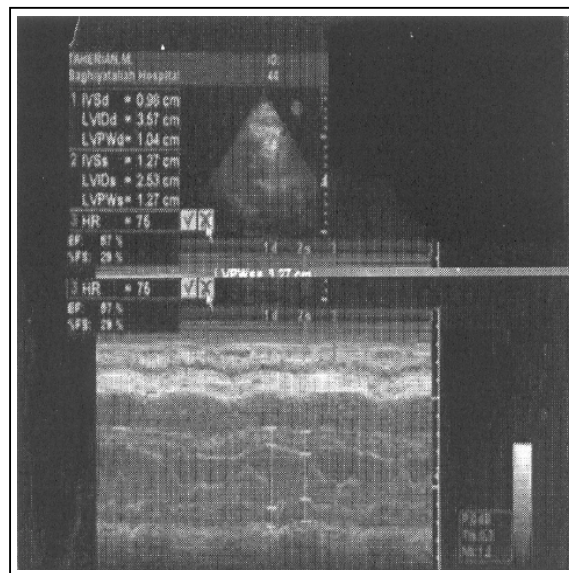
شکل شماره ۳- اکوکاردیوگرافی، نارسایی ۱+ میترال و فلوی دریچه میترال به صورت سودونرمالیزاسیون را نشان داد.



شکل شماره ۱- اکوکاردیوگرافی بیمار نشان‌دهنده $EF = 57\%$ (Ejection fraction)، افیوژن و افزایش ضخامت پریکارد است



شکل شماره ۴- اکوکاردیوگرافی، نارسایی ۱+ تری‌کوسپید، فشار بطن راست برابر ۴۶ میلی‌متر جیوه و فلوی تری‌کوسپید برابر ۲/۹۶ متر بر ثانیه را نشان داد.



شکل شماره ۲- نمای چهار حفره‌ای اکوکاردیوگرافی بیمار

وی به منظور تایید پریکاردیت کانستریکتیو، تحت کاتتریزاسیون راست و چپ قلب و همچنین آنژیوگرافی عروق کرونر قرار گرفت. در کاتتریزاسیون، برون‌ده قلب ۶۰٪ به همراه الگوی Square root pattern و Dip and plateau مشاهده شد و فشارهای دیاستول برابر بودند (جدول شماره ۱).

جدول شماره ۱ - نتایج کاتتریزاسیون راست و چپ قلب

فضا	فشار (میلیمتر جیوه)
دهلیز راست	۰-۱۸
بطن راست	۴۰/۰-۱۸
شریان ریوی	۴۰/۰-۱۸
متوسط فشار Wedge شریان ریوی	۲۰
آئورت	۱۱۰/۵۰
بطن چپ	۱۱۰/۰-۱۸
	۱۱۰/۰-۱۵

تنگی نفس، درد سینه و ادم اندام تظاهر کرده بود. عنوان شده است که بیماران مبتلا به تومورهای پریکارد، غالباً بی‌علامت هستند، اما در صورت علامت‌دار بودن، معمولاً علائم شامل تنگی نفس، سرفه، ارتوپنه، ادم اندام، درد سینه، لتارژی، تب و تعریق شبانه می‌باشد. به طور کلی، باید عنوان کرد که تظاهر بالینی تومورهای پریکارد به کلی متفاوت است. با توجه به احتمال ایجاد نارسایی قلب، برجستگی ورید ژوگولر محتمل است.^(۲)

در بیمار اخیر نیز با گذشت زمان، سیر بیماری به سمت ایجاد تابلوی پریکاردیت کانستریکتیو پیشرفت نمود که با علائم نارسایی قلب و برجستگی ورید ژوگولر همراه بود. در برخی از بیماران، شواهدی از متاستاز دوردست نیز مشاهده شده است.^(۲) با این وجود در این بیمار، هیچ شواهدی از متاستاز دوردست وجود نداشت.

یافته‌های تصویربرداری و یافته‌های تشخیصی بیمار شامل افزایش ضخامت پریکارد همراه با ندولاریته در CT scan و افزایش جذب (uptake) در سنتی‌گرام با گالیوم (Gallium scintigram) بود. استفاده از مارکرهای درگیری سرورز همچون CA 125 می‌تواند منشأ تومور را مشخص نماید. این مارکرها اگر چه حساسیت بالایی دارند، اما از ویژگی کمی برخوردارند.^(۸) به هر حال ظاهراً هیچ یافته‌ای پاتوگنومونیک این بیماری نمی‌باشد.^(۹) اما بیوپسی باز پریکارد در بیش از ۹۰٪ موارد به تشخیص منجر خواهد شد.^(۱)

نکته قابل توجه این است که در مورد این بیمار نتیجه دو نوبت آسپیراسیون و بیوپسی پریکارد (یک بار در بستری نخست و بار دیگر در بستری سوم)، منفی کاذب بود که به تاخیر در تشخیص منجر شد. احتمال منفی کاذب در پریکاردیوسنتز در منابع نیز ذکر شده است.^(۹) عنوان می‌شود که در برخی از بیماران، تشخیص به اشتباه^(۹) و یا اتفاقی حاصل می‌شود.^(۱۰)

در مورد اخیر، علائم محدود کننده پریکارد در معاینه و اکوی سریال، پریکاردیت کانستریکتیو را مطرح کرد که به تصمیم‌گیری برای انجام کاتتریزاسیون قلب در بیمار منجر

در آنژیوگرافی عروق کرونر، حرکت کرونرها بسیار محدود اما فاقد هر گونه ضایعه انسدادی بود. به هدف تسکین بیمار، بیمار تحت پریکاردکتومی توتال قرار گرفت. در گزارش پاتولوژی پریکارد، بافت نئوپلاستیک انفیلتراتیو، متشکل از صفحات سلولهای دوکی پلئومورف با هسته بزرگ و زیگوله و ائوزینوفیلیک مشاهده شد که مطرح کننده آنژیوسارکوم بود.

بررسی ایمونوهیستوکیمال، (ویمنتین (vimentin) و CD31 مثبت و CD34، VWF (Von willebrand factor)، EMA (Embryonic membrane antigen)، HMB45، ER (Estrogen receptor)، PR منفی (Progesterone receptor) تشخیص آنژیوسارکوم را قطعی نمود. از آن جهت که در بررسی‌های دستگاه‌های مختلف بدن، هیچ شواهدی از وجود تومور در پستان، ریه‌ها، دستگاه گوارش (کبد، پانکراس و مری)، طحال، تیموس و کلیه‌ها بدست نیامد، تومور پریکارد، آنژیوسارکوم اولیه در نظر گرفته شد.

بیمار به بخش انکولوژی منتقل گردید و تحت کموتراپی قرار گرفت. وی پس از آن دچار افزایش تنگی نفس و ریتم‌های تاکی‌کاردی فوق بطنی (PSVT) و فیبریلاسیون دهلیزی (Atrial fibrillation=AF) گردید. چند روز بعد، وی به دنبال ایست قلبی - تنفسی فوت نمود.

بحث

بیمار معرفی شده، مبتلا به تومور اولیه پریکارد بود که با

5- Kobayashi Y, Murakami R, Ogura J, Yamamoto K, Ichikawa T, Nagasawa K, et al. Primary pericardial mesothelioma: A case report. *Eur Radiol* 2001; 11: 2258-61.

6- Matsakas EP, Lazaros GA, Panou FK, Karavidas AI, Papalimberi EP, Scotis ID, et al. Primary pericardial fibrosarcoma presenting as "near" cardiac tamponade. *Clin Cardiol* 2002; 25: 83-5.

7- Saotome M, Yoshitomi Y, Kojima S, Kuramochi M. Primary cardiac lymphoma: A case report. *Angiology* 2002; 53: 239-41.

8- Sevinc A, Camci C, Turk HM, Buyukberber S. How to interpret serum CA125 levels in patients with serosal involvement? A clinical dilemma. *Oncology* 2003; 65(1): 1-6.

9- Eren NT, Akar AR. Primary pericardial mesothelioma. Current treatment options in oncology 2002; 3: 369-73.

10- Grebenc ML, Rosado de Christenson ML, Burke AP, Green CE, Galvin JR. Primary cardiac and pericardial neoplasms: radiologic-pathologic correlation. *Radiographics* 2000 Jul-Aug; 20(4): 1073-103.

شد. سیر مشابه تغییرات یافته‌های اکوکاردیوگرافی پیش از این نیز در بیماران مشابه گزارش شده است.^(۱) بیمار با فاصله زمانی کمی از زمان تشخیص، فوت نمود. در منابع نیز به پیش‌آگهی بسیار بد این بیماری به دلیل تظاهر بسیار دیررس و عدم امکان خارج کردن کامل تومور توسط جراحی، اشاره شده است.^(۱۰)

مطابق اطلاع نویسندگان این مقاله، پیش از این هیچ گزارشی از آنژیوسارکوم اولیه پریکارد در ایران منتشر نشده بود. در پایان، به نظر می‌رسد که در نظر داشتن تومورهای پریکارد در لیست تشخیص‌های احتمالی، ممکن است بتواند پزشکان را زودتر به تشخیص راهنمایی نماید.

تقدیر و تشکر

بدین وسیله نویسندگان این مقاله از دیگر اعضای محترم کادر پزشکی بیمار، جناب آقای دکتر سعادت، دکتر سعیدی، دکتر محبی، دکتر صالحی و دکتر اصلانی که در طول مدت بستری بیمار، جهت بدست آوردن تشخیص قطعی، زحماتی را متحمل شدند، مراتب تقدیر و تشکر را ابراز می‌دارند و همچنین از سرکار خانم دکتر بهرامی‌نژاد که با بررسی‌های هیستوپاتولوژی، تشخیص قطعی را مطرح نمودند، سپاسگزاری می‌نمایند.

فهرست منابع

1- Kim NH, Kweon KH, Oh SK, Park MR, Yun KJ, Juhng SK, et al. A case of primary pericardial undifferentiated sarcoma. *J Korean Med Sci* 2003 Oct; 18(5): 742-5.

2- Spodick DH. Pericardial diseases. In: Braunwald E, editors. *Heart disease*. 6 th ed. Philadelphia: WB Saunders Co; 2001. p. 1858-9.

3- Basso C, Valente M, Poletti A, Casarotto D, Thiene G. Surgical pathology of primary cardiac and pericardial tumors. *Eur J Cardiothorac Surg* 1997; 12: 730-8.

4- Yoshida A, kanda T, Sakamoto H, Masuda H, Iwasaki T, Nakajima T, et al. Sudden death with malignant hemangioendothelioma originating in the pericardium: A case report. *Angiology* 1999; 50: 607-11.

Primary Pericardial Angiosarcoma: A Case Report and Literature Review

B. Pishgoo, MD^I **Sh. Assari, MD*^{II}

Abstract

Introduction: Among malignant pericardial tumors, which appear to be scarcely seen, primary pericardial angiosarcoma is considered as one of the rarest ones.

Case Report: A 51-year-old female presented with dyspnea on exertion and edema of lower limbs. Echocardiography showed pericardial effusion. Aspiration and biopsy of pericardium were reported as chronic pericarditis as well. In her third admission, dyspnea and orthopnea were on the increase. In serial echocardiography, restrictive pattern was seen despite small pericardial effusion, which suggests constrictive pericarditis (CP). Cardiac catheterization also confirmed CP. A palliative total pericardiectomy was performed and angiosarcoma was diagnosed based on histopathological and immunohistochemical reports.

Conclusion: While there was no tumor source in breast, lungs, gastrointestinal, genitourinary, and reticuloendothelial system, the tumor was recognized as primary pericardial angiosarcoma. However, she died a few days after the initiation of chemotherapy due to cardiopulmonary arrest.

Key Words: 1) Pericardium 2) Tumor 3) Primary Pericardial Angiosarcoma

I) Assistant Professor of Cardiology. Baqiyatallah University of Medical Sciences. Tehran, Iran.

II) General practitioner. Research Institute of Medicine and Health Promotion. Dezhajoo St., South Kamranieh Ave., Tehran, Iran. (*Corresponding Author)