

# مقایسه روشهای برش مجدد (Resectioning) و قالب‌گیری مجدد (Reorienting) در شناسایی موارد منفی کاذب بیوپسی‌های دستگاه گوارش

## چکیده

زمینه و هدف: بیوپسی‌های معدی - روده‌ای از رایج‌ترین نمونه‌های مورد مطالعه در بخش آسیب‌شناسی جراحی هستند. به طور شایع، نمونه‌های مخاطی به طور اتفاقی قالب‌گیری شده و یک طرف از نمونه در برابر تیغه میکروتوم قرار می‌گیرد، اما به هر حال گاهی اوقات، برشهای اولیه از یک ضایعه مشکوک، علی‌رغم شک بالینی قوی، فاقد یافته‌های ارزشمند پاتولوژیک هستند. هدف از مطالعه حاضر، مقایسه روشهای معمول برش مجدد (Resectioning=RS) و روش نوپدید قالب‌گیری مجدد (Reorienting=RO یا Flipping) در شناسایی تغییرات پاتولوژیک در بیمارانی است که فاقد هر گونه یافته آسیب‌شناسی هستند.

روش بررسی: در یک مطالعه تحلیلی - مقطعی، ۶۳ بیمار با تشخیص‌های بالینی مختلف معدی - روده‌ای، انتخاب شدند. در تمامی بیماران، در اولین لام تهیه شده هیچ گونه تغییرات اختصاصی بافت‌شناسی مشاهده نشد. ابتدا یک لام H&E (Haematoxylin and Eosin)، تهیه شده و با علامت S مشخص شد (به نشانه resectioning) سپس قالب پارافینی ذوب شد و پس از ۱۸۰ درجه چرخاندن نمونه و قالب‌گیری مجدد، دو لام H&E دیگر نیز تهیه شد که با علامت‌های O1 و O2 مشخص شدند (به نشانه reorienting). برشهای تهیه شده به ترتیب بر روی لامها مرتب شدند و در صورت وجود تغییر، اولین سطحی که در آن یافته‌های جدید مشاهده شد، ثبت گردید.

یافته‌ها: در مجموع در ۱۳ بیمار از ۶۳ بیمار مورد مطالعه (۲۰/۶۳٪ موارد)، تغییرات هیستوپاتولوژیک مشاهده شد که شامل ۷ مورد (۱۱/۱٪)، با تغییرات اساسی و ۶ مورد (۹/۵٪)، با تغییرات غیراساسی بود. روش برش مجدد در ۸ مورد (۱۱/۵٪) از کل موارد تغییر یافته و روش قالب‌گیری مجدد در ۷ مورد (۱۰/۸٪) از کل موارد تغییر یافته، تغییرات را نشان داد. ۲ مورد (حدود ۱۵/۴٪)، در هر دو گروه مشترک بودند. در موارد تغییر یافته، تمامی یافته‌های جدید در سطح پنجم برش مجدد و یا سطح اول قالب‌گیری مجدد مشاهده شدند.

نتیجه‌گیری: علی‌رغم آنکه بین دو روش، تفاوت آماری واضحی مشاهده نشد، اما بروز یافته‌های جدید و گاهی تعیین‌کننده در هر یک از آن دو، استفاده از برش دو سویه را در موارد عدم همخوانی تشخیص بالینی و آسیب‌شناسی، به عنوان یک روش اساسی پیشنهاد می‌کند.

کلیدواژه‌ها: ۱ - بیوپسی معدی - روده‌ای ۲ - برش مجدد ۳ - قالب‌گیری مجدد

تاریخ دریافت: ۸۳/۱۲/۱۶، تاریخ پذیرش: ۸۴/۵/۲

مقدمه

چنین نمونه‌هایی پس از طی مراحل ثبوت در محلول فرمالین ۱۰٪ و فرآوری (Processing)، در بلوکهای پارافینی، قالب‌گیری شده و پس از برش به کمک دستگاهی به نام میکروتوم، از آنها لام تهیه می‌شود.

بیوپسی‌های دستگاه گوارش که در طی معاینات اندوسکوپی جمع‌آوری می‌شوند از جمله فراوان‌ترین نمونه‌هایی هستند که به بخش آسیب‌شناسی ارسال می‌شوند.<sup>(۱)</sup>

(I) استادیار و متخصص پاتولوژی، بیمارستان حضرت فاطمه (س)، خیابان یوسف‌آباد، خیابان بیست و یکم، دانشگاه علوم پزشکی و خدمات بهداشتی - درمانی ایران، تهران، ایران.

(II) استادیار و متخصص پاتولوژی، بیمارستان حضرت رسول اکرم (ص)، خیابان ستارخان، خیابان نیایش، دانشگاه علوم پزشکی و خدمات بهداشتی - درمانی ایران، تهران، ایران (\* مؤلف مسئول).

(III) متخصص پاتولوژی

## روش بررسی

این مطالعه به روش تحلیلی - مقطعی انجام شده است. مدت اجرای این طرح، تمامی نمونه‌های بیوپسی دستگاه گوارش، پس از طی مراحل فیکساسیون در فرمالین ۱۰٪ و آبیگری، به صورت راندوم در قالبهای پارافینی قرار گرفته و از آنها برشهایی با ضخامت ۵ میکرون و به صورت یک در میان گرفته شد. برش نخست، سطح اول نمونه و برش سوم، سطح دوم آن را تشکیل می‌داد. بدین ترتیب، ۴ برش از نمونه تهیه شده و بر روی لام قرار گرفته و سپس رنگ‌آمیزی هماتوکسیلین و ائوزین بر روی آنها انجام شد. لام تهیه شده، توسط پاتولوژیست مورد مطالعه قرار گرفته و در صورتی که در مورد آن تشخیص خاصی مطرح نمی‌شد و یا تشخیصی که پزشک بالینی در مورد آن مطرح کرده بود، مشاهده نمی‌گردید، به عنوان نمونه این طرح تلقی می‌شد.

در نهایت، ۶۳ بیمار با تشخیص‌های مختلف بالینی معدی - روده‌ای وارد مطالعه شدند (تعداد نمونه‌های مورد نیاز، براساس فرمول داده‌های زوج مک‌نمار مورد محاسبه قرار گرفت). در مرحله بعد، از قالب اولیه پارافینی، برشهای سطح ۵ تا ۸ (با همان ضخامت‌ها و فواصل مربوط به ۴ برش اول) تهیه شد و سپس قالب پارافینی را نوب کرده و پس از چرخاندن نمونه به میزان ۱۸۰ درجه نسبت به تیغ میکروتوم، قالب‌گیری مجدد انجام شد و برشهای سطح ۱ تا ۸ (با همان ضخامت‌ها و فواصل) تهیه شد. لامهای مربوط به برش مجدد و قالب‌گیری مجدد به ترتیب با حروف S و O<sub>1,2</sub> (۱ مربوط به ۴ سطح اول و ۲ مربوط به ۴ سطح بعدی) علامت‌گذاری می‌گردیدند. هر ۳ لام تهیه شده، توسط پاتولوژیستی که لام اولیه را مشاهده کرده بود، مورد مطالعه قرار گرفته و نتیجه آن در جدولی که بدین منظور تهیه شده بود، ثبت گردید.

به طور قراردادی، سطحهای برش به ترتیب از سمتی که لامها شماره‌گذاری می‌شدند، قرار می‌گرفتند و بدین ترتیب سطح تشخیصی (سطحی از برش که در آن برای اولین بار یافته‌ها آشکار می‌شدند) نیز در جدول ذکر می‌شد.

در اکثر قریب به اتفاق موارد، نمونه‌ها توسط تکنسین و به صورت اتفاقی (Random) قالب‌گیری می‌شوند و این امر باعث می‌شود که در برخی موارد، لام تهیه شده فاقد ضایعات موجود در نمونه باشد. در چنین مواردی، راهکاری که اغلب توسط آسیب‌شناس اتخاذ می‌شود، تهیه برشهای مجدد، از قالب پارافینی حاوی نمونه است تا شاید در برشهای عمقی‌تر، تشخیص پاتولوژی امکان‌پذیر گردد.<sup>(۲)</sup> این روش که به نام روش برش مجدد و یا Resectioning موسوم است، در مطالعات مختلف با نتایج متفاوتی همراه بوده است. در حالی که برخی مطالعات، استفاده از این روش را در نمونه‌های بیوپسی دستگاه گوارش و پروستات کمک‌کننده می‌دانند<sup>(۳-۵)</sup>، اما مطالعاتی که بر روی نمونه‌های غدد لنفاوی انجام شده‌اند، آن را فاقد ارزش درمانی می‌دانند.<sup>(۱)</sup> به هر حال، فارغ از نتایج آن، استفاده از این روش باعث از دست رفتن مقدار زیادی از نمونه و صرف هزینه و زمان طولانی می‌شود.<sup>(۶)</sup>

آقای Calhoun و همکارانش در مقاله‌ای که در سال ۲۰۰۳ منتشر شد به معرفی روش قالب‌گیری مجدد یا Reorienting که اصطلاحاً Flipping نیز نامیده می‌شود، پرداختند. در این روش در مواردی که برشهای نخست از نمونه فاقد نکات تشخیصی هستند، قالب پارافینی اولیه، نوب شده و پس از ۱۸۰ درجه تغییر زاویه نمونه (نسبت به تیغ میکروتوم)، قالب‌گیری مجدد صورت می‌گیرد. نتایج حاکی از آن بود که در ۳۱٪ موارد، لامهای جدید حاوی یافته‌های تشخیصی هستند.<sup>(۷)</sup> در حالی که مطالعه مشابهی که در مورد روش برش مجدد توسط آقای Nash و همکارانش انجام شده است، این روش را در ۹/۶٪ موارد سودمند می‌داند.<sup>(۳)</sup>

هدف از مطالعه حاضر، بررسی میزان توانایی هر یک از این روشها در تشخیص موارد منفی کاذب بیوپسی‌های دستگاه است. لازم به ذکر است که مطالعات اخیر، روی گروه خاصی از نمونه‌های کولون که در مورد آنها تشخیص پولیپ مطرح بوده است، انجام شده بودند و مطالعه حاضر در مورد مقایسه این دو روش با یکدیگر در یک بررسی کلی‌تر و در مورد تمامی بیوپسی‌های دستگاه گوارش انجام شد.

گاستریت، ۶ مورد (۹/۵٪) بدخیمی، ۲ مورد (۳/۲٪) پولیپ معده، ۳ مورد (۴/۸٪) ازوفاژیت، ۸ مورد (۱۲/۷٪) بیماری‌های التهابی روده، ۸ مورد (۱۲/۷٪) تهاجم در پولیپ آدنوماتو، ۱ مورد (۱/۶٪) کولیت با غشای کاذب، ۲ مورد (۳/۲٪) دیسپلازی در زمینه کولیت اولسرو، ۶ مورد (۹/۵٪) پولیپ آدنوماتوز کولون و ۳ مورد (۴/۸٪) سلیاک بود. در مجموع، روشهای برش مجدد و قالب‌گیری مجدد در ۱۳ بیمار، تغییرات بافت‌شناسی را نشان دادند که براساس نوع تغییر در جدول شماره ۱ مشخص شده‌اند.

جدول شماره ۱- نتایج حاصل از مطالعه لامهای جدید (مجموع دو

روش) به تفکیک نوع تغییر

نوع تغییر	فراوانی	درصد فراوانی	درصد جمعی
بدون تغییر	۵۰	۷۹/۴	۷۹/۴
ظهور مرکز زایگر	۵	۷/۹	۸۷/۳
متاپلازی روده‌ای	۲	۳/۲	۹۰/۵
آتروفی	۱	۱/۶	۹۲/۱
بدخیمی	۲	۳/۲	۹۵/۲
آدنوم	۳	۴/۸	۱۰۰
مجموع	۶۳	۱۰۰	۱۰۰

تمامی تغییرات ایجاد شده در روش RS، در سطح پنجم (در واقع اولین برش لام برش مجدد) و در روش RO، در سطح اول (اولین برش لام قالب‌گیری مجدد) پدیدار شدند. در ۵۰ بیمار هیچ گونه تغییر اختصاصی یافت نشد. یافته‌ها شامل ۷ مورد (۵۳/۸۵٪)، تغییر اساسی و ۶ مورد (۴۶/۱۵٪)، تغییر غیراساسی بود. تغییرات اساسی شامل ۲ مورد، پدیدار شدن بدخیمی (شکل شماره ۱)، ۳ مورد، پولیپ آدنوماتو و ۲ مورد، متاپلازی روده‌ای بود.

تغییرات غیراساسی نیز شامل ۵ مورد، ظهور مرکز زایگر در تجمعات لنفاوی معده و ۱ مورد، تغییر<sup>+</sup> در شدت آتروفی معده بود. نمودار شماره ۱ نتایج برشهای برش مجدد (RS) و قالب‌گیری مجدد (RO) را با یکدیگر مقایسه می‌کند. آزمون‌های آماری مکنمار (Pvalue: ۱/۰۰) و فیششر (۰/۳۸۳ و ۰/۵۹۲) تفاوت معنی‌داری بین دو روش نشان ندادند.

تغییرات مشاهده شده در ۲ گروه اساسی (essential) و غیراساسی (nonessential) قرار گرفتند. بنا به تعریف، تغییراتی اساسی تلقی شد که بر درمان یا پیگیری بیماران تأثیرگذار بودند نظیر بدخیمی، دیسپلازی و متاپلازی روده‌ای. تغییرات به میزان ۲ درجه یا بیش‌تر در معیارهای گاستریت نیز اساسی تلقی شد. در مقابل، تغییرات غیراساسی بر درمان یا پیگیری بیماران تأثیرگذار نبودند نظیر پدیدار شدن مرکز زایگر در تجمعات لنفاوی معده. تغییرات به میزان ۱ درجه در معیارهای گاستریت نیز غیراساسی تلقی شد. به سبب اختصاصی نبودن نوع رنگ‌آمیزی، تغییرات مربوط به هلیکوباکتریپلوری در مطالعه، وارد نشد.

## یافته‌ها

در مجموع، ۶۳ بیمار از افراد مراجعه کننده به درمانگاه و یا بخش گوارش بیمارستان‌های هفتم تیر و مهر که تحت آندوسکوپی قرار گرفته بودند، انتخاب شدند. در مورد تمامی افراد تحت مطالعه، معیارهای ورودی به قرار زیر بود:

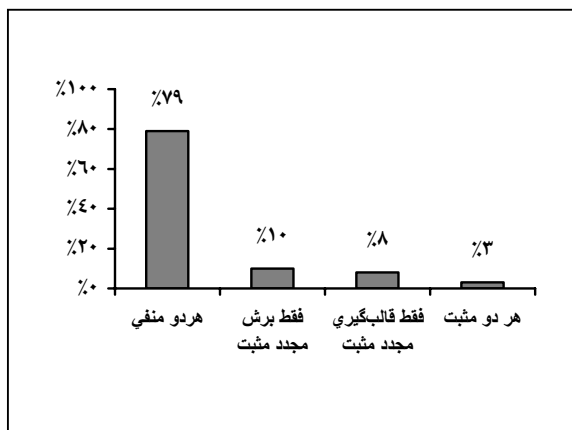
۱- در برگه درخواست آزمایش آسیب‌شناسی و یا آندوسکوپی، ظن بالینی پزشک معالج مطرح شده بود.

۲- اندازه نمونه بین ۳ تا ۱۰ میلیمتر بود.

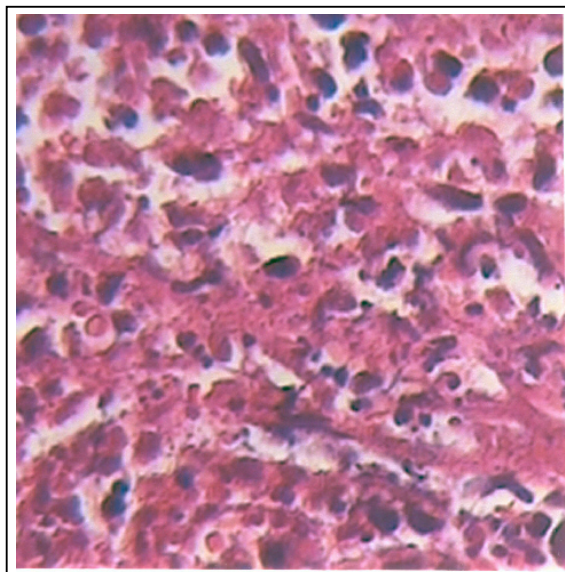
۳- لام اول هماتوکسیلین و ائوزین، فاقد یافته‌های آسیب‌شناسی اختصاصی بود.

به عنوان معیار خروجی، نمونه‌هایی که بر روی آنها رنگ‌آمیزی‌های اضافی نظیر گیمسا، PAS (Periodic-acid-Svhiiff) و ... انجام شده بود، به سبب تورش ایجاد شده در تعداد برشها، در مطالعه وارد نشدند.

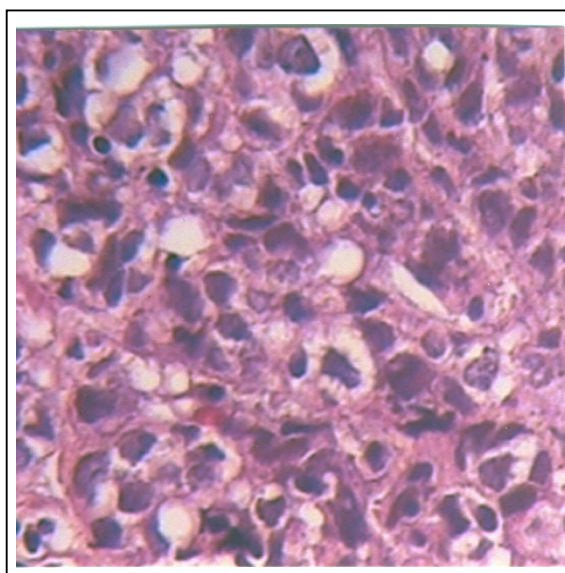
۶۳ نمونه مورد مطالعه، براساس عضو محل بیوپسی، شامل ۵ مورد (۷/۹٪) مری، ۳۰ مورد (۴۷/۶٪) معده، ۳ مورد (۴/۸٪) دئونوم و ۲۵ مورد (۳۹/۷٪) کولون و براساس تشخیص بالینی پزشک نیز شامل ۲۴ مورد (۳۸/۱٪)



نمودار شماره ۱ - همخوانی یافته‌های پاتولوژیک جدید در روشهای برش مجدد (RS) و قالب‌گیری مجدد (RO)



الف



ب

شکل شماره ۱- بیوپسی معده از بیماری که در آندوسکوپی، مشکوک به بدخیمی بود. الف: لام برش مجدد و ب: لام قالب‌گیری مجدد (که به وضوح سلولهای بدخیم را نشان داده است)

#### بحث

در اغلب موارد، نمونه‌های بیوپسی GIT (Gastro Intestinal Tract) که به بخشهای پاتولوژی ارسال می‌شوند در لامهای اول فاقد هر نوع یافته ارزشمندی

هستند و یا احتیاج به برشهای بیشتر دارند تا یافته‌های اولیه مشخص‌تر و واضح‌تر گردند، به عنوان مثال 7/21٪ نمونه‌هایی که با شک بالینی به پولیپ آدنوماتوز تهیه می‌شوند، فاقد شواهد دیسپلازی در لامهای اول هستند.<sup>(۳)</sup> نحوه برخورد با این نمونه‌ها چگونه باید باشد؟ حقیقت امر آن است که هیچ دستورالعمل مشخصی در مورد بهترین نحوه برخورد با این نمونه‌ها وجود ندارد. برخی از پاتولوژیست‌ها برشهای عمقی‌تر را درخواست می‌کنند، در حالی که گروهی دیگر به طور سهل‌گیرانه‌ای نتیجه می‌گیرند که نمونه فرستاده شده فاقد هر گونه یافته پاتولوژیک است.<sup>(۳)</sup> اهمیت مساله هنگامی آشکارتر می‌شود که نحوه برخورد پزشک درمانگر با گزارش منفی پاتولوژی مدنظر قرار داده شود. نادیده گرفتن ضایعه مشاهده شده در آندوسکوپی و یا تصمیم به اندسکوپی مجدد، دو نوع رفتار محتمل از سوی پزشک در مواجهه با چنین گزارشی است که هر یک با اشکالاتی همراه است. ضایعات پیش بدخیم، نظیر پولیپ‌های آدنوماتوز یا مری بارت با افزایش خطر کارسینوم همراه هستند و کنار گذاشتن این بیماران از برنامه‌های پیگیری، احتمال بروز بدخیمی را افزایش خواهد داد. به طور اولی، عواقب تشخیص ندادن یک ضایعه بدخیم بر همگان مشخص است، از طرفی اندسکوپی مجدد هم موجب تحمیل هزینه‌های اضافی بر بیماران خواهد شد.<sup>(۴، ۱۳-۸)</sup> به طور کلی، ارتباط

IBD (Inflammatory Bowel Disease) نیز به اثبات رسیده است.<sup>(۱۷-۱۵)</sup> استفاده از تکنیک برش مجدد در شناسایی آدنوکارسینوم پروستات و ضایعات متاستاتیک غدد لنفاوی نگهبان (Sentinel lymph nodes) در کارسینوم پستان و ملانوم بدخیم نیز کاربرد دارد اما اهمیت بالینی کشف متاستازهای جزئی هنوز محل بحث است.<sup>(۲۰-۱۸)</sup>

روش رایج در آزمایشگاه‌های پاتولوژی در برخورد با نمونه‌های بیوپسی معده - روده‌ای که لام اول آنها فاقد یافته‌های اختصاصی است، برش عمقی تا پایان نمونه است. برش از دو سوی نمونه‌های مخاطی، به طور قابل توجهی از بروز چنین اشتباهاتی می‌کاهد، هر چند به حد صفر نمی‌رسد. برشهای دو سویه در مقایسه با برشهای عمقی دارای مزایای زیر است:

- ۱- برشهای کمتری برای رسیدن به تشخیص لازم است که باعث صرفه‌جویی در هزینه و وقت می‌شود.
- ۲- مقداری از بافت جهت مطالعات اضافی‌تر از قبیل رنگ‌آمیزی‌ها یا روشهای اختصاصی احتمالی، باقی می‌ماند. در مطالعه Calhoun و همکارانش<sup>(۷)</sup> بر روی نمونه‌های مشکوک به آدنوم‌های کولون، روش قالب‌گیری مجدد قادر به شناسایی آدنوم‌ها و پولیپ‌های هیپرپلاستیک در ۱۹ مورد از ۶۱ مورد (۳۱/۱٪ نمونه‌ها) بود که در ۱۷ مورد از ۱۹ مورد (۸۹/۵٪ موارد)، تشخیص جدید در لام اول قابل مشاهده بود. در مطالعه Li-Cheng و همکارانش<sup>(۴)</sup> برش عمقی از ۹۰ نمونه، پولیپ هیپرپلاستیک یا آدنوم توبولار را در ۱۰٪ نمونه‌ها کشف کرد. عمق برشهای اولیه ۸۰ میکرومتر تخمین زده می‌شد و یافته‌های جدید در عمق حدود ۲۸۰ میکرومتری ظاهر شدند.

در مطالعه حاضر، از ۶۳ نمونه مورد آزمایش، در مجموع دو روش، در ۱۳ مورد (۲۰/۶۱٪) یافته‌های جدید تشخیصی مطرح شدند که از بین آنها ۷ مورد (۱۱/۱۱٪ کل موارد)، حاوی تغییرات اساسی (شامل ۲ مورد بدخیمی معده، ۳ مورد آدنوم کولون و ۲ مورد متاپلازی روده‌ای معده) و ۶ مورد (۹/۵۲٪ کل موارد)، حاوی تغییرات غیراساسی (شامل

کلینیکوپاتولوژیک، هزینه‌های اقتصادی و اهمیت بالینی ضایعه مفروض، سه عامل اساسی در تعیین اندیکاسیون‌های برشهای اضافی هستند.<sup>(۴)</sup> در اهمیت تشخیص پاتولوژیک، همین بس که بسیاری از ضایعاتی که نماهای اندوسکوپیک مشابهی دارند از نظر بافت‌شناسی کاملاً با یکدیگر متفاوتند؛ به عنوان مثال تشخیص‌های افتراقی ضایعه برجسته کوچکی که در اندوسکوپی کولون یافت می‌شود شامل پرولیفراسیون‌های اپیتلیال، پرولیفراسیون‌های مزانشیمال، ضایعات التهابی، آرتیفکت‌ها، اجزاء مدفوع و واریاسیون‌های مخاط طبیعی کولون است.<sup>(۱)</sup>

به طور تئوریک، برش کامل (Exhaustive sectioning) قادر است تمامی ضایعات را کشف کند اما باید سود حاصل از این روش در مقابل هزینه‌های آن سنجیده شود. در مطالعه‌ای مشاهده شد که ۸۸٪ پولیپ‌های کولون در عمق ۲۴۰ تا ۲۶۰ میکرومتری کشف می‌شوند و تمامی آنها تا عمق ۳۶۰ تا ۳۸۰ نانومتر پدیدار می‌گردند. چنین نتایجی حاکی از آن است که برش نمونه‌ها تا عمق ۲۴۰ تا ۲۶۰ میکرومتری، اکثر ضایعات پولیپی را شناسایی می‌کند و از لحاظ اقتصادی نیز مقرون به صرفه است. با استفاده از چنین راهکاری تنها حدود ۱۰٪ پولیپ‌ها از لحاظ بافت‌شناسی مخفی باقی می‌ماند. در مطالعه انجام شده، هزینه اقتصادی برشهای اضافی، معادل سایر آزمایشات کمکی نظیر رنگ‌آمیزی‌های ایمنی بوده است.<sup>(۴)</sup>

Nash و همکارانش در برش عمقی ۱۷٪ از نمونه‌های پولیپ کولون، توانستند شواهد بافت‌شناسی مربوطه را بیابند.<sup>(۳)</sup> چنین رقمی در مطالعه Li-Cheng WU و همکارانش، ۱۰٪ بود.<sup>(۴)</sup> اکثر پولیپ‌هایی که در برشهای عمقی‌تر یافت می‌شوند از نوع پولیپ‌های Diminutive (۵ میلی‌متر یا کوچک‌تر) و یا Small (بین ۶ تا ۱۰ میلی‌متر) هستند. یافتن چنین ضایعاتی در کولون رکتوسیگموئید با افزایش خطری معادل ۲۹٪ در بروز نئوپلاسم‌های پروگزیمال کولون (آدنوکارسینوم درجا یا کارسینوم) در زمان کولونوسکوپی همراه است.<sup>(۴)</sup> ارزش برشهای عمقی در تشخیص گاستریت و

پولپ‌های کولون بود. اگر چه کم بودن تعداد نمونه‌های مری و دئونوم، قضاوت در مورد علت این امر را احتیاط‌آمیز می‌نماید اما به نظر می‌رسد بروز تغییرات موضعی و یا به عبارتی تغییرات ناگهانی در معده محتمل‌تر از کولون است، به گونه‌ای که در ۱۰ مورد از ۳۰ مورد نمونه‌های معده (حدود ۳۳٪)، تغییرات (اساسی و غیراساسی) مشاهده شد، در حالی که هیچ یک از ۱۰ نمونه فرستاده شده، جهت رد IBD و دیسپلازی در زمینه UC (Ulcerative Colitis)، حاوی تشخیص جدید در لامهای RS و RO نبوده‌اند. برخی از صاحب‌نظران پیشنهاد می‌کنند با تغییراتی که از این پس در طراحی میکروتوم‌ها و نگهدارنده‌های قالب‌های بافتی انجام می‌شود، به راحتی و بدون زوب کردن قالب اولیه و صرف هزینه و وقت، می‌توان از هر دو سوی نمونه‌ها، لام تهیه کرد.<sup>(۷)</sup>

#### نتیجه‌گیری

اگر چه آزمون‌های آماری مک‌نمار و فیشر هیچ‌گونه برتری نسبی را در روشهای RS و RO نشان ندادند اما بروز تغییرات در هر یک از دو روش؛ که بعضاً تعیین‌کننده و حیاتی بودند (نظیر بدخیمی یا دیسپلازی)، لزوم استفاده از برشهای دو سویه را نشان می‌دهد، به گونه‌ای که در مطالعه حاضر در صورت استفاده صرف از روش RS، ۳۸/۴٪ موارد مثبت و در صورت استفاده صرف از روش RO، ۴۶/۱٪ موارد مثبت، مورد غفلت قرار می‌گرفتند. با این وجود، توصیه جهت استفاده روتین از این روش در سطوح کلان‌تر، مستلزم انجام مطالعات Cost & Benefit جهت برآورد مقرون به صرفه بودن این روش می‌باشد اما در سطوح بالینی و خردتر، قالب‌گیری مجدد، روشی کاملاً راهگشاست. از طرفی به نظر می‌رسد تغییر در روشهای کنترل کیفی در پاتولوژی جراحی، جهت شناسایی موارد منفی کاذب در نمونه‌های کوچک، ضروری می‌نماید.

#### تقدیر و تشکر

بدین وسیله نویسندگان این مقاله از زحمات جناب آقای

۵ مورد بروز مراکز زایگر واضح و ۱ مورد تغییر در شدت آتروفی معده در حد  $1^+$  بود. از آنجایی که از رنگ‌آمیزی اختصاصی جهت عفونت H. Pylori (Helicobacter Pylori) استفاده نشده بود، تغییرات در پدیداری این باکتری در متغیرها محاسبه نشد.

از ۱۳ مورد تغییرات شناسایی شده، روش برش مجدد قادر به کشف ضایعات در ۸ مورد (۶۱/۵٪) از کل موارد تغییر یافته) و روش قالب‌گیری مجدد قادر به شناسایی ضایعات در ۷ مورد (۵۳/۸٪) از کل موارد تغییر یافته) بود و در ۲ مورد (حدود ۱۵/۴٪ موارد)، هر دو روش قادر به کشف تغییرات بودند. در مجموع روش RS در ۱۲/۷٪ کل نمونه‌ها و روش RO در ۱۱/۱٪ کل نمونه‌ها، یافته‌های جدید را نشان دادند. چنین نتایجی تقریباً قابل مقایسه با نتایج مطالعات قبلی است. Li-Cheng و همکارانش<sup>(۴)</sup> تغییرات را در ۱۰٪ موارد و Nash و همکاران<sup>(۳)</sup> در ۹/۶٪ موارد هر دو با استفاده از روش RS مثبت گزارش کرده‌اند. Calhoun و همکارانش<sup>(۷)</sup> با استفاده از روش RO، تغییرات را در ۳۱/۱٪ بدست آورده‌اند که ۹/۱٪ از کل نمونه‌ها مربوط به آدنوم‌ها بود. اگرچه گروه اخیر ذکر می‌کنند که به سبب فوکال بودن ضایعات مشاهده شده، احتمالاً نتایج مطالعه‌شان، با بزرگنمایی همراه است و بهتر است مطالعه با حجم بالاتر نمونه‌ها مجدداً تکرار شود.

در مطالعه حاضر، تمامی تغییرات ایجاد شده در روش RS، در سطح پنجم (در واقع اولین برش لام برش مجدد) و در روش RO، در سطح اول (اولین برش لام قالب‌گیری مجدد) پدیدار شدند که باز هم قابل مقایسه با نتایج مطالعات قبلی است. در مطالعه Nash و همکارانش<sup>(۳)</sup> ۸۹/۳٪ تغییرات، در لامهای اول و دوم برش مجدد ظاهر شدند. بروز یافته‌ها در اولین سطح برش، نشان دهنده مزیت نسبی روش RO است چرا که میزان بیش‌تری از نمونه جهت مطالعات احتمالی بعدی حفظ خواهد شد.

نکته جالب در مطالعه حاضر، عدم ظهور تغییرات در هیچ یک از نمونه‌های مربوط به مری، دئونوم و کولون، به جز موارد آدنوم و تجمع تمامی تغییرات در دو گروه معده و

cancer. Veterans Affairs cooperative study group 380. N Eng J Med 2000; 343: 162-68.

12- Imperiale TF, Wagner DR, Lin CY. Risk of advanced proximal neoplasms in asymptomatic adults according to the distal colorectal findings. N End J Med 2000; 343: 169-74.

13- Podolsky DK. Going the distance. The case for true colorectal cancer screening. N Eng J Med 2000; 343: 207-8.

14- Read TE, Read JD, Butterly LF. Importance of adenomas 5mm or less in diameter that are detected by sigmoidoscopy. N Eng J Med 1997; 336: 8-12.

15- Cassaro M, Di Mario F, Leandro G. The dark side of the gastric biopsy. Hum Pathol 1999; 30: 741-44.

16- Surawiez CM. Serial sectioning of a portion of a rectal biopsy detects more focal abnormalities. Dig Dis Sci 1982; 27: 434-36.

17- Surawiez CM, Meisel JI, Ylvisaker T. Rectal biopsy in the diagnosis of Crohn's disease: Value of multiple biopsies and serial sectioning. Gastroenterology 1981; 81: 66-71.

18- Lane RB, Lane CG, Mangold KA. Needle biopsies of the prostate: What constitutes adequate histologic sampling? Arch Pathol Lab Med 1998; 122: 833-35.

19- Weaver DL, Krag DN, Ashikaga T. Pathologic analysis of sentinel and non sentinel lymph nodes in breast carcinoma. Cancer 2000; 88: 1099-107.

20- Yu LL, Flotte TJ, Tanabe KK. Detection of microscopic melanoma metastases in sentinel lymph nodes. Cancer 1999; 86: 617-27.

دکتر مازیار مرادی، متخصص پزشکی اجتماعی، به جهت راهنمایی‌های ارزنده‌شان و همکار محترم سرکا خانم زارع، تکنسین آزمایشگاه بیمارستان هفتم تیر شهری، به جهت همکاری در تهیه لامها، مراتب تقدیر و تشکر خود را ابراز می‌دارند.

#### فهرست منابع

1- Haubrich, Schaffner, Berk, Bockus. Gastroenterology. 5th ed. Philadelphia: WB Saunders; 1995. p. 355-68.

2- Shidrawi RG, Przemioslo R, Davies DR, Tighe MR, Cicli tira PJ. Pitfalls in diagnosing celiac disease. J Clin Pathol 1995; 48(8): 787.

3- Jason W Nash, Theodore Niemann, William L Marsh, Wendy L Frankel. To step or not to step, An approach to clinically diagnosed polyps with no initial pathologic finding. Am J Clin Pathol 2002; 117: 419-23.

4- Mark Li-Cheng WU, Sarah M Dry, Charles R Lassman. Deeper examination of negative colorectal biopsies. Am J Clin Pathol 2002; 117: 424-28.

5- Brat Dj, Wills ML, Lecksell KL. How often are diagnostic features missed with less extensive histologic sampling of prostate needle biopsy specimens. Am J Surg Pathol 1999; 23: 257-62.

6- Turner RR, Ollilo DW, Stern S. Optimal histopathologic examination of the sentinel lymph node for breast carcinoma staging. Am J Surg Pathol 1999; 23: 263-67.

7- Calhoun Bajamin C, Gomes Fay BS, Robert Marie E, Jain ohanpat. Sampling error in the standard evaluation of endoscopic colonic biopsies. Am J Surg Pathol 2003; 27: 254-57.

8- Kim R Geisinger, Elizabeth A Sheppard, Lisa A Teot, Stephens Raab. Histopathologic practices for esophageal biopsy specimens, Survey results and implications for surveillance in patients with Barret's esophagus. Am J Clin Pathol 1998; 110: 219-23.

9- Achkar E, Carey W. The cost of surveillance for adenocarcinoma complicating Barret's esophagus. Am J Gastroenterol 1987; 93: 1-11.

10- Provenzale D, Kamp JA, Arora S. A guide for surveillance of patients with Barret's esophagus. Am J Gastroenterol 1994; 89: 670-80.

11- Liberman DA, Weiss DG, Bond JH. Use of colonoscopy to screen asymptomatic adults for colorectal

## Comparison of Resectioning and Reorienting in Recognition of False Negative Biopsies of Gastrointestinal System

M. Hormozdi, MD<sup>I</sup>      \*A. Zare Mirzaie, MD<sup>II</sup>      A. Hassanpour, MD<sup>III</sup>

### Abstract

**Background & Aim:** Gastrointestinal biopsies are common specimens evaluated in surgical pathology departments. Routinely, mucosal specimens are embedded randomly with respect to the side of the biopsy that faces microtome blade. However, sometimes initial histological sections of putative lesions — in spite of strong clinical suspicion — may lack any appreciable pathological findings. This study is designed for comparison between routine resectioning and new-emerging reorienting (or flipping) methods in providing diagnostic information in cases with no histopathological findings.

**Material & Method:** In an analytical cross-sectional study, sixty-three gastrointestinal cases with different clinical impressions whose first slides were devoid of any specific findings were selected. Initially, another H&E (Hematoxylin and Eosin)-stained slide was prepared (labeled as "S" for resectioning). Then, paraffin-block was melted. Tissue was 180° reoriented and reembedded. Two other H&E (Hematoxylin and Eosin)-stained slides were prepared (labeled as "O<sub>1</sub>" and "O<sub>2</sub>" for reorienting). The section levels were sequentially arranged on slides and — in cases of changes — the first level on which the new findings were evident was recorded.

**Results:** Overall, 13 out of 63 cases (20.63%) revealed new histopathological changes, including 7 cases (11.1%) with essential changes and 6 cases (9.5%) with non-essential changes. Resectioning and reorienting methods displayed new findings in 8 cases (61.5% of all changed cases) and 7 cases (53.8% of all changed cases) respectively. Two cases (about 15.4%) were common in both groups. In cases of changes, all new findings developed in the fifth resectioning and/or the first reorienting level.

**Conclusion:** Despite lack of significant statistical difference between two methods, emergence of additional diagnostic — and sometimes critical — information in each of the methods makes two-sided sectioning an essential approach in cases of discordance between clinical impressions and histological findings.

**Key Words:** 1) Gastrointestinal Biopsy 2) Resectioning 3) Reorienting

**I)** Assistant Professor of Pathology. Hazrat-e-Fatemeh Hospital. 21st St., Yoosefabad Ave., Iran University of Medical Sciences and Health Services. Tehran, Iran.

**II)** Assistant Professor of Pathology. Rasoul-e-Akram Hospital. Niayesh St., Sattarkhan Ave., Iran University of Medical Sciences and Health Services. Tehran, Iran. (\*Corresponding Author)

**III)** Pathologist.