

گزارش یک مورد سل فوق کلیه در بچه ۳ ساله با شکایت توده شکمی

چکیده

مایکوباکتریوم توبرکلوزیس عامل مرگ حدود ۳ میلیون نفر در سراسر جهان است. بنابراین به تنهایی مهم‌ترین عامل مرگ ناشی از بیماری‌های عفونی در کره زمین می‌باشد. علاوه بر درگیری‌های متعددی که در ارگان‌های مختلف بدن ایجاد می‌کند، شایع‌ترین علت نارسایی فوق کلیه به ویژه در کشورهای توسعه نیافته است. درگیری غده فوق کلیه در مرحله حاد به صورت بزرگ شدگی منتشر و در مراحل بعد به صورت کوچک شدن غده است. بیمار مورد نظر پسر بچه ۳/۵ ساله اهل سنجند بود که به دلیل توده شکمی به این مرکز ارجاع شده بود. بیمار از ۲/۵ سال پیش دچار اسهال مزمن و کم خونی فقر آهن مقاوم به درمان شده، در سونوگرافی شکم علایم آدنوپاتی در ناحیه پارائورتیک و خلف پریتونئ مشهود نبود ولی در پل فوقانی کلیه راست (ناحیه آدرنال)، تصویر توده هیپواکو با دود مشخص و بدون کلسیفیکاسیون مشاهده شد و بیمار با تشخیص‌های ویلمز و نوروبلاستوم تحت بررسی قرار گرفت.

دکتر میترا مهر آزما I

دکتر شکراله یوسفی I

دکتر ثریا صالحی II

*دکتر ماندانا دولتی III

کلیدواژه‌ها: ۱- توده شکمی ۲- غده فوق کلیه ۳- مایکوباکتریوم توبرکلوزیس

تاریخ دریافت: ۸۳/۸/۱۰، تاریخ پذیرش: ۸۳/۱۲/۱۵

مقدمه

مرحله اولیه عفونت ناشی از مایکوباکتریوم توبرکلوزیس با استنشاق مایکوباکتریوم‌ها شروع شده و با ایجاد پاسخ ایمنی در بدن نسبت به سل و کنترل ۹۵ درصد موارد عفونت همراه می‌شود. در قسمت‌های محیطی ریه، مایکوباکتریوم T.B توسط ماکروفاژهای آلونلی بلعیده شده و سپس توسط این سلول‌ها به عقده‌های لنفاوی ناف ریه منتقل می‌شود. البته گاهی این سلول‌های آلوده از طریق

مایکوباکتریوم توبرکلوزیس به تنهایی مهم‌ترین عامل مرگ ناشی از بیماری‌های عفونی در کره زمین است. با معرفی آنتی‌بیوتیک‌های موثر در دهه ۱۹۵۰، ایالات متحده و کشورهای غربی شاهد کاهش طولانی مدت در میزان عفونت با مایکوباکتریوم توبرکلوزیس و مرگ و میر ناشی از آن بوده‌اند ولی بعدها به علت شیوع بیماری ایدز، بروز بیماری رو به افزایش گذاشت.^(۱)

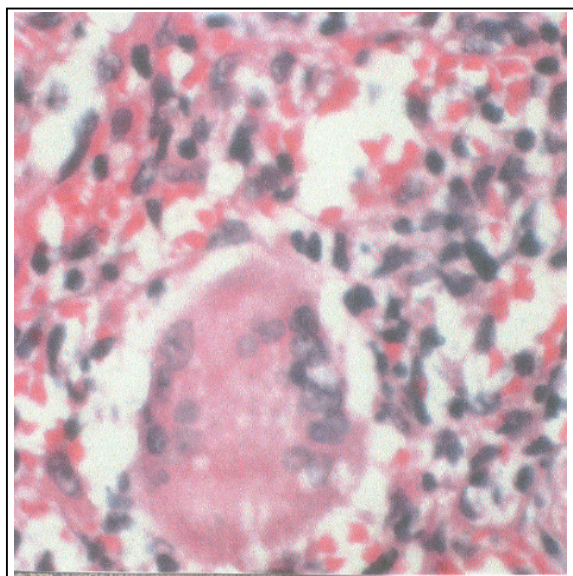
(I) استادیار و متخصص پاتولوژی، بیمارستان حضرت علی (ع)، خیابان ظفر، دانشگاه علوم پزشکی و خدمات بهداشتی - درمانی ایران.

(II) استادیار و متخصص اطفال، دانشگاه علوم پزشکی و خدمات بهداشتی - درمانی ایران.

(III) متخصص پاتولوژی، دانشگاه علوم پزشکی و خدمات بهداشتی - درمانی ایران. (*مؤلف مسئول)

IVP (Intra Venous Pyelography)، توده‌ای در بالای قطب فوقانی کلیه راست مشخص شد که باعث جابه‌جایی کلیه به سمت پایین شده بود. در آزمایش‌های به عمل آمده، تعداد زیادی گلبول سفید و قطرات چربی در مدفوع مشاهده گردید. مدفوع همچنین از جهت مواد احیاء کننده مثبت بود. ایمونوگلوبولین‌های سرم کاهش داشته و تست NBT (Nitro Blue Tetrazolium) بیمار هم مختل بود. تست عرق طبیعی بود. بیمار تحت عمل لاپاراتومی تشخیصی قرار گرفته و غده فوق کلیه، غدد لنفاوی مجاور آن و بیوپسی کبد به بخش پاتولوژی ارسال گردید.

در نمونه غده فوق کلیه، یک توده کرم قهوه‌ای سیستیک به اقطار $2/5 \times 5 \times 5/5$ سانتی‌متر با سطح خارجی صاف مشاهده شد که در برش آن مواد چرکی خارج شد. در ظاهر میکروسکوپی پارانشیم کبد طبیعی بود اما در فضاهای پورت ارتشاح لنفوسیتی همراه با گرانولوم‌های ناکامل دیده شد (تصویر شماره ۱).



تصویر شماره ۱- گرانولوم در فضای پورت

در لنف نود، هیپرپلازی فولیکولر همراه با گرانولوم که از Langhan's giant cell و سلول‌های اپی‌تلیوئید تشکیل شده بود دیده شد (تصویرهای شماره ۲ و ۳).

جریان خون به دیگر قسمت‌های ریه و حتی سایر نقاط بدن می‌روند. بعضی از بافت‌ها نسبت به عفونت سلی مقاوم‌اند. به طور مثال یافتن این باسیل در قلب، ماهیچه مخطط، تیروئید و لوزالمعده نادر است. انتشار هماتوژن عفونت بیش از همه ریه‌ها، عقده‌های لنفاوی گردنی (Scrofula)، پرده‌های مغزی (مننژیت سلی)، کلیه‌ها، غدد فوق کلیه، استخوان‌ها (استئومیلیت سلی)، لوله‌های رحمی و اپیدیدیم را درگیر می‌کند.^(۲)

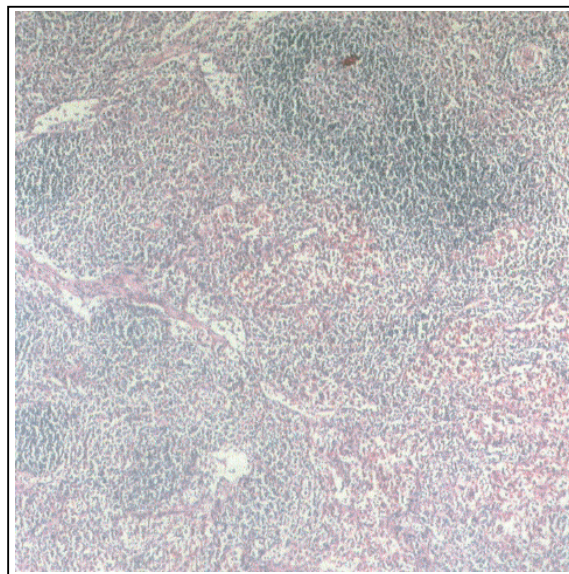
میزان درگیری خارج ریوی در مایکوباکتریوم توبرکلوزیس، در حدود ۱۵ درصد است. اما در افراد مبتلا به ایدز بیشتر درگیری‌ها به صورت خارج ریوی می‌باشد.^(۱) افراد مبتلا به مایکوباکتریوم توبرکلوز کاویتاری (Cavitary) تشخیص داده نشده که خلط مثبت دارند، عامل انتشار عفونت هستند. حداقل دوز آلوده کننده برای انسان دقیقاً مشخص نیست اما مدارک موجود نشان می‌دهد که استنشاق یک یا دو ارگانیزم زنده در انسان می‌تواند آلوده کننده باشد.^(۳)

معرفی بیمار

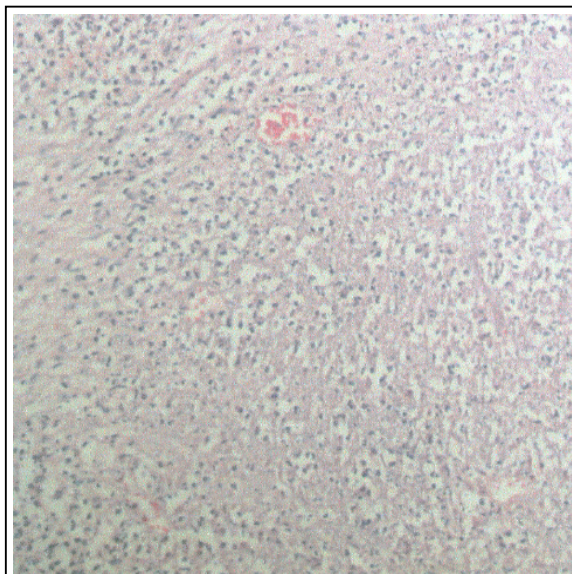
بیمار مورد نظر پسر بچه ۳/۵ ساله اهل سنندج بود که به دلیل توده شکمی ارجاع شده بود. بیمار از ۲/۵ سال پیش دچار اسهال مزمن و کم‌خونی فقر آهن مقاوم به درمان شده و شربت آهن مصرف می‌کرده، در ضمن سابقه تب متناوب را از همان زمان داشته است. بیمار حاصل زایمان طبیعی و فرزند سوم خانواده می‌باشد. وزن هنگام تولد ۲/۷kg و تکامل وی به موقع بوده است. در معاینه تب، رنگ‌پریدگی ملتحمه، ضایعه آفتی دهان و قرمزی ته حلق مشاهده گردید. ارگانومگالی و لنفادنوپاتی ملموس نبود. در عکس ریه بیمار نکته قابل توجهی مشاهده نگردید.

در سونوگرافی شکم، علایم آدنوپاتی در ناحیه پارائورتیک و خلف پریتونئ مشهود نبود ولی در پل فوقانی کلیه راست (ناحیه آدرنال) تصویر توده‌ای هیپواکو با حدود مشخص و بدون کلسیفیکاسیون مشاهده گردید. در

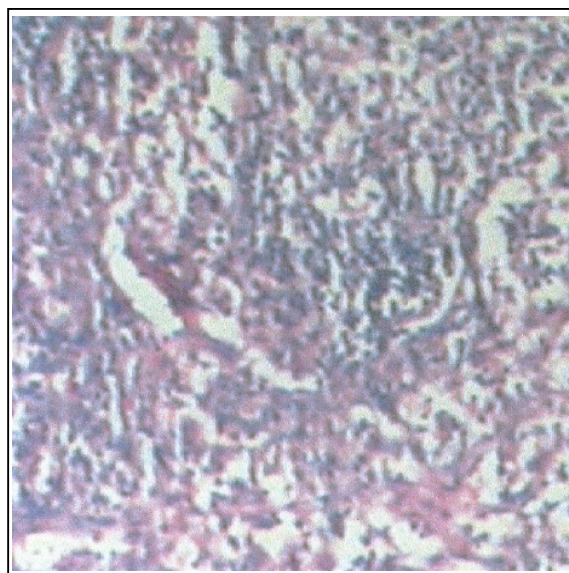
متأسفانه از روده بیمار نمونه‌ای برداشته نشد ولی درگیری روده نیز با احتمال بالایی مطرح است. همچنین ترشحات چرکی آدرنال جهت کشف و بررسی فرستاده نشد و در نتیجه تعیین نوع دقیق مایکوباکتریوم امکان‌پذیر نگردید. پس از تشخیص، بیمار تحت درمان چهار دارویی سل قرار گرفت و در حال حاضر حال عمومی وی خوب است.



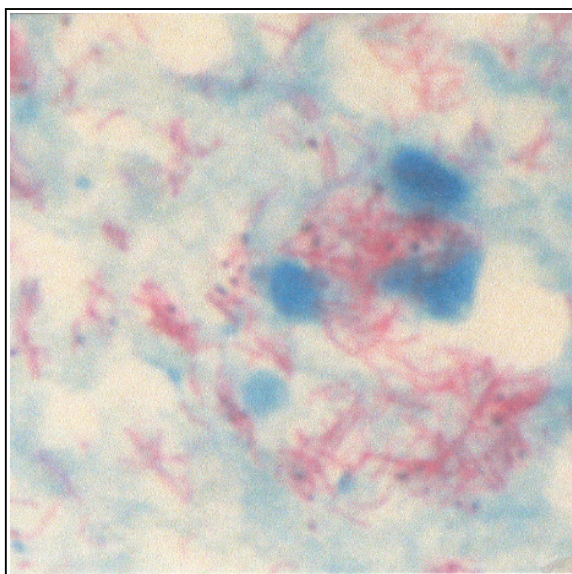
تصویر شماره ۲- لنف نود (هایپرپلازی فولیکولر و گرانولوم)



تصویر شماره ۴- غده فوق کلیه همراه نکروز کازئوز



تصویر شماره ۳- لنف نود (بزرگ‌نمایی گرانولوم)



تصویر شماره ۵- رنگ‌آمیزی اسید فاست

در میکروسکوپی غده فوق کلیه، یک دیواره فیبروتیک حاوی ارتشاح لنفوسیتی وجود داشت که مناطق فراوان نکروز پنیری را احاطه نموده بود (تصویر شماره ۴). رنگ‌آمیزی ذیل نلسون، میلیون‌ها باسیل اسید فاست را در مناطق نکروتیک نمایان نمود و برای بیمار تشخیص توبرکلوزیس گذاشته شد (تصویر شماره ۵).

بحث

توبرکلوز شایع‌ترین عامل ایجاد نارسایی اولیه آدرنال به ویژه در کشورهای توسعه نیافته است. انتشار عفونت به آدرنال هماتوژن می‌باشد. در اوایل بیماری، غده آدرنال به چهار برابر سایز معمول خود می‌رسد و با گذشت بیماری و ایجاد فیبروز، غده کوچک خواهد شد. بزرگی اولیه غده فوق کلیه نکته مهم تشخیصی از دیگر موارد ایجاد کننده آدرنالیت مثل درگیری اتوایمیون است.

وجود نکروز کازئوز (پنیری)، انفیلتراسیون لنفوسیتیک و سلول‌های لانگ هانس (Langhans giant cell)، از نکات مهم تشخیصی در مراحل اولیه بیماری است. همراه با درگیری غده فوق کلیه، در Chest x-ray یا رادیوگرافی سینه، کلسیفیکاسیون‌های متعدد یافت می‌شود. جالب توجه است که در حدود ۵۵ درصد از افراد با درگیری اولیه ریه طول کشیده، پاسخ غیرطبیعی کورتیزول به ACTH دارند. تشخیص T.B غده فوق کلیه با توجه به وجود T.B در ریه یا هر جای دیگر، PPD مثبت، بزرگ شدن دو طرفه آدرنال و کلسیفیکاسیون منقوط در C.T اسکن و با وجود نکروز کازئوز در C.T با کنتراست مطرح می‌شود. انجام FNA برای تشخیص صحیح، زمانی که توده آدرنال وجود دارد سودمند است.^(۴)

علاوه بر موارد شناخته شده آدرنالیت T.B، کلاً در حدود ۱۰ درصد موارد در بررسی‌های بعد از مرگ بیماران (post-mortem investigation) و ۴ درصد موارد به طور اتفاقی با CT اسکن شکمی پیدا می‌شود. یکی از موارد مهم ایجاد توده در آدرنال که حتی می‌تواند دو طرفه باشد، همین Tubercule adrenalis است.^(۵)

در حدود ۷۰ درصد، موارد ایجاد آدرنالیت اتوایمیون است ولی ایجاد آدرنالیت ناشی از توپرکلوز در افراد مبتلا به ایدز شایع‌تر می‌باشد.^(۶) آدرنالیت T.B بیشتر باعث درگیری ناحیه فاسیکولاتا و گلومرولوزا می‌شود.

نکته جالب توجه این است که باسیل توپرکلوزیس آدیسونی (Bacillus Tuberculosis Addisonii) بیشتر باعث درگیری غده آدرنال می‌شود.^(۷)

نتیجه‌گیری

به طور کلی عوامل اتوایمیون علت ۷۰ درصد موارد آدرنالیت است اما در کشورهای توسعه نیافته، توپرکلوز عامل مهمی در ایجاد نارسایی آدرنال می‌باشد. اغلب درگیری آدرنال همراه با کلسیفیکاسیون متعدد در رادیوگرافی سینه است و درگیری فوق کلیه در آن می‌تواند به صورت دو طرفه باشد.

منابع

- 1- Mahon C. Textbook of diagnostic microbiology. 2nd. Philadelphia: Saunders company; 2000. 672-673.
- 2- Cortan R, Kumar V. Robbins pathologic basis of diseases. 6nd ed. Philadelphia. saunders company; 1999: 349-351.
- 3- Ivan D, James L. Anderson's pathology. 10nd. Boston. Mosby company; 1998: 841.
- 4- Valayati AA. Adrenal tuberculosis. National Research. Institute of tuberculosis and lung disease; 2002. 1: 254-257.
- 5- Charles F. High risk children require T.B skin test. respiratory review. Com; 2000. 5: 65-67.
- 6- Arkine CF, Wachtel MS. Tayside university hospitals. Dundee U, Addison disease. Tayside university hospital NHS Trust; 2000. 10: 10-15.
- 7- Atika J. T.B News. Associated newspapers Ltd; 2002. 24: 58-59.

Adrenal Tuberculosis in a 3-year-old Boy Presenting as an Abdominal Mass: A Case Report

^I
M. Mehrazma, MD ^I *Sh. Yousefi, MD* ^{II} *S. Salehi, MD*
^{III}
**M. Dolati, MD*

Abstract

Mycobacterium tuberculosis kills about 3 million patients each year and, so, is the single most important infectious cause of death on earth. Tuberculosis is the most common cause of primary adrenal insufficiency especially in under-developed countries. In primary stage, diffused enlargement of adrenal gland is noted and in later stages, the gland shrinks. This presented case is a 3.5-year-old boy from Sanandaj who referred for abdominal mass search evaluation. Patient was involved by chronic diarrhea and iron deficiency anemia resistant to treatment for 2.5 years. In abdominal sonography no sign of para-aortic and retroperitoneal adenopathy was seen, but in upper pole of right kidney(adrenal region) hypo echo mass with well defined border without calcification was noted, therefore, neuroblastoma and Wilms' tumor were diagnosed for the patient.

Key Words: 1) Abdominal Mass 2) Adrenal Gland 3) Mycobacterium Tuberculosis

I) Assistant Professor of Pathology. Hazrat Ali Asghar Hospital, Zafar Ave. Iran University of Medical Sciences and Health Services, Tehran, Iran.

II) Assistant Professor of Pediatrics. Iran University of Medical Sciences and Health Services, Tehran, Iran.

*III) Pathologist. Iran University of Medical Sciences and Health Services, Tehran, Iran. (*Corresponding Author)*