

## اثر حفاظتی عصاره هیدروالکلی دانه گیاه سیاهدانه بر سمیت کبدی القا شده با جنتامایسین در موش‌های صحرایی نر

مریم خزائی: کارشناسی ارشد فیزیولوژی جانوری، گروه زیست‌شناسی، دانشکده علوم پایه، دانشگاه بوعلی سینا، همدان، ایران. maryam.khazaei133@yahoo.com  
 \*ناصر میرازی: استاد، گروه زیست‌شناسی، دانشکده علوم پایه، دانشگاه بوعلی سینا، همدان، ایران (\*نویسنده مسئول). mirazi205@gmail.com

تاریخ پذیرش: ۹۶/۹/۲۲

تاریخ دریافت: ۹۶/۵/۱۶

### چکیده

**زمینه و هدف:** جنتامایسین یکی از آنتی‌بیوتیک‌های آمینوگلیکوزیدی است که در درمان انواع عفونت‌های باکتریایی استفاده می‌شود. هدف از این مطالعه بررسی اثر عصاره سیاهدانه بر سمیت کبدی و میزان سطح سرمی آنزیم‌های کبدی در موش‌های صحرایی نر القا شده با جنتامایسین بود.

**روش کار:** در این مطالعه تجربی، ۴۲ موش صحرایی نر از نژاد ویستار به ۶ گروه ۷ سری شامل: کنترل (۲ میلی لیتر بر کیلوگرم سالین نرمال)، دریافت کننده جنتامایسین (جنتامایسین ۸۰ میلی گرم بر کیلوگرم)، کنترل مثبت (عصاره سیاهدانه ۴۰۰ میلی گرم بر کیلوگرم)، تیمار ۱، ۲ و ۳ (جنتامایسین با دوز ۸۰ میلی گرم بر کیلوگرم به علاوه عصاره سیاهدانه به ترتیب در دوزهای متفاوت ۲۰۰، ۴۰۰ و ۸۰۰ میلی گرم بر کیلوگرم) تقسیم شدند. تزریق جنتامایسین به صورت درون صفاقی و به مدت ۱۰ روز و پس از آن تجویز عصاره سیاهدانه به مدت ۷ روز متوالی و به صورت درون صفاقی انجام گرفت. پس از پایان آزمایشات خونگیری مستقیم از قلب جهت تهیه سرم خون و مطالعات بافتی کبد نیز انجام شد. داده‌ها با استفاده از آزمون آماری آنووا (آنالیز واریانس یک طرفه) و تست تعقیبی توکی تجزیه و تحلیل شدند.

**یافته‌ها:** جنتامایسین باعث ایجاد نکروز و التهاب در بافت کبد و افزایش معنادار سطح سرمی آنزیم‌های کبدی گردید ( $P < 0/001$ ). درمان با عصاره سیاهدانه سبب کاهش معنادار سطح سرمی آنزیم‌های کبدی در گروه‌های تیمار در مقایسه با گروه دریافت‌کننده جنتامایسین شد. بیشترین تأثیر معنادار را دوز بالای عصاره سیاهدانه ایجاد نمود ( $P < 0/001$ ).

**نتیجه‌گیری:** جنتامایسین باعث ایجاد التهاب و نکروز در بافت کبد می‌شود. عصاره سیاهدانه به دلیل دارا بودن ترکیبات آنتی‌اکسیدانی و فلاونوئیدی می‌تواند اثر سمی ناشی از جنتامایسین را در کبد کاهش دهد.

**کلیدواژه‌ها:** سیاهدانه، سمیت کبدی، آنزیم‌های کبدی، جنتامایسین، موش صحرایی

### مقدمه

چندین تست بیوشیمیایی در تشخیص بیماری‌های کبدی استفاده می‌شود. مهمترین این تست‌ها تعیین میزان فعالیت آنزیم‌های آلانین‌آمینوترانسفراز (ALT) و آسپاراتات آمینوترانسفراز (AST) می‌باشد. این آنزیم‌ها به طور معمول توسط سلول‌های کبدی به مقدار معینی تولید می‌گردند. زمانی که کبد دچار آسیب می‌شود سلول‌های کبدی ترشح آنزیم‌های فوق را افزایش داده و موجب بالا رفتن سطح پلاسمایی آن‌ها می‌گردند، که بالا رفتن سطح این آنزیم‌ها در خون نشانه آسیب کبدی است. آلکالین فسفاتاز (ALP) نیز در بیماری‌های کبدی مرتبط با ترشح صفرا افزایش می‌یابد (۳). آمینوگلیکوزیدها گروهی از آنتی‌بیوتیک‌ها هستند که به طور وسیع در

کبد بزرگترین ارگان داخلی بدن بوده که واکنش‌های بیوشیمیایی وسیعی را انجام می‌دهد. کبد در متابولیسم اسیدهای آمینه، کربوهیدرات‌ها، لیپیدها، داروها، همچنین سم زدایی، سنتز پروتئین‌های سرم، تولید صفرا و جذب مواد غذایی نقش دارد (۱). بدین ترتیب کبد یکی از ارگان‌های مهم و حیاتی بدن است که هرگونه آسیب آن می‌تواند پیامدهای بسیار گسترده‌ای را ایجاد کند. عوامل مختلفی از جمله ترکیبات دارویی، مسمومیت با سموم مختلف و هپاتیت‌های ویروسی باعث ایجاد آسیب کبدی می‌گردند که این آسیب، با وجود درمان‌های گسترده معمولاً باعث مرگ و میر می‌شود (۲).

بوده و درون آن تعداد زیادی دانه مثلثی سفید یا شیری رنگ قرار دارد. وقتی میوه می‌رسد، کپسول باز می‌شود و دانه‌های آن به داخل فضا ریخته و در تماس با هوا سیاه می‌گردند (۱۰). دانه این گیاه به عنوان یک گیاه دارویی برای درمان تعدادی از بیماری‌ها از جمله برونشیت، آسم، رماتیسم و بیماری‌های پوستی به کار می‌رود (۱۱). دانه سیاهدانه دارای ترکیبات مختلف از جمله روغن فرار و غیرفرار، پروتئین‌ها، آلکالوئیدها، ترکیب‌های فنولی، فلاونوئیدها، اسیدهای چرب اشباع و غیراشباع، ترپنوئیدها و ساپونین می‌باشد (۱۲). تیموکینون مهمترین ترکیب شیمیایی فعال سیاهدانه بوده که به صورت عمده در روغن فرار سیاهدانه وجود دارد اما در روغن غیرفرار و عصاره نیز یافت می‌شود. بیشترین اثرات درمانی سیاهدانه مربوط به تیموکینون می‌باشد (۱۳). برخی از اثرات دارویی شناخته شده این گیاه شامل اثر آنتی‌اکسیدانی، ضد التهابی، ضد سرطانی، ضد دردی، ضد میکروبی و محافظت کننده کبد و کلیه می‌باشد (۱۴). بنابر مطالب ذکر شده و از آنجایی که گیاه سیاهدانه یک منبع غنی از ترکیبات مفید بوده و دارای اثرات درمانی متعددی می‌باشد و نظر به اینکه تاکنون اثر محافظتی این گیاه بر آسیب کبدی ناشی از جنتامایسین انجام نشده است، در این مطالعه برآن شدیم تا نقش محافظتی آن را در به تاخیرانداختن سمیت کبدی و جلوگیری از پیشرفت بیماری مورد بررسی و ارزیابی قرار دهیم.

### روش کار

**گروه بندی حیوانات:** در این مطالعه تجربی، ۴۲ سر موش صحرایی نر نژاد ویستار، در محدوده وزنی ۲۵۰-۲۲۰ گرم از دانشگاه علوم پزشکی همدان خریداری شد و به مدت ۱۰ روز در حیوان خانه دانشکده علوم پایه همدان در دمای استاندارد همراه با آب و غذای کافی و در دسترس و تحت شرایط ۱۲ ساعت روشنایی و ۱۲ ساعت تاریکی نگهداری شدند تا با شرایط محیط تطابق یابند. در این مطالعه کلیه موارد اخلاقی مورد تأیید کمیته اخلاق پزشکی کار بر روی حیوانات آزمایشگاهی دانشگاه بوعلی سینا با کد ۷-۱۵۲-۵۴ که در

درمان عفونت‌های خطرناک به کار می‌روند اما علی‌رغم اثرات مفیدی که دارند، باعث ایجاد سمیت کلیوی و کبدی می‌گردند (۴). جنتامایسین یکی از آنتی‌بیوتیک‌های آمینوگلیکوزیدی جدا شده از نوعی باکتری گرم مثبت به نام میکرومونوسپورا پورپوره آ (*Micromonospora purpurea*) است که در خاک و آب وجود دارد. این آنتی‌بیوتیک در درمان عفونت ناشی از باکتری‌های گرم منفی هوازی به کار می‌رود و همچنان تنها درمان مؤثر در مقابل میکروارگانیسم‌هایی مانند سودوموناس، پروتئوس و سراتیا که نسبت به دیگر آنتی‌بیوتیک‌ها مقاومند، می‌باشد. جنتامایسین باعث ایجاد عوارض جانبی وسیعی از جمله مسمومیت‌های کبدی و کلیوی و همچنین آسیب‌های شناختی می‌گردد و به همین دلیل استفاده از آن محدود شده است (۵). جنتامایسین با افزایش تولید رادیکال‌های آزاد، باعث ایجاد استرس اکسیداتیو و کاهش فعالیت سیستم دفاعی آنتی‌اکسیدانی بدن شده و همچنین موجب پراکسیداسیون فسفولیپیدهای غشایی، شکسته شدن DNA و دناتوره شدن پروتئین‌ها می‌گردد (۶). پراکسیداسیون لیپیدی غشا موجب ایجاد اختلال در یکپارچگی غشا شده و در سلول‌های کبدی باعث می‌شود، آنزیم‌های کبدی که به طور طبیعی داخل سیتوزول قرار دارند، وارد جریان خون شوند و میزان این آنزیم‌ها در خون افزایش یابد که نشان دهنده آسیب کبدی می‌باشد (۷). گیاهان دارویی از قدیم الایام جهت درمان و یا کنترل اغلب بیماری‌ها مورد استفاده بشر بوده است. با توجه به عوارض و اثرات سوء داروهای شیمیایی، امروزه گرایش به مصرف گیاهان دارویی در سطح جهان افزایش چشمگیری داشته است (۸). یکی از این گیاهان دارویی سیاهدانه با نام علمی *Nigella sativa* L. است که دارای تاریخچه غنی طبی و مذهبی می‌باشد. این گیاه بومی اروپای جنوبی، آفریقای شمالی و جنوب غربی آسیا است (۹). سیاهدانه از خانواده آللاه‌ها و گیاهی گلدار با گل‌های سفید یا آبی کم‌رنگ تا آبی پررنگ است. میوه سیاهدانه به صورت یک کپسول متورم بزرگ با ۷-۳ فولیکول متصل به هم

اتمام آزمایشات در گروه‌های مورد مطالعه، خونگیری مستقیم از قلب انجام شد. سپس نمونه‌های خون تهیه شده جهت تهیه سرم با دور ۴۰۰۰ دور در دقیقه و به مدت ۱۰ دقیقه سانتریفیوژ گردیدند. پس از استحصال سرم، سطح آنزیم‌های کبدی آلانین آمینوترانسفراز (ALT)، آسپارات آمینوترانسفراز (AST) و آلکالین فسفاتاز (ALP) با روش رنگ سنجی آنزیمی و با استفاده از دستگاه اتوآنالیزر - Auto analyzer Selectra (XL - هلند) اندازه گیری شد. با انجام لاپاراسکوپی نمونه‌های بافت کبد تهیه و پس از شستشو به وسیله سرم فیزیولوژی بلافاصله در فرمالین ۱۰ درصد جهت فیکس شدن و تهیه مقاطع بافتی قرار داده شد.

**تحلیل آماری:** داده‌های جمع آوری شده با استفاده از نرم افزار آماری SPSS تجزیه و تحلیل شدند. از آزمون آماری کولموگروف-اسمیرنوف، آزمون آنووا (آنالیز واریانس یک طرفه) و تست تعقیبی توکی برای تجزیه و تحلیل داده‌ها استفاده شد.

### یافته‌ها

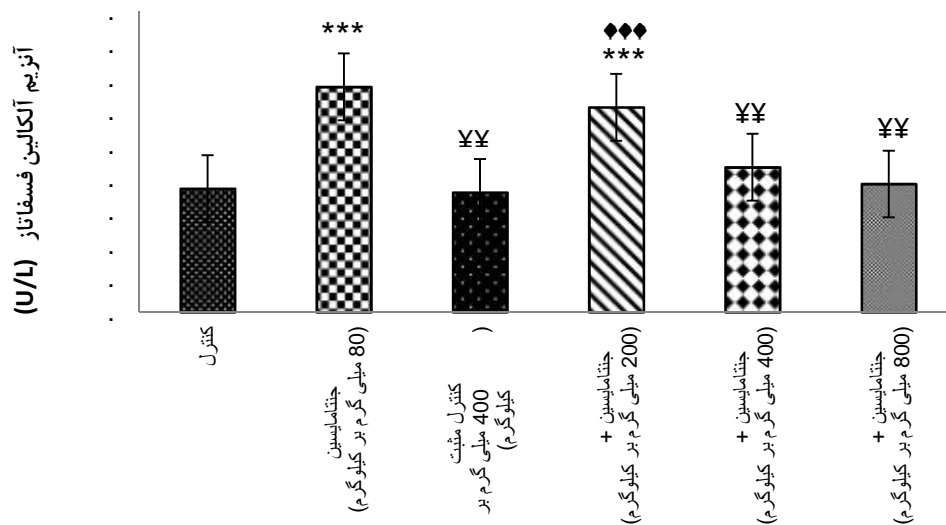
نتایج حاصل از مطالعات نشان داد که داروی جنتامایسین باعث ایجاد سمیت کبدی در موش‌ها گردید و با افزایش معنادار سطح سرمی آنزیم‌های کبدی ALT، AST و ALT در مقایسه با گروه کنترل و کنترل مثبت همراه بود ( $p < 0/001$ ). تجویز عصاره هیدروالکلی دانه گیاه سیاهدانه در دوزهای مختلف باعث کاهش معنی‌دار میزان آنزیم های کبدی در مقایسه با گروه دریافت‌کننده جنتامایسین شد.

بر اساس نتایج مطالعه، جنتامایسین باعث افزایش معنادار سطح سرمی آنزیم آلکالین فسفاتاز (ALP) در گروه دریافت‌کننده جنتامایسین در مقایسه با گروه کنترل و کنترل مثبت گردید ( $p < 0/001$ )، در حالیکه درمان با عصاره سیاهدانه در دوزهای ۴۰۰ و ۸۰۰ میلی گرم بر کیلوگرم باعث کاهش معنادار میزان این آنزیم در مقایسه با گروه دریافت‌کننده جنتامایسین شد ( $p < 0/001$ ). درمان با عصاره سیاهدانه در گروه کنترل مثبت،

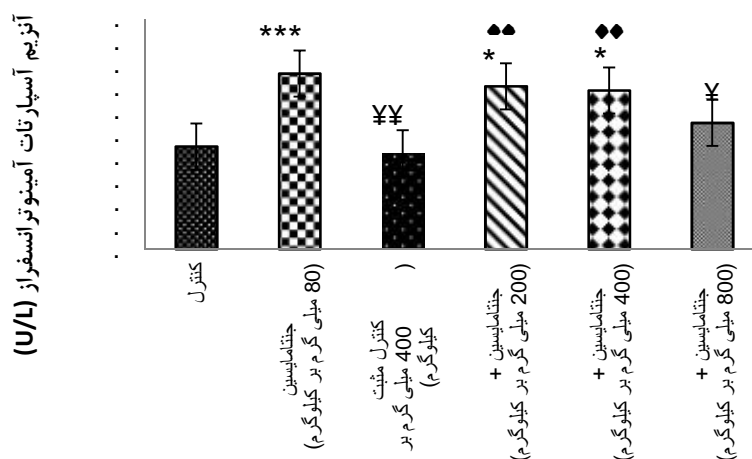
تاریخ ۱۳۹۵/۶/۲۴ به تصویب رسیده است، رعایت شد. حیوانات به طور تصادفی در ۶ گروه ۷ سری شامل گروه کنترل (دریافت‌کننده ۲ میلی لیتر بر کیلوگرم سالین نرمال)، گروه دریافت‌کننده جنتامایسین (دریافت‌کننده جنتامایسین با دوز ۸۰ میلی گرم بر کیلوگرم)، گروه کنترل مثبت (دریافت‌کننده عصاره سیاهدانه با دوز ۴۰۰ میلی گرم بر کیلوگرم)، گروه‌های تیمار ۱، ۲ و ۳ (دریافت‌کننده جنتامایسین با دوز ۸۰ میلی گرم بر کیلوگرم به علاوه عصاره سیاهدانه به ترتیب در دوزهای متفاوت ۲۰۰، ۴۰۰ و ۸۰۰ میلی گرم بر کیلوگرم) تقسیم شدند. دریافت جنتامایسین به مدت ۱۰ روز متوالی انجام شد و پس از آن عصاره سیاهدانه به مدت ۷ روز متوالی به حیوانات داده شد. تمام آزمایش‌ها در طول روز و تمام تزریقات به صورت درون صفاقی انجام شد.

**عصاره گیری:** عصاره گیری بر اساس منابع قبلی انجام شد (۱۵). به این منظور ابتدا دانه گیاه سیاهدانه از شهر همدان تهیه و شناسایی علمی آن به وسیله کارشناس گیاه شناس دانشگاه بوعلی سینا صورت گرفت. به منظور جداسازی بهتر و مؤثرتر مواد فعال موجود در گیاه، دانه آن به وسیله آسیاب برقی به صورت پودر درآورده شد. برای تهیه عصاره هیدروالکلی، پودر گیاه در ۵۰۰ میلی لیتر اتانول ۸۰ درصد قرار گرفت و به منظور ممانعت از اثرات دمای محیط و اختلالات متأثر از آن، به مدت یک هفته داخل یخچال نگهداری شد. سپس، توسط قیف شیشه ای و کاغذ صافی صاف گردید و محلول حاصل در دستگاه روتاری، با دمای ۵۵ درجه سانتی گراد و با دور متوسط ۶۰ دور در دقیقه به منظور جداسازی حلال از عصاره قرار گرفت. پس از خروج حلال مایع غلیظ جامد به دست آمده داخل پلیت شیشه ای ریخته شده و به مدت ۴۸ ساعت زیر هود قرار داده شد. بعد از تغلیظ کامل عصاره، در پلیت‌ها به منظور جلوگیری از ورود هوا بسته شده و تا زمان مصرف در فریزر با دمای ۲۰- درجه سانتی‌گراد نگهداری گردید.

**انجام آزمایش:** عصاره سیاهدانه در دوزهای مناسب تهیه شد و آزمایشات انجام گرفت. بعد از



نمودار ۱- مقایسه داده‌های حاصل از سنجش آنزیم آلکالین فسفاتاز در گروه‌های مورد آزمون. \* بیانگر معنی‌داری نسبت به گروه کنترل. ‡ بیانگر معنی‌داری نسبت به گروه دریافت‌کننده جنتامایسین. † بیانگر معنی‌داری نسبت به گروه کنترل مثبت. (\*\*\*) (P<0.001)، (‡‡‡) (P<0.001)، (†††) (P<0.001)



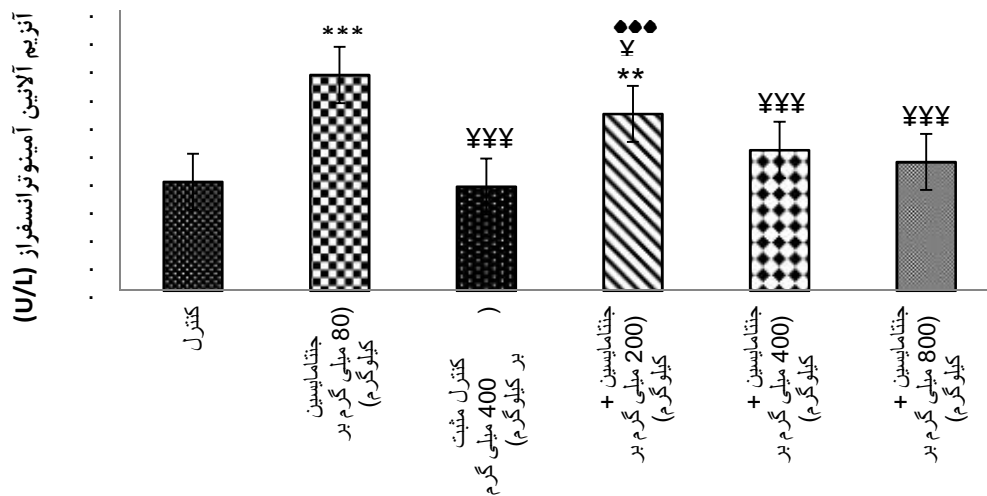
نمودار ۲- مقایسه داده‌های حاصل از سنجش آنزیم آلکالین فسفاتاز در گروه‌های مورد آزمون. \* بیانگر معنی‌داری نسبت به گروه کنترل. ‡ بیانگر معنی‌داری نسبت به گروه دریافت‌کننده جنتامایسین. † بیانگر معنی‌داری نسبت به گروه کنترل مثبت. (\*\*\*) (P<0.001)، (‡‡‡) (P<0.001)، (†††) (P<0.001)

کیلوگرم باعث کاهش معنادار میزان این آنزیم در مقایسه با گروه دریافت‌کننده جنتامایسین شد ( $p < 0.001$ ). درمان با عصاره سیاهدانه در گروه کنترل مثبت و تیمار سه (دریافت‌کننده عصاره با دوز ۸۰۰ میلی‌گرم بر کیلوگرم) اثر معناداری را نسبت به گروه کنترل نشان ندادند ( $p > 0.05$ ) (نمودار ۲).

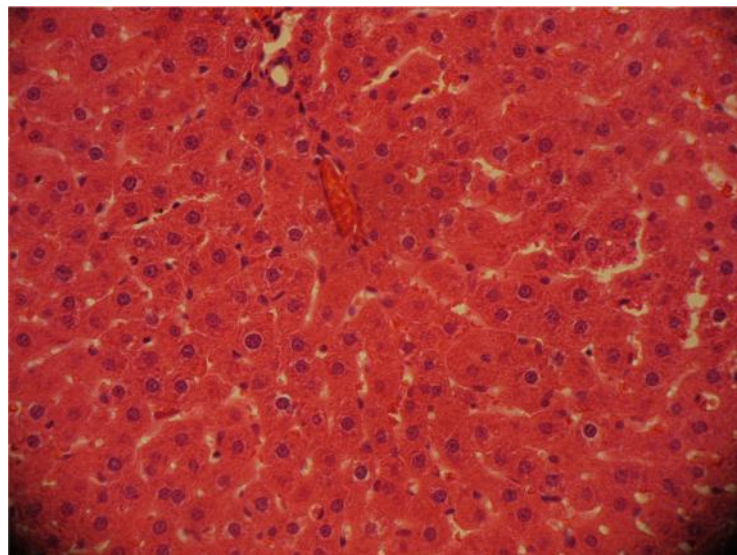
جنتامایسین باعث افزایش معنادار سطح سرمی آنزیم آلانین آمینوترانسفراز (ALT)، در گروه دریافت‌کننده جنتامایسین در مقایسه با گروه کنترل و کنترل مثبت گردید ( $p < 0.001$ )، در

تیمار دو (دریافت‌کننده عصاره با دوز ۴۰۰ میلی‌گرم بر کیلوگرم) و تیمار سه (دریافت‌کننده عصاره با دوز ۸۰۰ میلی‌گرم بر کیلوگرم) اثر معناداری را نسبت به گروه کنترل نشان ندادند ( $p > 0.05$ ) (نمودار ۱).

جنتامایسین همچنین باعث افزایش معنادار سطح سرمی آنزیم آسپاراتات آمینوترانسفراز (AST) در گروه دریافت‌کننده جنتامایسین در مقایسه با گروه کنترل و کنترل مثبت گردید ( $p < 0.001$ )، در حالیکه درمان با عصاره هیدروالکلی سیاهدانه در دوز ۸۰۰ میلی‌گرم بر



نمودار ۳- مقایسه داده‌های حاصل از سنجش آنزیم آلکالین فسفاتاز در گروه‌های مورد آزمون. \* بیانگر معنی‌داری نسبت به گروه کنترل. † بیانگر معنی‌داری نسبت به گروه کنترل (†††:  $P < 0.001$ ), ††††:  $P < 0.001$ ), †††††:  $P < 0.01$ ), ††††††:  $P < 0.001$ ).



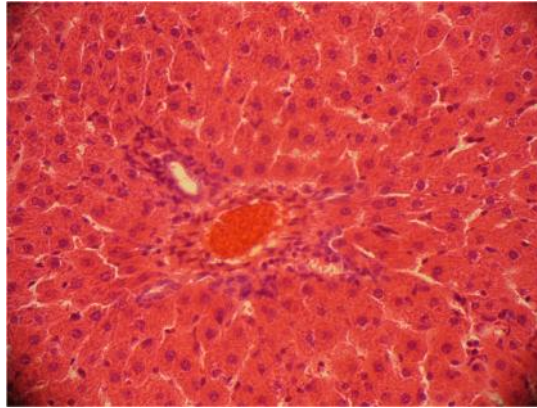
شکل ۱- مقطع بافتی تهیه شده از کبد گروه کنترل (دریافت کننده ۲ میلی لیتر بر کیلوگرم سالین نرمال). سلول‌های کبدی (هپاتوسیت‌ها) و طناب‌های سلولی لوبول‌ها به طور منظم در اطراف سیاهرگ مرکزی قرار گرفته و هیچ نکروزی به چشم نمی‌خورد. بزرگنمایی  $\times 400$  و رنگ آمیزی هماتوکسیلین-اتوزین

**مطالعات بافتی:** نمونه‌های بافتی تهیه شده توسط میکروسکوپ نوری (ZEISS, Axioskop 2, mot/plus, Germany) با بزرگنمایی  $\times 400$  مطالعه شدند. مطالعات بافتی نشان داد در گروه‌های کنترل و کنترل مثبت، بافت سلول‌های کبدی کاملاً طبیعی بوده و طناب‌های سلولی به طور منظم در اطراف سیاهرگ مرکزی قرار گرفته‌اند. همچنین هیچ نکروزی در سلول‌های کبدی به چشم نمی‌خورد (شکل ۱ و ۲). نتایج این مطالعه نشان داد که در گروه

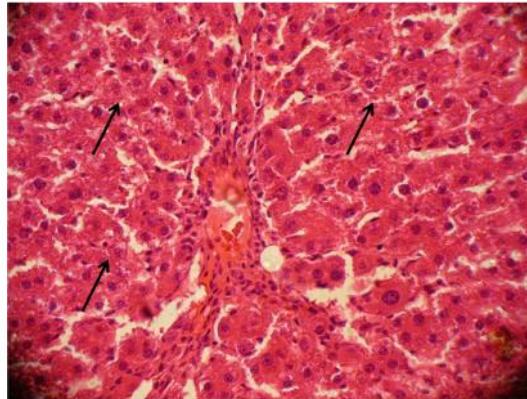
حالی که درمان با عصاره هیدروالکلی سیاهدانه در هر سه دوز ۲۰۰ با ( $p < 0.01$ ) و دوزهای ۴۰۰ و ۸۰۰ میلی گرم بر کیلوگرم با ( $p < 0.01$ ) باعث کاهش معنادار میزان این آنزیم در مقایسه با گروه دریافت کننده جنتامایسین شد. درمان با عصاره سیاهدانه در گروه کنترل مثبت، تیمار دو (دریافت کننده عصاره با دوز ۴۰۰ میلی گرم بر کیلوگرم) و تیمار سه (دریافت کننده عصاره با دوز ۸۰۰ میلی گرم بر کیلوگرم) اثر معناداری را نسبت به گروه کنترل نشان ندادند ( $p > 0.05$ ) (نمودار ۳).

اطراف ورید مرکزی همراه است (شکل ۳). در گروه تیمار شده با دوز ۸۰۰ میلی گرم بر کیلوگرم عصاره هیدروالکلی سیاهدانه، ترمیم بافت کبد تقریباً به طور کامل صورت گرفته است، نکروز سلولی و ارتشاح سلول‌های التهابی به میزان بسیار چشمگیری کاهش یافته است و طناب‌های سلولی

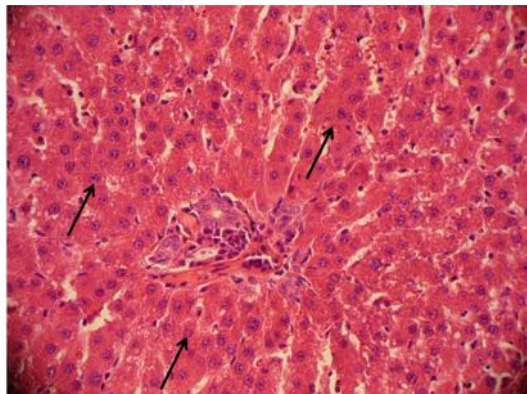
دریافت‌کننده جنتامایسین، جنتامایسین در طول ۱۰ روز سبب آسیب کبدی می‌شود که با نکروز گسترده هیپاتوسیت‌ها (سلول‌های کبدی)، به هم ریختگی نظم طناب‌های سلولی کبدی و داربست سلولی و ارتشاح تعداد قابل توجهی از سلول‌های التهابی از جمله لنفوسیت‌ها و نوتروفیل‌ها در



شکل ۲- مقطع بافتی تهیه شده از کبد گروه کنترل مثبت (دریافت‌کننده عصاره سیاهدانه با دوز ۴۰۰ میلی گرم بر کیلوگرم) ساختار هیپاتوسیت‌ها کاملاً سالم بوده و هیچگونه اختلالی در سلول‌ها و نظم آن‌ها اتفاق نیفتاده است. بزرگنمایی  $\times 400$  و رنگ آمیزی هماتوکسیلین-انوزین



شکل ۳- مقطع بافتی تهیه شده از کبد گروه دریافت‌کننده جنتامایسین (دریافت‌کننده جنتامایسین با دوز ۸۰ میلی گرم بر کیلوگرم). نکروز و واکنش دار شدن هیپاتوسیت‌ها، به هم ریختگی طناب‌های سلولی کبدی و التهاب در اطراف سیاهرگ مرکزی را نشان می‌دهد (پیکان‌ها). بزرگنمایی  $\times 400$  و رنگ آمیزی هماتوکسیلین-انوزین



شکل ۴- مقطع بافتی تهیه شده از کبد گروه تیمار سه (بعد از ۱۰ روز دریافت‌کننده جنتامایسین، عصاره سیاهدانه را با دوز ۸۰۰ میلی گرم بر کیلوگرم دریافت کرد). میزان نکروز هیپاتوسیت‌ها تا حدودی کاهش یافته و ناحیه نکروزه کوچک‌تر شده است. ارتشاح سلول‌های التهابی در اطراف ورید مرکزی کاهش یافته است (پیکان‌ها). بزرگنمایی  $\times 400$  و رنگ آمیزی هماتوکسیلین-انوزین.

خون شوند و میزان این آنزیم ها در خون افزایش یابد که نشان دهنده آسیب کبدی می باشد (۷). افراسیابی و همکاران طی مطالعاتی نشان دادند که جنتامایسین با افزایش تولید رادیکال های آزاد موجب تخریب سلول های کبدی گردید که نتیجه آن، تخریب یکپارچگی غشا و افزایش نفوذپذیری آن بود. در نهایت آنزیم های کبدی از سیتوزول کبد به درون جریان خون نشت کرده و سطح سرمی این آنزیم ها افزایش یافت که نشان دهنده اثرات مضر جنتامایسین بر بافت کبد می باشد (۱۷). در مطالعه حاضر نیز نشان داده شد که جنتامایسین با افزایش تولید رادیکال های آزاد، باعث افزایش سطح سرمی آنزیم های کبدی و تخریب بافت کبد گردید که با نتایج سایر محققین مطابقت دارد. تحقیقات نشان داده اند که تیموکینون موجود در عصاره سیاهدانه از طریق مهار سیکلواکسیژناز و لیپواکسیژناز از تولید ایکوزانوئیدهای نظیر ترومبوکسان B<sub>2</sub> و لوکوترین B<sub>4</sub> قویا جلوگیری می کند و همچنین تولیدات آنزیم ۵- لیپواکسیژناز را مهار کرده و از این طریق باعث کاهش التهاب می شود. روغن سیاهدانه اثر ضد ایکوزانوئیدی و آنتی اکسیدانی بیشتری از تیموکینون دارد. بنابراین سیاهدانه از طریق مهار آزادسازی واسطه های التهابی توانسته است میزان التهاب را کاهش دهد (۱۸). Rezq. در پژوهشی نشان داد که ماده پتاسیم برومات توانست با افزایش تولید رادیکال های آزاد باعث افزایش پراکسیداسیون لیپیدی کبد و سطح سرمی آنزیم های کبدی شود. در این تحقیق نشان داده شد که عصاره سیاهدانه و روغن آن هر یک به تنهایی و همچنین به صورت ترکیب با ویتامین E می توانند با خنثی کردن رادیکال های آزاد، استرس اکسیداتیو ناشی از پتاسیم برومات را در موش های صحرایی کاهش داده و بدین ترتیب باعث کاهش سطح سرمی آنزیم های کبدی گردند. این اثرات را به خواص آنتی اکسیدانی و ضد التهابی تیموکینون موجود در عصاره و روغن سیاهدانه و فعالیت آنتی اکسیدانی ویتامین E نسبت داده اند (۱۹). در مطالعه حاضر نیز نشان داده شد که عصاره سیاهدانه توانست با خنثی

کبدی به طور منظم کنار هم قرار گرفته اند. این گروه تقریباً مشابه گروه کنترل شده است و تغییرات معناداری را نسبت به گروه کنترل نشان نمی دهد (شکل ۴).

### بحث و نتیجه گیری

این بررسی به منظور مطالعه اثرات محافظتی عصاره هیدروالکلی دانه گیاه سیاهدانه بر بافت کبد و میزان سطح سرمی آنزیم های کبدی در موش های صحرایی نر القا شده با جنتامایسین انجام گرفته است. نتایج این مطالعه نشان داد که ۱۰ روز درمان با جنتامایسین با دوز ۸۰ میلی گرم بر کیلوگرم باعث افزایش میزان آنزیم های کبدی ALT, AST و ALP می گردد. مطالعات بافتی حاکی از نکرور حاد سلول های کبدی، به هم ریختگی نظم طناب های سلولی کبدی و داربست سلولی و همچنین ارتشاح سلول های التهابی در اطراف ورید مرکزی و ایجاد التهاب در بافت کبد بود. این اثرات اثبات کننده اثر تخریبی جنتامایسین بر بافت کبد می باشد. همچنین بر اساس نتایج بدست آمده عصاره سیاهدانه به صورت وابسته به دوز بر بافت کبد و میزان آنزیم های کبدی مؤثر بوده و درمان با آن توانست میزان آنزیم های کبدی را کاهش دهد و باعث کاهش نکرور سلول های کبدی، بازسازی مجدد داربست سلولی و کاهش التهاب اطراف ورید مرکزی گردد. مطالعات بسیاری نشان داده اند که جنتامایسین با تولید استرس اکسیداتیو باعث ایجاد سمیت کبدی و کلیوی می گردد. جنتامایسین تولید متابولیت های فعال اکسیژن را افزایش داده که این متابولیت های فعال باعث پراکسیداسیون فسفولیپیدهای غشایی، شکسته شدن DNA و دناتور شدن پروتئین ها می گردد. مهمترین اثر این متابولیت ها واکنش آن ها با لیپیدهای غیراشباع غشایی و پراکسیداسیون آن ها می باشد که باعث افزایش نفوذپذیری غشا شده و اختلال در یکپارچگی آن به وجود می آید (۱۶). اختلال در یکپارچگی غشا پلاسمایی سلول های کبدی باعث می شود، آنزیم های کبدی که به طور طبیعی در داخل سیتوزول قرار دارند، وارد جریان

محققین تطابق دارد. استرس اکسیداتیو ناشی از جنتامایسین سبب آسیب کبدی می‌شود که با نکرور گسترده هپاتوسیت‌ها، به هم ریختگی نظم طناب‌های سلولی و ارتشاح تعداد قابل توجهی از سلول‌های التهابی از جمله لنفوسیت‌ها و نوتروفیل‌ها در اطراف ورید مرکزی کبد همراه است و همچنین میزان آنزیم‌های کبدی ALT، AST و ALP را در خون افزایش می‌دهد. از آنجایی که آنتی‌اکسیدان‌ها قادرند با کاهش پراکسیداسیون لیپیدی و نکرور هپاتوسیت‌ها، کبد را در مقابل آسیب اکسیداتیو محافظت کنند، تصور می‌شود علت کاهش نکرور هپاتوسیت‌ها ترکیب‌های آنتی‌اکسیدانی موجود در عصاره گیاه سیاهدانه باشد. در پایان باید اذعان کرد که در این پژوهش موارد متعددی از محدودیت‌ها وجود داشت از جمله محدودیت اعتباری جهت تکرار و سایر آزمایشات آنزیمی و همچنین انجام آزمایشات مربوط به پاسخ دوز دارو، انجام آزمایشات تکمیلی روی گروهی از آنزیم‌های کبدی و همچنین محدودیت‌های زمانی به منظور ادامه آزمایشات در سایر گروه‌های حیوانات که تماماً می‌توانستند نتایج بدست آمده در این تحقیق را کامل تر نمایند. علاوه بر آن محدودیت‌های زمانی و اعتباری مانع از جداسازی هر کدام از ترکیبات مؤثره موجود در دانه سیاهدانه شده است که در آینده و در شرایط رفع موانع موجود امیدواریم که در تحقیقات بعدی بتوان موارد دیگری از ایده‌های مورد نظر را به آزمایش گذاشته و نتایج تکمیلی را به این پژوهش اضافه نماییم.

نتایج این مطالعه نشان داد درمان با عصاره هیدروالکلی دانه گیاه سیاهدانه می‌تواند در بهبود آسیب کبدی ناشی از تجویز جنتامایسین مؤثر باشد. القاء سمیت کبدی توسط جنتامایسین موجب افزایش آنزیم‌های کبدی شد که نسبت به گروه‌های کنترل و کنترل مثبت، بطور معنی‌داری افزایش نشان داد. درمان با عصاره دانه گیاه سیاهدانه با دوز‌های بکار رفته موجب کاهش معنی‌داری در آنزیم‌های کبدی افزایش یافته در طول درمان گردید که نشان دهنده اثر گذاری مؤثر ترکیبات شیمیایی موجود در عصاره فوق بر

کردن رادیکال‌های آزاد، استرس اکسیداتیو ناشی از جنتامایسین را کاهش دهد و موجب کاهش میزان آنزیم‌های کبدی و التهاب بافت کبد گردد که احتمالاً این اثر مربوط به تیموکینون موجود در آن می‌باشد و با نتایج سایر محققین مطابقت دارد. احتمال می‌رود ترکیبات آنتی‌اکسیدانی مختلف از جمله ترکیبات فنولی و فلاونوئیدها در خنثی کردن رادیکال‌های آزاد و کاهش استرس اکسیداتیو ناشی از آن‌ها مؤثر باشند. نجفیان و همکاران در پژوهشی اثر عصاره دارچین بر بافت کبد موش‌های صحرایی نر القا شده با جنتامایسین را مورد بررسی قرار دادند. در این تحقیق مشاهده شد که جنتامایسین با تولید متابولیت‌های فعال اکسیژن باعث پراکسیداسیون فسفولیپیدهای غشایی در کبد شده و یکپارچگی غشای کبد را مختل می‌کند. در نتیجه این تغییرات، بافت کبد آسیب دیده و آنزیم‌های کبدی از سیتوزول وارد خون شده و میزان این آنزیم‌ها در خون افزایش می‌یابند در حالیکه عصاره دارچین توانست میزان آنزیم‌های کبدی و نکرور را کاهش داده و بافت کبد را ترمیم نماید. این اثرات را به خواص آنتی‌اکسیدانی ترکیبات فلاونوئیدی موجود در عصاره دارچین نسبت داده اند (۲۰). سیاهدانه نیز حاوی فلاونوئیدهای متعددی می‌باشد (۲۱). فلاونوئیدها دارای خاصیت آنتی‌اکسیدانی قوی بوده که به دلیل وجود گروه‌های هیدروکسیل و فنولی در ساختمان آن‌ها است. یکی از فعالیت‌های آنتی‌اکسیدانی این ترکیبات به دام انداختن و حذف رادیکال‌های آزاد می‌باشد (۲۲). فلاونوئیدها همچنین دارای فعالیت آنتی‌فسفو دی استرازی هستند و از این رو می‌توانند سطح نوکلئوتیدهای حلقوی درون سلولی را افزایش دهند. این نوکلئوتیدها (cAMP و cGMP) کاهنده استرس اکسیداتیو در بسیاری از سیستم‌های بیولوژیک و بیماری‌ها می‌باشند (۲۳). در مطالعه حاضر عصاره سیاهدانه با خنثی کردن رادیکال‌های آزاد، باعث کاهش نکرور سول‌های کبدی و سطح سرمی آنزیم‌های کبدی گردید که احتمال داده‌اند این اثرات به فلاونوئیدهای موجود در سیاهدانه و فعالیت آنتی‌اکسیدانی آن‌ها مربوط باشد که با نتایج سایر



Effect of *Avicennia marina* Leaf Hydroalcoholic Extract on Bone Marrow tissue in Male Rats induced with CCl<sub>4</sub>. AMUJ; 2016. 19(113): 88-98. [Persian]

9. Ziaee, T. Moharreri, N. Hosseinzadeh, H. Review of pharmacological and toxicological effects of *Nigella sativa* and its active constituents. JMP; 2012. 2 (42):16-42. [Persian]

10. Beheshti F. Khazaei M. Hosseini M. Neuropharmacological effects of *Nigella sativa*. *Avicenna J Phytomed*; 2016.6(1):104-116. [Persian]

11. Ahmad A, Husain A, Mujeeb M, Khan SA, Najmi AK, Siddique NA, et al. A review on therapeutic potential of *Nigella sativa*: A miracle herb. *Asian Pac J Trop Biomed*; 2013. 3(5): 337-352.

12. Ali BH, Blunden G. Pharmacological and toxicological properties of *Nigella sativa*. *Phytother Res*; 2003.17(4):299-305.

13. Al-Ali A, Alkhwajah AA, Randhawa MA, Shaikh NA. Oral and intraperitoneal LD50 of thymoquinone, an active principle of *Nigella sativa*, in mice and rats. *J Ayub Med Coll Abbottabad*; 2008.20(2):25-27.

14. Khaled AAS. Gastroprotective effects of *Nigella Sativa* oil on the formation of stress gastritis in hypothyroidal rats. *Int J Physiol Pathophysiol Pharmacol*; 2009.1(2):143-149.

15. Hadjzadeh M. Al-R, Khoei A. Parizadeh M, Hadjzadeh Z. The effects of ethanolic extract of *Nigella Sativa* seeds on ethylene glycol induced kidney stones in rat. *IJBMS*; 2006. 9(3) : 158-166. [Persian]

16. Nayma S, Sadia CS, M Tanveer HP, Jasmine A. Effects of *Ashwagandha* (*Withania asomnifera*) root extract on some serum liver marker enzymes (AST, ALT) in gentamicin intoxicated rats. *JBSP*. 2012. 7(1):1-7.

17. Afrasiabie M, Mokhtari M. Effect of *Dianthus carryophyllu* extract on the induced hepatotoxicity by Gentamicin in rats. *JGUMS*; 2017. 18(4): 22-29. [Persian]

18. Houghton PJ, Zarka R, de las Heras B, Hoult JR. Fixed oil of *Nigella sativa* and derived thymoquinone inhibit eicosanoid generation in leukocytes and membrane lipid peroxidation. *Planta Med*; 1995. 61(1):33-36.

19. Amr A, Rezaq. Effects study of *Nigella sativa* its oil and their combination with vitamin E on oxidative stress in rats. *AJAS*; 2014. 11 (7): 1079-1086.

20. Najafian M, Mokaber H, Pourahmadi M, Farzam M, Kargar Jahromi H. Pathological changes of gentamicin in liver tissue and antioxidant property of Cinnamon extract on Wistar rats. *BPJ*; 2014. 7(1): 341-347. [Persian]

21. Rice-Evans CA, Miller NJ, Paganga G. Structure-antioxidant activity relationships of

سمیت کبدی ایجاد شده دارد. این اثرات ممکن است به برخی از ترکیب‌های موجود در این گیاه از جمله مواد آنتی‌اکسیدانی و ضدالتهابی مربوط باشد.

### تقدیر و تشکر

مقاله حاضر حاصل پایان نامه کارشناسی ارشد مصوب دانشگاه بوعلی سینا بوده که تحت حمایت معاونت محترم پژوهشی دانشکده علوم پایه دانشگاه مذکور انجام پذیرفته است. همچنین نویسندگان مقاله از آقای رامتین پاکزاد، کارشناس ارشد فیزیولوژی گیاهی که در تهیه عصاره سیاهدانه یاریگر ما بودند تشکر و قدردانی می‌نمایند.

### منابع

1. Mitra V, Metcalf J. Metabolic functions of the liver. *Anaesth Intensive Care Med*; 2012.13(2):54-55.

2. Zare H, Jamshidi S, Piryaee A, Dehghan MM, Sasani F, Molaei S, et al. Induction of acute hepatic failure by carbon tetrachloride in the NMRI mouse model. *QUMS. Sciences Journal*; 2015. 9(4): 74-84. [Persian]

3. Taghikhani A, Ansarisamani R, Afrogh H, Shahinfard N, Ganji F, Asgari A, et al. The hepatotoxic and nephrotoxic effects of *Stachys lavandulifolia* Vahl in rat. *J Mazandaran Univ Med Sci*; 2012. 22 (88) :84-90. [Persian]

4. Tsodikova SG, Labby KJ. Mechanisms of resistance to aminoglycoside antibiotics: Overview and perspectives. *Medchemcomm*; 2016.7(1):11-17.

5. Hur E, Garip A, Camyar A, Ilgun S, Ozisik M, Tuna S, et al. The effects of vitamin D on gentamicin-induced acute kidney injury in experimental rat model. *Int J Endocrinol*; 2013.

6. Noorani AA, Gupta K, Bhadada K, Kale MK. Protective effect of methanolic leaf extract of *Caesalpinia Bonduc* (L.) on gentamicin-induced hepatotoxicity and nephrotoxicity in Rats. *Iranian Journal of Pharmacology & Therapeutics*; 2011. 10(1): 21-25.

7. Omidi A, Torabi Z, Hassanpoorfard M, Zardast M. Evaluation of protective effect of the hydroalcoholic extract of *Crocus sativus* petals on preventing of gentamicin induced peliosis hepatis and hepatic telangiectasis in rats. *JBUMS*. 2013. 19(4): 455-462. [Persian]

8. Mirazii N, Gholami M. Study of Protective

flavonoids and phenolic acids," *Free Rad Biol Med*; 1996. 20: 933-956.

22. Pahari B, Chakraborty S, Chaudhuri S, Sengupta B, Sengupta PK. Binding and antioxidant properties of therapeutically important plant flavonoids in biomembranes: Insights from spectroscopic and quantum chemical studies. *Chem Phys Lipids*; 2012. 165(4):488-496.

23. Sakhaee E, Emadi L, Azari O, Khanaman FS. Evaluation of the beneficial effects of *Zataria multiflora* Boiss in halothane-induced hepatotoxicity in rats. *ACEM*; 2011. 20(1):23-29.

## The protective effect of *Nigella Sativa L.* seed's hydro-alcoholic extract on liver toxicity induced by gentamicin in male rats

**Maryam Khazaei**, MSc in Animal Physiology, Department of Biology, Bu-Ali Sina University, Hamedan, Iran. Bu-Ali Sina University, Hamedan, Iran.

**\*Naser Mirazi**, Professor in Physiology, Department of Biology, Bu-Ali Sina University, Hamedan, Iran (\*Corresponding author). mirazi205@gmail.com

### Abstract

**Background:** Gentamicin is an aminoglycosides antibiotic which is used to treat several types of bacterial infections. The aim of this study was to evaluate the effects of *Nigella sativa L.* extract (NSE) on liver toxicity and serum level of liver enzymes in rats induced by gentamicin.

**Methods:** In the present experimental study, 42 Wistar male rats were divided randomly into 6 groups includes: control (normal saline 2ml/kg, i.p), gentamicin (gentamicin 80mg/kg/day, i.p), positive control (400mg/kg NSE, i.p) and treated groups 1, 2, 3 (gentamicin 80mg/kg/day+ NSE 200, 400 and 800 mg/kg respectively, i.p). *Nigella sativa* extract was injected for 7 days after ten days period of gentamicin injection. After the examination the blood samples were collected from heart directly and the serum of ALT, AST and ALP liver enzymes were measured. Microscopic studies of hepatic tissue were done. All data analyzed with ANOVA and Tukey test.

**Results:** Gentamicin caused necrosis and inflammation in the liver tissue and significantly increased serum level of liver enzymes ( $p < 0.001$ ). Treatment with NSE significantly decreased serum level of liver enzymes in treated groups compared with the group receiving gentamicin ( $p < 0.001$ ). The greatest impact was created in high dose of NSE.

**Conclusion:** Gentamicin can cause necrosis and inflammation effect in liver tissue. The *Nigella sativa* seed extract have antioxidant and flavonoid compounds that can decrease toxic effect of gentamicin in liver tissue.

**Keywords:** *Nigella sativa*, liver toxicity, Liver enzymes, Gentamicin, Rat