

بررسی بیان ژن های *GPX3* و *NRF2* در اووسیت های موش مدل تخمدان پلی کیستیک تحریک تخمک گذاری شده

*فرشته مهرآئین: استاد و متخصص بافت شناسی، گروه آناتومی، دانشکده پزشکی، مرکز تحقیقات جراحی های کم تهاجمی، دانشگاه علوم پزشکی ایران، تهران، ایران (*نویسنده مسئول). femehra@yahoo.com

پرستو زرین: دانشجوی کارشناسی ارشد علوم تشریحی، گروه آناتومی، دانشکده پزشکی، دانشگاه علوم پزشکی ایران، تهران، ایران.
زهرا مظاهری تیرانی: استادیار، گروه علوم تشریح، دانشکده پزشکی، دانشگاه تربیت مدرس، تهران، ایران.

تاریخ پذیرش: ۹۶/۸/۱۵

تاریخ دریافت: ۹۶/۴/۱۰

چکیده

زمینه و هدف: شایع ترین اختلال در عملکرد تخمدان، سندرم تخمدان پلی کیستیک (Polycystic Ovary- PCO) می باشد. در این مطالعه بیان ژن های *GPX3* و *NRF2* دخیل در بلوغ تخمک در طی فرآیند تحریک تخمک گذاری در موش مدل تخمدان پلی کیستیک مورد ارزیابی قرار گرفت. **روش کار:** در این مطالعه تجربی، موش های ماده بالغ به گروه های کنترل، شم، PCO، کنترل تحریک شده، شم تحریک شده و PCO تحریک شده تقسیم شدند. به مدت دو هفته وزن موش ها و میزان هورمون های FSH و LH در همه گروه ها بررسی شد. در گروه های تحریک شده، پس از گذشت ۱۴ ساعت از تحریک تخمک گذاری تخمک های بالغ از ناحیه لوله فالوپ برداشت و بیان ژن های *Gpx3* و *Nrf2* با Real time PCR ارزیابی شد. همچنین بافت تخمدان در همه گروه ها رنگ آمیزی و مطالعات مورفومتری انجام گرفت. نتایج بررسی ها با نرم افزار SPSS و با ANOVA و تست Tukey تحلیل شد.

یافته ها: بررسی های مورفومتری در گروه PCO حضور کیست های متعدد در ناحیه قشر و مرکز تخمدان در این گروه را نشان داد. میزان هورمون های LH و FSH در گروه PCO نسبت به گروه های کنترل و شم افزایش معنی داری را نشان داد ($p < 0.05$). در گروه های تحریک شده، میزان هورمون های LH و FSH در موش ها تفاوت معنی داری را بین گروه PCO تحریک شده با گروه های کنترل تحریک شده و شم تحریک شده نشان نداد. میزان بیان ژن های *Gpx3* و *Nrf2* در گروه PCO تحریک شده، کاهش معنی داری نسبت به گروه های کنترل و شم تحریک شده داشت ($p < 0.05$). **نتیجه گیری:** نتایج این مطالعه نشان می دهد که زمان بلوغ تخمک در موش های گروه PCO تحریک تخمک گذاری شده نسبت به سایر گروه ها متفاوت است.

کلیدواژه ها: سندرم تخمدان پلی کیستیک، بلوغ تخمک، بیان ژن ها

مقدمه

می باشد. نام گذاری این سندرم به دلیل وجود تخمدان های بزرگ محتوی تعداد زیادی کیست کوچک در قشر تخمدان است. در این بیماری عواملی نظیر عدم تخمک گذاری، تخمدان های پر از کیست های مشخص، هیپرآندروژنیسم و ناهنجاری های متابولیکی مانند چاقی دیده می شود که ناشی از اثر فاکتورهای محیطی و ژنتیکی می باشد. همچنین در مطالعات اشاره شده که یکی از دلایل مهم سندرم تخمدان پلی کیستیک می تواند ناشی از اختلال ترشح هورمون LH باشد. با توجه به تغییرات مقادیر هورمون های دخیل در تخمک گذاری، آزاد شدن تخمک به صورت

یکی از مشکلات عمده جوامع امروزی ناباروری است. در موارد ناباروری با علت زنانه، فاکتورهای مختلفی از جمله نقص در تولید و بلوغ تخمک، لانه گزینی جنین و در نهایت فاکتورهای هورمونی می تواند مدنظر قرار گیرد. در حدود ۱۰ درصد از علل ناباروری زنان مربوط به اختلال عملکرد تخمدان می باشد و شایع ترین اختلال از این نوع، سندرم تخمدان پلی کیستیک (Polycystic Ovary- PCO) می باشد که شیوع آن امروز به مراتب نسبت به گذشته افزایش یافته است (۳-۱) و شایع ترین علت نازایی عدم تخمک گذاری

جدیدی را در درمان بیماران مبتلا به PCO در اختیار متخصصین درمان ناباروری قرار دهد.

روش کار

در این مطالعه تجربی از تعداد ۶۰ سر موش ماده بالغ ۶ هفته نژاد NMRI با وزن 25 ± 3 تحت شرایط مناسب (۱۲:۱۲ ساعت تاریکی و روشنایی)، طبق پروتکل کار با حیوانات آزمایشگاهی مرکز تحقیقات علوم پزشکی ایران استفاده شد. موش‌ها به شش گروه زیر تقسیم شدند: گروه ۱: موش ماده بالغ بدون تزریق استرادیول والریت (گروه کنترل)، گروه ۲: موش ماده بالغ دریافت‌کننده ۳۰ لاندا روغن زیتون (گروه شم)، گروه ۳: موش ماده بالغ دریافت‌کننده ۴۰ میلی‌گرم بر کیلوگرم استرادیول والریت به منظور مدل‌سازی PCO به مدت دو ماه (گروه PCO)، گروه ۴: موش ماده بالغ تحریک شده (گروه کنترل تحریک شده)، گروه ۵: موش ماده بالغ دریافت‌کننده ۳۰ لاندا روغن زیتون تحریک شده (گروه شم تحریک شده)، گروه ۶: موش ماده بالغ دریافت‌کننده ۴۰ میلی‌گرم بر کیلوگرم استرادیول والریت تحریک شده (گروه PCO تحریک شده). موش‌هایی که در مرحله پرو استروس و استروس قرار داشتند، انتخاب شدند. مراحل چرخه استروس برای هر موش با بررسی اسمیر واژینال تعیین شد و جهت ایجاد مدل PCO، تک تزریق استرادیول والریت انجام شد. برای تحریک تخمک‌گذاری در گروه‌های ۴، ۵ و ۶ از ۱۰ واحد PMSG به صورت تزریق داخل صفاقی استفاده شد و ۴۸ ساعت بعد ۱۰ واحد HCG به صورت داخل صفاقی تزریق گردید و پس از گذشت ۱۴ ساعت، اویداکت موش‌ها خارج و در داخل ظرف حاوی قطرات کشت حاوی HTF with BSA + HEPES قرار داده شد و با باز کردن ناحیه آمپول، تخمک‌های MII خارج شدند. سپس تخمک‌ها در قطره دیگری شستشو داده شدند و به ظرف دیگری انتقال یافتند. در نهایت ۵۰ عدد تخمک MII از لوله فالوپ جمع‌آوری و بیان ژن‌های GPX3 و NRF2 با Real time PCR ارزیابی شد. در طول دوره آزمایش وزن موش‌ها و میزان

دوره‌ای از بافت تخمدان غالباً با مشکل مواجه بوده و تخمک‌ها در سطوح مختلف بلوغ در تخمدان باقی‌مانده و در نهایت به کیست‌های تخمدانی تبدیل می‌شوند (۴ و ۵). ۶ تا ۸ درصد زنان در سنین باروری مبتلا به این اختلال اندوکرینی‌اند اگرچه واژه بیماری Polycystic Ovary Disease (PCOD) برای این اختلال به کار می‌رود؛ اما واژه Polycystic Ovary Syndrome (PCOS) ارجح است، زیرا با چند نشانه کلینیکی بروز می‌نماید که عبارت‌اند از پرمویی، اختلالات قاعدگی، آندروژن بالا، افزایش شاخص توده بدنی، افزایش خطر ابتلا به عارضه‌های قلبی-عروقی، افزایش فشارخون، اختلالات هیستولوژیک تخمدان مانند تخمدان‌های پر از کیست‌های مشخص، بزرگی دوطرفه تخمدان به بیش از ۱۰ میلی‌متر، حضور تعداد بیش از ۱۲ فولیکول با سایز کمتر از ۱۰ میلی‌متر در قشر تخمدان، افزایش ضخامت استرومای تخمدانی به دلیل افزایش آنژیوژنز، واسکولوژنز و جریان خون تخمدانی و متعاقباً باعث کاهش یا عدم تخمک‌گذاری مزمن و ناباروری می‌شود. در PCOS وضعیت غیرطبیعی لیپوپروتئین‌ها شایع است. این اختلالات شامل افزایش میزان کلسترول تام، تری‌گلیسیریدها و لیپوپروتئین با چگالی کم (LDL) و کاهش میزان لیپوپروتئین با چگالی بالا (HDL) می‌باشد (۶ و ۷).

از آنجایی که بیماران درگیر به‌منظور درمان ناباروری در سیکل‌های درمان ناباروری قرار می‌گیرند، لذا به نظر می‌رسد که روند تحریک تخمک‌گذاری با استفاده از داروهای تحریک تخمک‌گذاری در این بیماران لازم است بازنگری شود. به نظر می‌رسد که میزان بلوغ تخمک‌ها طی فرآیند تحریک تخمک‌گذاری در این بیماران با یک فرد سالم متفاوت باشد؛ به عبارت دیگر زمان بیشتری برای بلوغ تخمک در بیماری PCO نسبت به سایر موارد ناباروری بدون دلایل تخمدانی نیازاست. لذا، در این مطالعه بیان ژن‌های دخیل در بلوغ تخمک در طی فرآیند تحریک تخمک‌گذاری در موش مدل تخمدان پلی کیستیک مورد ارزیابی قرار گرفته است. نتایج این تحقیق می‌تواند نگرش

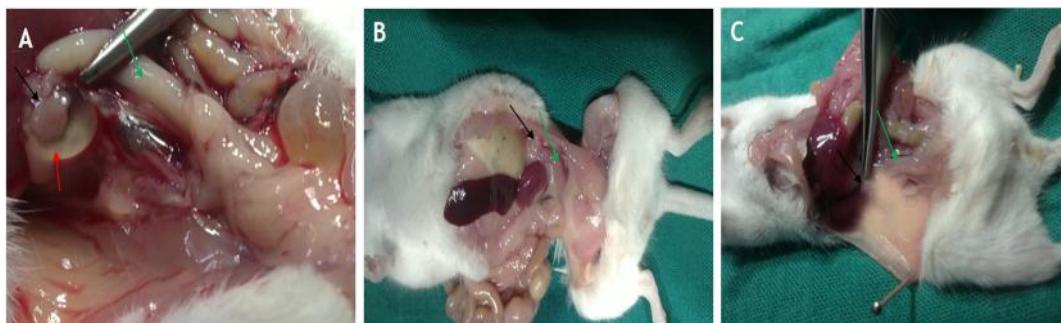تناسلی موش نیز تحت تأثیر قرار گرفته بود و همان‌گونه که در شکل A ۱ مشاهده می‌شود شاخ‌های رحمی حالت متورم و غیرطبیعی را نشان می‌داد. این تظاهرات در هیچ‌یک از موش‌های گروه کنترل (B) ۱ و شم (C) ۱ دیده نشد. یکی از مهم‌ترین شاخص‌های تخمدان پلی‌کیستیک توقف رشد فولیکولی و مشاهده فولیکول‌های کیستیک در تخمدان است. آنالیزهای بافت‌شناسی برش‌های تخمدانی به وضوح وجود فولیکول‌های کیستیک و تجمع فولیکول‌های پیش آنترال، عدم تخمک‌گذاری و فقدان اجسام زرد را نشان دادند. حال آنکه در نمونه‌های کنترل و شم، وجود تعداد زیاد جسم زرد نشانگر سیکل جنسی نرمال است. با توجه به متفاوت بودن تعداد کل فولیکول‌ها در تخمدان‌های موش‌های مورد مطالعه، برای مقایسه تغییرات ایجاد شده در آن‌ها، نتایج حاصل از شمارش فولیکولی به صورت درصد بیان شده است. در گروه PCO پس از پایان ۸ هفته از تک تزریق استرادیول والوریت، کاهش در تعداد کل فولیکول‌ها و همچنین عدم حضور جسم زرد مشاهده گردید.

طبق نتایج حاصل، درصد فولیکول‌های بدوی و اولیه بین گروه‌های مورد آزمون اختلاف معنی‌داری را نشان نداد. درصد فولیکول‌های ثانویه و بالغ در بین گروه PCO با گروه‌های کنترل و شم اختلاف معنی‌داری داشت به‌نحوی که بالاترین درصد فولیکول‌های ثانویه مربوط به گروه PCO ($85/2 \pm 3/1$) و پایین‌ترین درصد مربوط به گروه کنترل ($18/32 \pm 3/25$) بود که اختلاف معنی‌داری با گروه PCO داشت ($p < 0/05$). بالاترین میزان

هورمون‌های LH و FSH نیز اندازه‌گیری شد. جهت بررسی‌های مورفومتریک، تخمدان‌ها پس از شستشو با سرم فیزیولوژی، مراحل ثبوت با فرمالین و آب‌گیری با الکل‌های با درجات ۷۰، ۸۰، ۹۰ و ۱۰۰ انجام شد و پس از شفاف‌سازی با گزلیل و آغستگی با پارافین و قالب‌گیری در پارافین، برش‌های ۵ میکرونی از مقاطع تهیه و سپس مراحل پارافین زدایی، شفاف‌سازی، آب دهی و رنگ‌آمیزی با هماتوکسیلین و ائوزین انجام شد. ۵ لام در هر گروه مورد بررسی مورفومتری با استفاده از نرم‌افزار image J قرار گرفت و تعداد جسم زرد و فولیکول‌های تخمدان شمارش و مورد مقایسه قرار گرفت. نتایج با استفاده از نرم‌افزار SPSS (SPSS. Inc, V21, 2012 USA) و ANOVA تجزیه و تحلیل شد و تفاوت میانگین‌ها در سطح $p < 0/05$ معنی‌دار در نظر گرفته شد و نتایج به صورت میانگین \pm انحراف معیار بیان گردید.

یافته‌ها

نتایج حاصل از این مطالعه نشان داد که تک تزریق استرادیول والوریت (۴۰ میلی‌گرم بر کیلوگرم) در موش‌های PCO، پس از گذشت ۸ هفته موجب پیدایش تخمدان‌های کیستیک شد. در تخمدان‌ها کیست‌های پر از مایع، به‌طور چشمی مشاهده گردید. اندازه این کیست‌ها در موش‌های مختلف، بسته به وزن و اندازه موش، متفاوت بود (شکل ۱). تخمدان‌های موش‌های گروه کنترل (B) ۱ فاقد چنین ظاهری بود. علاوه بر این در برخی از موش‌های PCO، سایر اعضای



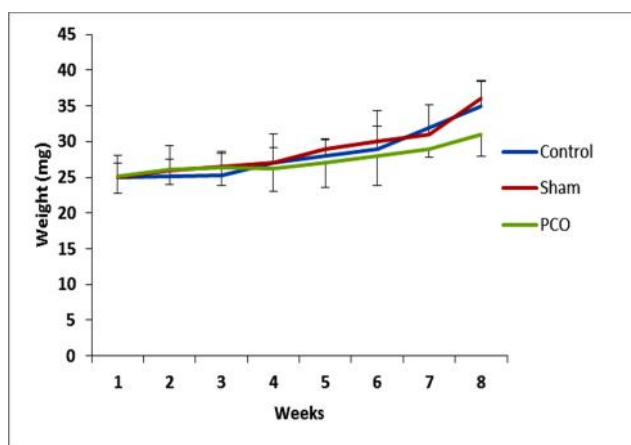
شکل ۱- (A) مدل تخمدان پلی‌کیستیک، پس از گذشت هشت هفته از تک تزریق ۴۰ mg/kg استرادیول والوریت (EV) (B) کنترل سالم، (C) شم. فلش سیاه: تخمدان، فلش قرمز: کیست حاوی مایع در اطراف تخمدان، فلش سبز: رحم

تعدادی با اندازه کوچک‌تر در ناحیه مرکزی تخمدان مشاهده شد. اکثر فولیکول‌ها در مرحله پیش آنترال متوقف گشته و هیچ جسم زردی که نشانه تخمک‌گذاری می‌باشد، در این گروه مشاهده نشد (شکل ۲، ج). در این گروه قشر تخمدان به صورت ضخیم و سفید دیده می‌شد. بیشتر فولیکول‌های از نوع آنتریک بودند این درحالی بود که فولیکول‌های تخمدانی موش‌های گروه کنترل کاملاً طبیعی و در مراحل مختلف رشد قرار داشتند. این تخمدان‌ها فاقد هرگونه کیست بوده و تعداد زیادی فولیکول آنترال و همچنین جسم زرد مشاهده شد (شکل ۲، الف). بافت تخمدان در گروه شم نیز مشابه گروه کنترل فاقد کیست و دارای فولیکول‌های در مراحل رشدی مختلف بود (شکل ۲-ب).

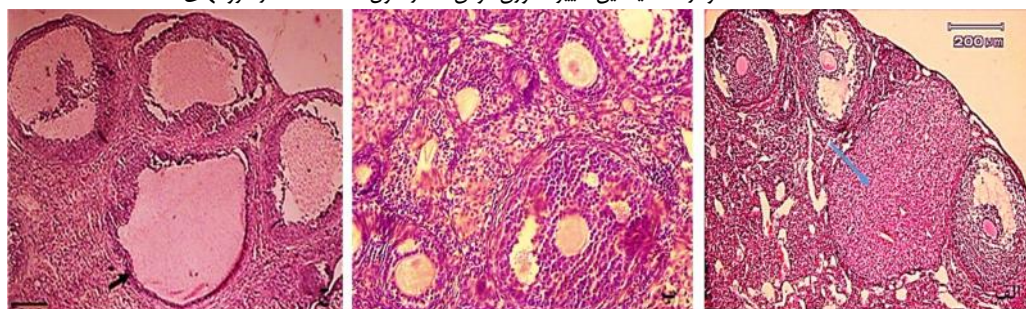
نتایج حاصل از اندازه‌گیری وزن موش‌ها نشان داد که میانگین وزنی موش‌ها در گروه‌های ۱ و ۲ با گذشت زمان افزایش یافته بود ولی میانگین در گروه ۳ نسبت به گروه‌های ۱ و ۲ کم شده بود. این کاهش وزن از نظر آماری معنی‌داری نبود (نمودار

فولیکول‌های بالغ مربوط به گروه کنترل ($52/21 \pm 6/19$) و پایین‌ترین درصد مربوط به گروه PCO ($7/11 \pm 0/98$) بود که از نظر آماری اختلاف معنی‌داری داشت ($p = 0/05$). شمارش فولیکول ثانویه و بالغ نیز در گروه شم نیز به ترتیب $19/95 \pm 4/11$ و $49/87 \pm 2/89$ بود و اختلاف معنی‌داری با گروه کنترل نداشت.

در گروه PCO هیچ جسم زردی که نشانه تخمک‌گذاری می‌باشد، مشاهده نشد. این در حالی بود که تعدادی جسم زرد در موش‌های گروه کنترل و شم مشاهده شد. درصد جسم زرد در گروه کنترل و شم با گروه PCO اختلاف معنی‌داری ($p = 0/05$) را نشان داد. این نتایج گویای القای کامل فنوتیپ سندرم تخمدان پلی‌کیستیک در تخمدان‌هایی بود که ۶۰ روز پس از تیمار با استرادیول والوریت مورد بررسی قرار گرفتند. بر اساس نتایج حاصل از مطالعات بافتی تخمدان موش‌های گروه PCO، کیست‌هایی با سایزهای متفاوت مشاهده شد. بعضی از این کیست‌ها با سایز بزرگ در ناحیه کورتکس و



نمودار ۱- میانگین تغییرات وزن موش‌ها در طول هشت هفته در گروه‌های مختلف



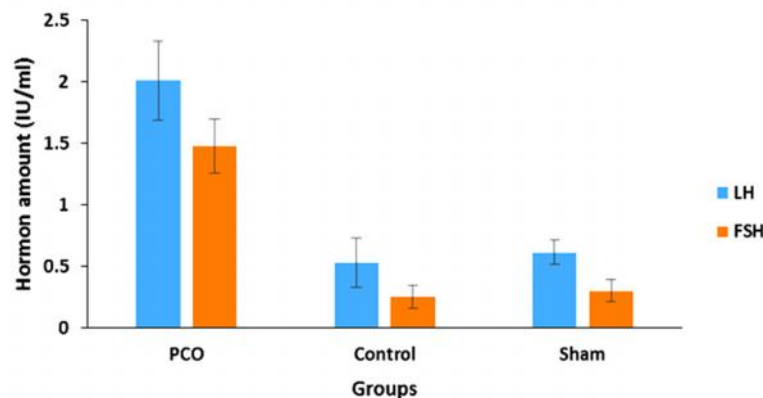
شکل ۲- (الف)، تخمدان موش گروه کنترل (ب)، تخمدان موش گروه شم (ج)، تخمدان موش گروه PCO رنگ آمیزی H&E (درشتنمایی $\times 200$). فلش آبی: جسم زرد، فلش سیاه: کیست تخمدانی.

(۱)

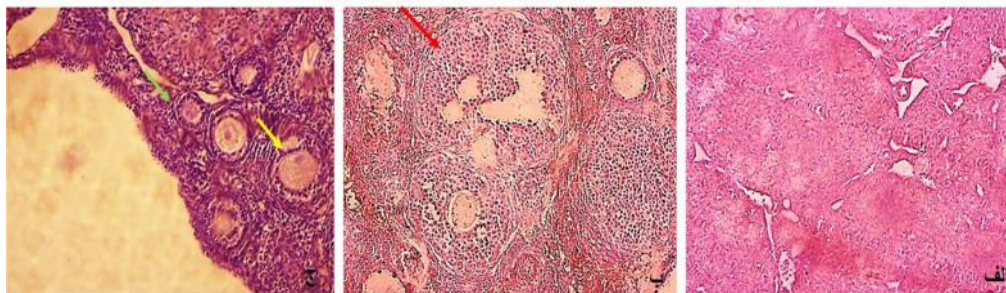
میزان هورمون‌های LH و FSH در سرم خون موش‌ها با کیت الیزا مطابق با دستورالعمل شرکت سازنده (Zellbio, Germany) و با دستگاه الیزا ریدر در طول موج ۴۵۰ نانومتر مورد ارزیابی قرار گرفت. نتایج نشان داد که سطح هورمون LH در گروه PCO نسبت به گروه کنترل و شم به میزان زیادی افزایش یافته بود. به این ترتیب مشخص گردید که میزان هورمون LH در گروه PCO 2.01 ± 0.32 بود که تفاوت معنی‌داری را از نظر آماری ($p = 0.05$) نسبت به سایر گروه‌های مورد آزمون نشان داد. از سویی دیگر در بررسی میزان هورمون FSH مشخص گردید که این هورمون نیز در گروه PCO تفاوت معنی‌داری با سایر گروه‌های مورد بررسی دارد ($p = 0.05$). بر این اساس مشخص گردید که میزان این هورمون در گروه PCO، 1.47 ± 0.22 بود که نسبت به گروه کنترل (0.254 ± 0.09) و گروه شم (0.302 ± 0.089) به میزان قابل توجهی افزایش یافته بود ($p = 0.05$)

(نمودار ۲).

بررسی بافتی، هورمونی و بیان ژن‌های GPX3 و NRF2 پس از تحریک تخمک‌گذاری بر اساس نتایج حاصل از مطالعات بافتی تخمدان موش‌های تحریک تخمک‌گذاری شده در گروه‌های ۵،۴ و ۶، در تمامی گروه‌ها اجسام زرد که نشان از تخمک‌گذاری بود مشاهده گردید؛ با این حال در گروه PCO تحریک شده تعداد اجسام زرد کمتر از گروه کنترل و شم تحریک شده بود. به علاوه بر اساس مطالعات بافتی مشخص گردید که گروه PCO دارای تعداد زیادی فولیکول از نوع اولیه و ثانویه است و اکثر فولیکول‌ها در مرحله پیش آنترال متوقف و تعداد کمی از آن‌ها تخمک‌گذاری شده و در نتیجه جسم زرد کمی داشتند (شکل ۳ ج). این در حالی بود که فولیکول‌های تخمدانی موش‌های گروه کنترل و شم تحریک شده کاملاً طبیعی و در مراحل مختلف رشد قرار داشتند. این تخمدان‌ها فاقد هرگونه کیست بوده و تعداد زیادی فولیکول آنترال و هم‌چنین جسم زرد مشاهده شد



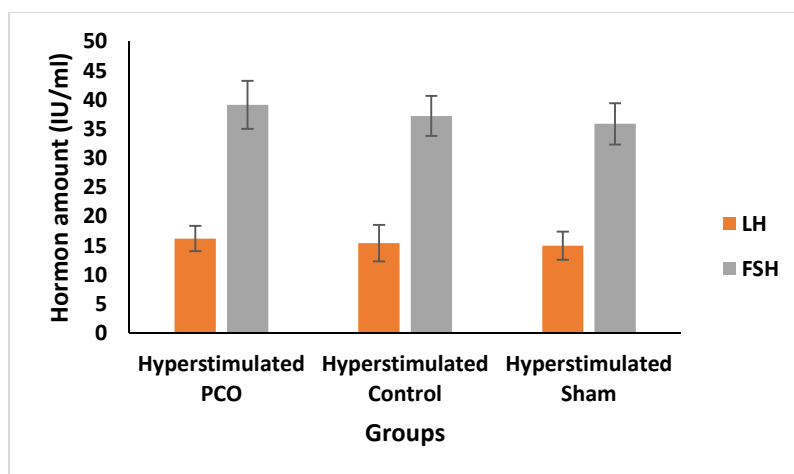
نمودار ۲- میزان هورمون‌های LH و FSH در سرم خون موش‌ها در گروه‌های مختلف. اعداد به صورت میانگین \pm انحراف معیار (SD) می‌باشد. علامت * و ** به ترتیب تفاوت معنی‌دار هورمون‌های LH و FSH در گروه PCO با گروه‌های شم و کنترل را نشان می‌دهد.



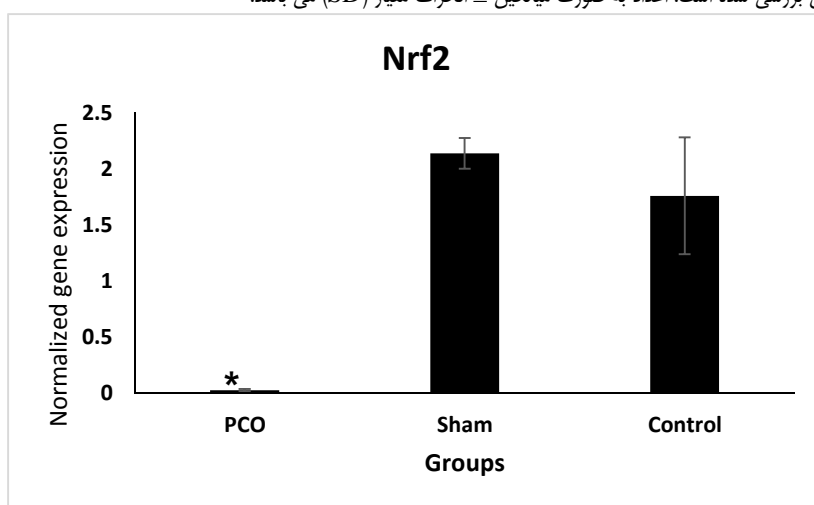
شکل ۳- (الف)، تخمدان موش گروه کنترل تحریک شده (ب)، تخمدان موش گروه شم تحریک شده (ج)، تخمدان موش گروه PCO تحریک شده. رنگ آمیزی H&E (درشتنمایی $\times 200$). فلش قرمز: فولیکول بالغ، فلش زرد: فولیکول ثانویه و فلش سبز: فولیکول اولیه را نشان می‌دهند.

جمع‌آوری شده در گروه‌های تحریک نشده به نسبت گروه‌های تحریک شده در نمودار بررسی بیان ژن‌ها تنها گروه‌های تحریک شده نشان داده شده است و نتایج بر اساس ۵۰ عدد تخمک جمع‌آوری شده از هر گروه تحریک شده گزارش شده است. نتایج این بررسی نشان داد که میزان بیان ژن NRF2 در گروه PCO تحریک شده با گروه‌های کنترل تحریک شده و شم تحریک شده تفاوت معنی‌داری دارد به طوری که میزان بیان ژن NRF2 در موش‌های گروه PCO تحریک شده، میزان 0.01 ± 0.2687433 بود که نسبت به گروه کنترل تحریک شده ($1/75950.823 \pm 0.52$) و گروه شم تحریک شده ($2/13747686 \pm 0.14$)

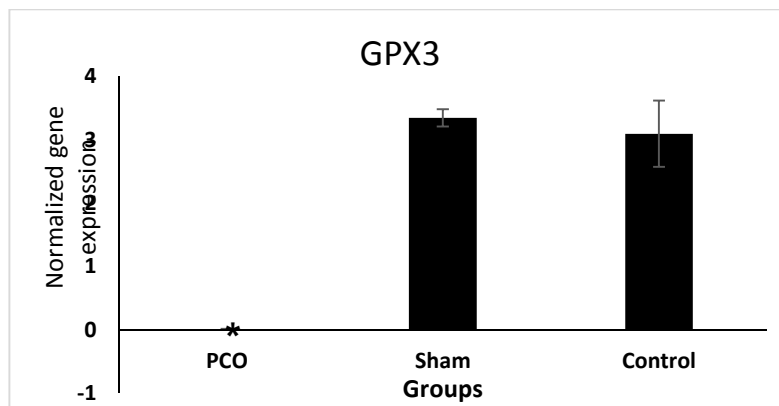
(شکل ۳. الف و ب). پس از تحریک تخمک‌گذاری، میزان هورمون LH و FSH در سرم خون موش‌ها مورد ارزیابی قرار گرفت. نتایج نشان داد که میزان هورمون LH در گروه PCO تحریک شده نسبت به گروه کنترل و شم تحریک شده تفاوت معنی‌داری ندارد. از سویی دیگر در بررسی میزان هورمون FSH مشخص گردید که این هورمون نیز در گروه PCO تفاوت معنی‌داری با سایر گروه‌های تحریک تخمک‌گذاری شده ندارد (نمودار ۳). بیان ژن‌های NRF2 و GPX3 که درگیر در فرآیند تکوین هسته تخمک می‌باشند مورد بررسی قرار گرفت و به دلیل تعداد کم تخمک‌های



نمودار ۳- میزان هورمون های LH و FSH در سرم خون موش ها پس از گذشت ۱۴ ساعت از تحریک تخمک گذاری در گروه های تحریک تخمک گذاری شده. در هر گروه ۱۰ موش بررسی شده است. اعداد به صورت میانگین \pm انحراف معیار (SD) می باشد.



نمودار ۴- میزان بیان ژن Nrf2 درگیر در بلوغ هسته ای تخمک در گروه های مختلف مورد آزمون تحریک تخمک گذاری شده در تخمک های بالغ متافاز دو جمع آوری شده پس از ۱۴ ساعت از آزاد سازی تخمک در لوله فالوپ. نتایج حاصل از ۳ بار تکرار و هربار تعداد ۵۰ عدد تخمک می باشد. اعداد به صورت میانگین \pm خطای معیار (SD) می باشد. * تفاوت معنی دار در حد کمتر از ۰/۰۵ در گروه PCO تحریک شده نسبت به گروه شم و کنترل تحریک شده را نشان می دهد.



نمودار ۵- میزان بیان ژن GPX3 در گریز در بلوغ هسته ای تخمک در گروه های تحریک شده. اعداد به صورت میانگین \pm خطای معیار (SD) می باشد. * تفاوت معنی دار در حد کمتر از ۰/۰۵ در گروه PCO تحریک شده نسبت به گروه شم و کنترل تحریک شده را نشان می دهد.

حاوی کیست های متعدد با قطر کمتر از ۱ سانتی متر و فولیکول های آترتیک کوچک بود. تخمدان در بیماران مبتلا به PCOS ثابت ترین منبع تولید آندروژن است. اختلال در تنظیم CYP17 (آنزیم سازنده آندروژن در غدد فوق کلیه و تخمدان ها)، یکی از مکانیسم های پاتوژنتیک اصلی در هیپرآندروژنیسم PCOS می باشد. استرومای تخمدان و سلول های تکا و گرانولوزا، در ایجاد هیپرآندروژنیسم تخمدانی دخالت دارند که توسط هورمون LH تحریک می شوند. سونوگرافی ممکن است روش مفیدی برای تشخیص زودرس و پیگیری PCOS باشد. مهم ترین یافته در سونوگرافی، افزایش دوطرفه تعداد میکرو-کیست هایی با اندازه ۰/۵ تا ۰/۸ سانتی متر است به طوری که در هر تخمدان بیش از ۵ عدد از این کیست ها یافت می شود. با افزایش تعداد میکروکیست ها و بزرگ شدن حجم تخمدان، اختلالات بالینی و اندوکرین آشکارتر می گردند و بیماری شدیدتر می شود (۱۲ و ۱۳). از محدودیت های ایجاد مدل به دنبال مصرف استرادیول کاهش وزن و بی اشتهائی و در نهایت مرگ حیوان بود که این مشکل با اندازه گیری دقیق وزن حیوان و سپس میزان مناسب دوز مصرفی برطرف شد.

در مطالعه حاضر میزان هورمون های LH و FSH مورد ارزیابی قرار گرفت و نتایج نشان داد که میزان این هورمون ها در گروه PCOS نسبت به

کاهش معنی داری نشان می داد (p ۰/۰۵) (نمودار ۴). میزان بیان ژن GPX3 در موش های گروه PCO تحریک شده 0.0879839 ± 0.01 بود که نسبت به گروه کنترل تحریک شده (3.09213376 ± 0.52) و گروه شم تحریک شده (3.34170719 ± 0.14) کاهش معنی داری نشان داد (p ۰/۰۵) (نمودار ۵).

بحث و نتیجه گیری

PCOS شایع ترین علت عدم تخمک گذاری (Anovulation) و کاهش تخمک گذاری (Oligo Ovulation) است که با هیپرآندروژنیسم، آمنوره، تخمدان های پلی کیستیک و چاقی همراه می باشد. این سندرم برای اولین بار توسط دو محقق به نام های Stein و Leventhal در سال ۱۹۳۵ توضیح داده شد و به مدت چند دهه تحت عنوان سندرم Stein-Leventhal شناخته می شد (۸ و ۹). در گذشته، تشخیص بالینی بر مبنای تریاد یا علائم سه گانه هیرسوتیسم، آمنوره و چاقی استوار بود. بعدها مشخص شد که PCOS نمای بالینی ناهمگونی دارد و دارای اتیولوژی چند علتی است (۱۰ و ۱۱). در مطالعه حاضر استفاده از تزریق تک دوز استرادیول والوریت منجر به ایجاد تخمدان های کیستیک شد. بر اساس نتایج به دست آمده، اندازه تخمدان ها در گروه PCOS از نظر ماکروسکوپی ۲-۵ برابر حد طبیعی بود و قشر آن سفید و ضخیم بود و از نظر میکروسکوپی

نابارور با علت PCOS انجام شد نشان داد که میزان LH و میزان سقط خودبخودی اولیه به طور معنی داری در گروه PCOS بیشتر از گروه کنترل می باشد. در این گروه از بیماران نابارور، داروی کلومیفن سترات به عنوان یکی از داروهای رایج در درمان بیماران مبتلا به PCOS مورد استفاده قرار می گرفت (۲۰). آنالیز پروموتور ژن های مربوط به گیرنده آندروژنی و دیگر فعال کننده های گیرنده های هسته ای با کمک Microarray نشان داد که بیان این ژن ها در این بیماران با گروه نرمال تفاوت وجود دارد. در این خصوص مشخص شده که بیان اینتگرین های اندومتری افراد PCOS نیز با افراد نرمال متفاوت است. لذا، با توجه به سایر مطالعات و نتایج حاصل از این مطالعه، مشخص می شود که تغییرات هورمونی ناشی از سندرم تخمدان کیستی می تواند در بیان ژن ها و پروتئین های درگیر در اتصالات جنین و اندومتری تأثیر گذار باشد و بیان غیرطبیعی آن ها می تواند به صورت مستقیم در باروری تأثیر گذار (۱۹ و ۲۰).

فهم مکانیسم بیان ژن ها در این بیماری تا حدودی می تواند در تصمیم گیری برای بیماران مراجعه کننده به مراکز ناباروری کمک کننده باشد. در این مطالعه بیان ژن های مربوط به بلوغ هسته تخمک مانند GPX3 و NRF2 در گروه های سالم تحریک شده، شم تحریک شده و PCOS تحریک شده مورد ارزیابی قرار گرفت. میزان بیان این دو ژن در گروه PCOS تحریک شده کاهش معنی داری نسبت به گروه های کنترل تحریک شده و شم تحریک شده داشت. برخی از محققین عنوان کردند که بررسی بیان ژن های بلوغ تخمک و کومولوس می تواند ابزاری جهت پیش بینی بلوغ تخمک و تکوین جنین باشد (۲۱ و ۲۲). در مطالعه ای که بر روی ۵۹ ژن که در فازهای مختلف بلوغ تخمک نظیر MI و MII دخیل بودند انجام شد مشخص گردید که بیان این ژن ها در بیماران PCO با بلوغ تخمک در ارتباط است. علاوه بر این ژن های TNIK, LHCGR, and SOCS3 ممکن است به عنوان بیومارکر در پیش بینی بلوغ تخمک، لقاح، تکوین جنین مد نظر قرار

سایر گروه ها افزایش معنی دار داشت که این یافته مطابق با سایر تحقیقات قبلی بود (۱۶-۱۴). علاوه بر عدم تخمک گذاری که در این بیماران منجر به ناباروری می گردد، مشخص شده که این بیماران با درصد بالایی از سقط خود به خودی مواجه هستند. در مطالعات اشاره شده که بخشی از این علت می تواند ناشی از اختلال در هورمون LH باشد (۱۴ و ۱۶). القاء PCOS و ثابت شدن سیکل استروس با تجویز استروژن ها در موش های ماده جوان امکان پذیر است؛ بنابراین جهت نزدیک کردن شرایط پژوهش به شرایط بالینی، بیماری PCOS در موش های بالغ با استفاده از استرادیول والریت القاء گردید (۱۷ و ۱۸). علائم PCOS در موش هایی که ۴۰ میلی گرم بر کیلوگرم استرادیول والریت دریافت کردند، پس از گذشت ۸ هفته کامل گردید. مراحل آغازین PCOS ۸ هفته پس از تزریق استرادیول والریت با افزایش LH و FSH سرم خون مشخص گردید (۱۶-۱۴). در ایجاد PCOS آزمایشگاهی به علت تأثیر داروی استرادیول والریت بر مسیر هیپوفیزی-هیپوتالاموسی، ترشح هورمون های LH و FSH مختل شده و تخمدان ها به طور غیر مستقیم تحت تأثیر قرار می گیرند و در آن ها کیست ایجاد می گردد. مطابق با مطالعات انجام شده، تغییر سطح این هورمون ها به حدی می رسد که تخمدان کاملاً به حالت پلی کیستیک در می آید (۱۶-۱۴). لذا، پس از ۸ هفته از تزریق برای اندازه گیری هورمون ها اقدام شد. نتایج حاصل از مطالعه حاضر در مورد هورمون های LH و FSH هشت هفته پس از تزریق استرادیول والریت نشان می دهد که سطح این هورمون ها در گروه PCOS نسبت به گروه های کنترل و شم افزایش یافته بود.

طبق مطالعه Luza و همکارانش در سال ۱۹۹۵ و Brawer در سال ۱۹۷۸ در اثر تزریق استرادیول والریت، مسیر هیپوتالاموسی-هیپوفیزی دچار اختلال می گردد. این اختلال موجب تغییر شکل الگوی ترشحی هیپوتالاموس و سپس هیپوفیز می شوند و در نتیجه می تواند بر میزان هورمون های LH و FSH تأثیر گذار باشد (۱۹-۱۷). مطالعه ای که در سال ۲۰۰۹ بر روی نتایج IVF در بیماران

GPX3 و NRF2 در گروه PCOS تحریک شده نسبت به گروه‌های کنترل و شم تحریک شده بیان کمتری داشت و این نشان دهنده تفاوت بلوغ هسته تخمک گروه PCOS تحریک شده با دیگر گروه‌هاست و به نظر می‌رسد که زمان تحریک تخمک‌گذاری در این بیماران باید متفاوت با دیگر بیماران نابارور باشد.

منابع

1. Baravalle C, Salvetti NR, Mira GA, Pezzone N, Ortega HH. Microscopic characterization of follicular structures in letrozole-induced polycystic ovarian syndrome in the rat. *Arch Med Res*; 2006.37(7):830-9.
2. Chang RJ. The reproductive phenotype in polycystic ovary syndrome. *Nat Clin Pract Endocrinol Metab*; 2007.3(10):688-95.
3. Ehrmann DA. Polycystic Ovary Syndrome. *N Engl J Med*; 2005.352(12):1223-6.
4. Gordon JD, Mesiano S, Zaloudek CJ, Jaffe RB. Vascular endothelial growth factor localization in human ovary and fallopian tubes: possible role in reproductive function and ovarian cyst formation. *J Clin Endocrinol Metab*; 1996.81(1):353-9.
5. Marx TL, Mehta AE. Polycystic ovary syndrome: pathogenesis and treatment over the short and long term. *Cleveland Clinic J Med*; 2003.70:31-45.
6. Kirsty A, Walters, Charles M, Allan J, David J, Handelsman. Rodent models for human polycystic ovary syndrome. *Biol Reprod*; 2012.86(5):149, 1-12.
7. Manneras L, Cajander S, Holmang A, Seleskovic Z, Lystig T, Lonn M, et al. A new rat model exhibiting both ovarian and metabolic characteristics of polycystic ovary syndrome. *Endocrinol*; 2007.148:3781-3791.
8. Mahesh VB, Greenblatt RB. Isolation of dehydroepiandrosterone and 17alpha-hydroxy-delta5-pregnenolone from the polycystic ovaries of the Stein-Leventhal syndrome. *J Clin Endocrinol Metab*; 1962. 22:441-448.
9. Pinilla L, Trimino E, Garnelo P, Bellido C, Aguilar R, Gaytan F, Aguilar E. Changes in pituitary secretion during the early postnatal period and anovulatory syndrome induced by neonatal oestrogen or androgen in rats. *J Reprod Fertil*; 1993.97:13-20.
10. Bhattacharya SM, Jha A. Prevalence and risk of metabolic syndrome in adolescent Indian girls with polycystic ovary syndrome using the 2009 'joint interim criteria'. *J Obstet Gynaecol Res*; 2011.37:1303-1307.

گیرند. در مطالعه ای دیگر ژن‌های [Runt-related transcription factor 2 (RUNX2), Phosphoserine aminotransferase 1 (PSAT1), ADAM metalloproteinase with thrombospondin type 1 motif 9 (ADAMTS9), chemokine (C-X-C motif) ligand 1,2,3 (CXCL1, CXCL2, CXCL3), glutathione, and integrin 5 (ITGB5)] pentraxin 3 (PTX3) و peroxidase 3 (GPX3) در بیماران PCOS مورد بررسی قرار گرفت که همگی در بلوغ هسته تخمک و نهایتاً کیفیت جنین تأثیر گذار بودند. مطابق با نتایج مطالعه Huang و همکارانش در سال ۲۰۱۳، بلوغ تخمک در بیماران PCO با فرد سالم متفاوت است. به این ترتیب مشخص است که بهبود بلوغ تخمک منجر به افزایش میزان حاملگی و کاهش خطر چند قلو زائی می‌شود (۲۱). بیان ژن GPX3 نشان دهنده تکوین جنین می‌باشد. این ژن با هیپوکسی تنظیم می‌شود. هیپوکسی قادر به القاء و ایجاد ROS می‌شود و در نهایت منجر به پراکسیداسیون لیپیدها، غیر فعال شدن فعالیت آنزیمی و مرگ سلولی و در نهایت باعث آپوپتوز می‌گردد. این فرآیند در سلول‌های کومولوس و اووسیت رخ می‌دهد. به هر حال ایجاد ROS به دنبال شرایط هیپوکسی اثرات منفی بر تکوین جنین و نتیجتاً میزان حاملگی ایجاد می‌کند. به این ترتیب کاهش بیان این ژن نشان از شرایط هیپوکسی داشته و یک علامت منفی در تکوین جنین در بیماران PCOS می‌باشد (۲۱ و ۲۲). NRF2 ژنی است که در پاسخهای استرس اکسیداتیو بر تکامل جنین نقش دارد و با فعال کردن ژنهای دخیل در پاسخ به استرس‌های محیطی اقدام می‌کند (۲۵ و ۲۶) به این ترتیب با توجه به یافته‌های به دست آمده از این تحقیق و تحقیقات دیگر به نظر می‌رسد که تحریک تخمک‌گذاری در یک روش معمول در افراد نابارور بدون دلایل تخمدانی نتیجه‌ای متفاوت را از نظر بلوغ تخمک با ناباروران PCOS نشان می‌دهد.

بر اساس نتایج به دست آمده از این تحقیق، بیان ژن‌های در گیر در بلوغ هسته تخمک مانند

predictors of embryo developmental competence in PCOS patients. *Reprod Biol Endocrinol*; 2013.11:1-10.

23. Lykkesfeldt J, Svendsen O. Oxidants and antioxidants in disease: oxidative stress in farm animals. *Vet.J*; 2007.173:205-511.

24. Xue M, Momiji H, Rabhani N, Barker G, Bretschneider T, Shmygol A, et al. Frequency modulated Translocational oscillations of Nrf2 mediate the antioxidant response element cytoprotective transcriptional response. *Antioxid Redox Signal*; 2015 Sep 1.23(7):613-29.

25. Kokosar M, Benrick A, Perfilyev A, Fornes R, Nilsson E, Manuel , Carl Johan Behre M, et al. Epigenetic and transcriptional alterations in human adipose tissue of polycystic ovary syndrome. *Sci Rep*; 2016. 6:25321.

26. Yagishita Y, Fukutomi T, Sugawara A, Kawamura H, Takahashi T, Pi J, et al. Nrf2 protects pancreatic β -cells from oxidative and nitrosative stress in diabetic model mice. *Diabetes*; 2014 Feb.63(2):605-18.

11. McCarthy GF, Brawer JR. Induction of Stein-Leventhal-like polycystic ovaries (PCO) in the rat: a new model for cystic ovarian disease. *Anat Rec*; 1990.228:137-144.

12. Sadler C, Smith H, Hammond J, Bayly R, Borland S, Panay N, et al. Lifestyle factors, hormonal contraception, and premenstrual symptoms: the United Kingdom Southampton Women's Survey. *Southampton Women's Survey Study Group. J Womens Health (Larchmt)*; 2010 Mar.19(3):391-6.

13. Leon S, Fritz MA. *Clinical gynecologic endocrinology and infertility*. 7th ed. Lippincott: newyork; 2005. PP: 233-238, 1013-1067, 1135-1173.

14. Skrtic A, Sokolic L, Borovecki A, Rosa J, Fenzl V. Immunohistochemical localization of CD31, NOTCH1 and JAGGED1 proteins in experimentally induced polycystic ovaries of immature rats. *Acta Histochem*; 2011.113(3):262-9.

15. Quintana R, Kopcow L, Marconi G, Young E, Yovanovich C, Paz DA. Inhibition of cyclooxygenase-2 (COX-2) by meloxicam decreases the incidence of ovarian hyperstimulation syndrome in a rat model. *Fertil Steril*; 2008.90(4 Suppl):1511-6.

16. Kafali H, Iriadam M, Ozardali I, Demir N. Letrozole-induced polycystic ovaries in the rat: a new model for cystic ovarian disease. *Arch Med Res*; 2004.35:103-08.

17. Abbott DH, Barnett DK, Bruns CM, Dumesic DA. Androgen excess fetal programming of female reproduction: a developmental aetiology for polycystic ovary syndrome? *Hum Reprod Update*; 2005.11:357-74.

18. Brawer JR, Naftolin F, Martin J, Sonnenschein C. Effects of a single injection of estradiol valerate on the hypothalamic arcuate nucleus and on reproductive function in the female rat. *Endocrinol*; 1978.103(2):501-12.

19. Brawer JR, Munoz M, Farookhi R. Development of the polycystic ovarian condition (PCO) in the estradiol valerate-treated rat. *Biol Reprod*; 1986. 35(3):647-55.

20. Luza SM, Lizama L, Burgos RA, Lara HE. Hypothalamic changes in norepinephrine release in rats with estradiol valerate-Induced Polycystic Ovaries. *Biol Reprod*; 1995.52(2):398-404.

21. Wang QL, Song J, Chen SL, Luo C, Chen X, Li M, Ni YP. [Analysis of the clinical outcomes of IVF-ET treatment in infertile patients with polycystic ovary syndrome or polycystic ovaries]. *Nan Fang Yi Ke Da Xue Xue Bao*; 2009 May.29(5):962-5. (Chinese).

22. Huang X, Hao C, Shen X, Zhang Y, Liu X. RUNX2, GPX3 and PTX3 gene expression profiling in cumulus cells are reflective oocyte/embryo competence and potentially reliable

Study of *GPX3* and *NRF2* gene expression in oocytes of hyperstimulated polycystic ovary mouse model

***Fereshteh Mehraein**, Professor, Department of Anatomy, Minimally Invasive Surgery Research Center, Iran University of Medical Sciences, Tehran, Iran (*Corresponding author). femehra@yahoo.com

Parastoo Zarin, MSc Student, Department of Anatomy, Faculty of Medicine, Iran University of Medical Sciences, Tehran, Iran.

Zohreh Mazaheri Tirani, Assistant Professor, Department of Anatomy, Faculty of Medicine, Tarbiat Modares, Tehran, Iran.

Abstract

Background: One of the common ovary malfunction is polycystic ovary syndrome (PCO). In this study, *GPX3* and *NRF2* gene expression which are responsible for oocyte maturation, were studied.

Methods: Adult female mice were divided into groups of control, sham, PCO, hyperstimulated control, hyperstimulated sham and hyperstimulated PCO. During two weeks, the weight of all mice and the level of LH and FSH hormones were evaluated. In hyperstimulated groups, after 14 hours of hyperstimulation, the oocytes were collected from fallopian tube and the expression of *GPX3* and *NRF2* genes were evaluated by real time PCR. Ovary tissues from all groups were H&E stained and evaluated by morphometric methods. The results were analyzed by SPSS software, ANOVA and tukey tests.

Results: Morphometric studies showed many cysts in cortex and medulla of the ovary in PCO group. In PCO group the level of LH and FSH hormones were higher than control and sham groups significantly ($p < 0.05$), but in hyperstimulated groups, they were not significant. The *GPX3* and *NRF2* gene expression in hyperstimulated PCO group were significantly lower than hyperstimulated control and sham groups ($p < 0.05$).

Conclusion: The results of this study shows that the time of oocyte maturation in hyperstimulated PCO group is different when compared to the other hyperstimulated groups.

Keywords: Polycystic ovary syndrome, Oocyte maturation, Gene expression