

## آگلوتینین سرد پلاکتی، پدیده‌ای نادر و در عین حال مهم در آزمایشگاه: گزارش یک مورد ترومبوسیتوپنی کاذب در یک بیمار مبتلا به سرطان کولون

زهرا عامری: کارشناسی ارشد خون شناسی آزمایشگاهی و بانک خون، گروه هماتولوژی و علوم آزمایشگاهی، دانشکده پیراپزشکی، دانشگاه علوم پزشکی کرمان، کرمان، ایران. [amerizahra8@gmail.com](mailto:amerizahra8@gmail.com)

فرزانه آرمین: کارشناسی ارشد خون شناسی آزمایشگاهی و بانک خون، گروه هماتولوژی و علوم آزمایشگاهی، دانشکده پیراپزشکی، دانشگاه علوم پزشکی کرمان، کرمان، ایران. [armin.f624@yahoo.com](mailto:armin.f624@yahoo.com)

\*علیرضا فارسی نژاد: استادیار، دکترای تخصصی خون شناسی آزمایشگاهی و بانک خون، گروه هماتولوژی و علوم آزمایشگاهی، دانشکده پیراپزشکی، دانشگاه علوم پزشکی کرمان، کرمان، ایران (\*نویسنده مسئول). [farsinezhad239@yahoo.com](mailto:farsinezhad239@yahoo.com)

تاریخ پذیرش: ۹۵/۱۱/۳۰

تاریخ دریافت: ۹۵/۹/۲

### چکیده

**زمینه و هدف:** حضور آگلوتینین‌های سرد پلاکتی، پدیده‌ای نادر است که باعث ترومبوسیتوپنی کاذب غیر وابسته به EDTA در دمای آزمایشگاه می‌گردد. در صورتی که اسمیر خون محیطی بررسی نشود این پدیده می‌تواند باعث تشخیص نادرست ترومبوسیتوپنی گردد. در این بررسی، شمارش پلاکت مرد ۷۷ ساله‌ی مبتلا به سرطان کولون را در آزمایشگاه از نظر وجود آگلوتینین‌های سرد بررسی شد.

**معرفی بیمار:** نمونه‌ی خون بیمار بر روی ضد انعقاد EDTA و سیترات جمع‌آوری و تعداد پلاکت در زمان‌ها و دماهای مختلف با دستگاه سل کانتر شمارش شد. همزمان با شمارش پلاکت توسط دستگاه، اسمیر خون محیطی، بررسی گردید. هیچ نوع علائم خونریزی در بیمار مشاهده نشد. شمارش پلاکت‌ها هنگام نمونه‌گیری ۱۶۴۰۰۰ در هر میکرولیتر، ولی پس از ۵ دقیقه نگهداری در دمای آزمایشگاه به شدت کاهش یافت. در انتهای اسمیر خون محیطی تعداد زیادی تجمعات پلاکتی (Platelet clump) مشاهده گردید.

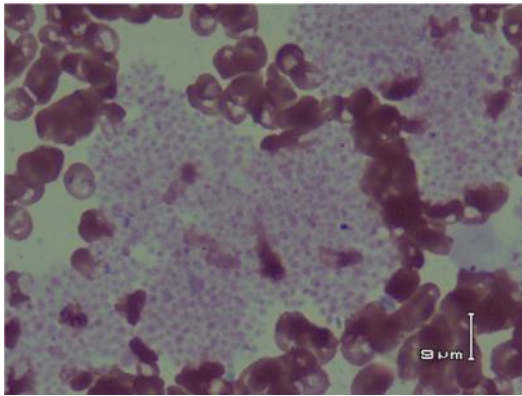
**نتیجه‌گیری:** آگلوتیناسیون سرد پلاکتی پدیده‌ای نادر است که با القای ترومبوسیتوپنی کاذب، می‌تواند خطای آزمایشگاهی را به دنبال داشته باشد. این وضعیت در ترومبوسیتوپنی‌های شدید بدون علائم بالینی باید در نظر گرفته شود. از آنجایی که آنتی‌بادی‌های سرد عملکرد پلاکتی را تحت تأثیر قرار نمی‌دهند، این افراد هیچگونه علائم بالینی را نشان نمی‌دهند، اما این وضعیت در شرایطی همچون جراحی‌هایی که در شرایط هیپوترمی انجام می‌شوند، باید مورد توجه قرار گیرد.

**کلیدواژه‌ها:** تجمع پلاکتی، ترومبوسیتوپنی کاذب، آگلوتینین سرد، آگلوتیناسیون برون تنی

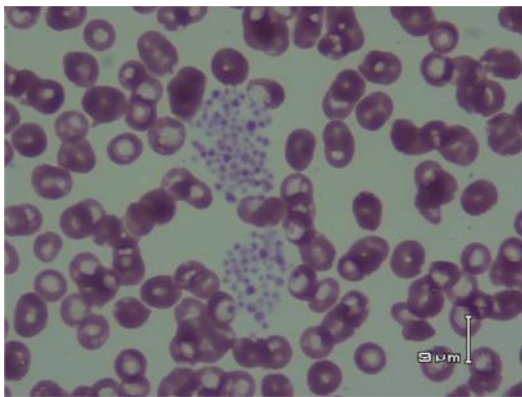
### مقدمه

کنار سل کانتر از بیمار نمونه گرفته و بلافاصله برای به دستگاه داده شود (۲). در این موارد تغییرات دمایی بسیار حائز اهمیت است زیرا آگلوتینین‌های سرد در دمای در آزمایشگاه (۲۴-۲۰ درجه سانتی‌گراد) فعال بوده و با غشای پلاکت‌ها واکنش می‌دهند، به همین دلیل ممکن است فرد حتی در شرایط هیپوترمی غیرشایع مثل جراحی قلب باز نیز دچار این عارضه بشود (۱). پدیده آگلوتینین سرد باعث خطا در تشخیص و در نتیجه اقدامات درمانی غیرضروری می‌شود (۳). عدم تشخیص غلط ترومبوسیتوپنی کاذب (سودوترومبوسیتوپنی) باعث صرف وقت و هزینه گزاف برای بیمار و کادرمانی وی از نظر انجام

ترومبوسیتوپنی کاذب غیر وابسته به EDTA نسبت به ترومبوسیتوپنی کاذب وابسته به EDTA نادرتر می‌باشد. آگلوتینین‌های سرد باعث تجمع پلاکت‌ها در نمونه‌های حاوی ضد انعقاد EDTA یا سدیم سیترات می‌شوند (۱). این اتو آنتی‌بادی‌های طبیعی در دمای کمتر از ۳۷ درجه سانتی‌گراد فعالیت داشته و باعث تجمع پلاکت‌ها می‌گردند (۲). ضد انعقادهای کلات کننده‌ی کلسیم، تجمع پلاکتی را بیشتر القا می‌کنند چون باعث تغییر غشا و نمایان شدن آنتی‌ژن‌های پنهان سطح پلاکت‌ها و دستیابی آنتی‌بادی‌ها به آن‌ها می‌شوند (۱). برای تعیین شمارش صحیح پلاکتی باید در



شکل ۱- تجمعات پلاکتی در انتهای اسمیر خون محیطی



شکل ۲- تجمعات پلاکتی در اسمیر خون محیطی

سایر پارامترهای خونی در محدوده‌ی نرمال قرار دارد.

برای تأیید وجود آنتی‌بادی‌های سرد، پس از تهیه‌ی نمونه سرمی بیمار در دمای ۳۷ درجه سانتی‌گراد، ۱۰۰ میکرولیتر از سرم بیمار با ۱۰۰ میکرولیتر سوسپانسیون پلاکتی نرمال  $O^+$  (غلظت  $1 \times 10^6/\mu L$ ) به مدت ۳۰ دقیقه در دمای ۴ درجه

جدول ۱- شمارش پلاکت در زمان‌های مختلف

سیترات	تعداد $10^3/\mu L$ *	زمان آنالیز پلاکت با سل کانتر (بر حسب دقیقه بعد از خونگیری)
	پلاکت EDTA	
۱۶۵	۱۴۹	۰
۱۴۴	۳۲	۵
۱۱۰	۲۰	۱۰
۷۸	۱۱	۱۵
۴۸	۲۹	۲۰
۲۵	۵	۲۵
۲۲	۱۳	۳۰
۱۸	۱۴	۹۰
۱۷	۱۲	بعد از گرم کردن در $37^{\circ}C$

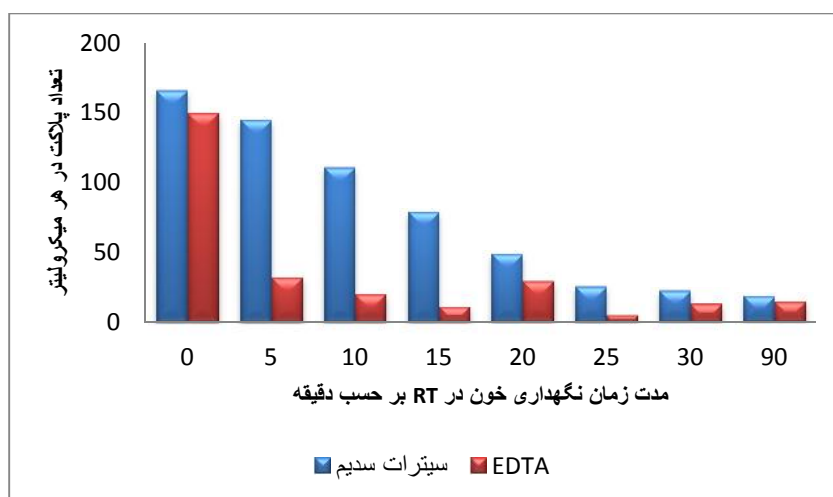
آزمایش‌های تأییدی متعدد و همچنین سردردگمی در تشخیص بیمار می‌گردد. این موضوع اهمیت بررسی اسمیر خون محیطی را بیش از پیش روشن ساخته و نشان‌دهنده نیاز ما به استفاده از روش‌های مرسوم در کنار استفاده از دستگاه‌های شمارشگر پیشرفته و اتوماتیک است (۴ و ۵). در این گزارش، موردی از آگلوتیناسیون سرد پلاکتی در بیمار مبتلا به سرطان روده بزرگ معرفی گشته که به دلیل عدم تشخیص حالت مذکور حدود ۶ ماه زمان عمل جراحی وی به تعویق افتاده بود.

### معرفی بیمار

بیمار مرد ۷۷ ساله مبتلا به سرطان کولون می‌باشد که در اواخر سال ۱۳۹۴ به دنبال مراجعه به پزشک، تحت کولونسکوپی و بیوپسی تشخیصی قرار گرفته است و تشخیص آدنوکارسینوما داده شد. بعد از تشخیص آدنوکارسینوما، ۲۵ جلسه رادیوتراپی و ۲ مرحله کموتراپی انجام شد.

در مرحله بعد بیمار جهت برداشتن توده سرطانی کاندید جراحی روده شده و برای انجام بررسی‌های آزمایشگاهی قبل از جراحی، به آزمایشگاه مراجعه نموده است.

به دنبال تشخیص ترومبوسیتوپنی، ۱۰ واحد پلاکت به بیمار تزریق و علیرغم آن، افزایشی در شمارش تعداد پلاکت‌ها مشاهده نشد. پس از ارجاع بیمار به آزمایشگاه خون‌شناسی تخصصی دانشکده پزشکی افضلی پور کرمان، ۵ میلی‌لیتر نمونه خون با ضد انعقاد سیترات سدیم ۳/۸٪ به نسبت ۱ به ۹ و همچنین با ضد انعقاد EDTA گرفته شد و سریعاً به دستگاه سل کانتر جهت آنالیز داده شد. تعداد پلاکت‌ها چندین مرتبه با فاصله‌ی ۵ دقیقه شمارش شد (جدول ۱ و نمودار ۱). هم‌زمان با شمارش اتوماتیک با دستگاه سل کانتر، اسمیر خون محیطی بیمار مورد بررسی قرار گرفت. نتایج حاصله نشان داد که تعداد پلاکت‌ها در هر دو نمونه سیتراته و EDTA با گذشت زمان کاهش می‌یابد. با این وجود مشاهده شد که سرعت ایجاد تجمع در نمونه سیتراته به طور قابل‌ملاحظه‌ای کندتر از نمونه حاوی ضد انعقاد EDTA است. این بررسی همچنین نشان داد که



نمودار ۱- شمارش پلاکت در زمان‌های مختلف

تشخیص نزدیک نمود، وجود تجمعات پلاکتی در اسمیر خون محیطی بیمار بود. در ادامه بررسی‌های سرمی انجام شده وجود آنتی‌بادی را نشان داد. در این بررسی، متوجه شدیم که ضد انعقاد سیتراست سدیم با روند کندتری باعث تجمع پلاکت‌ها و در نتیجه ترومبوسیتوپنی می‌شود. از این یافته می‌توان چنین نتیجه گرفت که در چنین مواردی با استفاده از خون سیتراست، فرصت کافی برای شمارش تعداد پلاکت‌ها و در نتیجه دستیابی به عدد واقعی پلاکت‌ها وجود دارد. این مسئله تاکنون در گزارش‌های مربوط به موارد مشابه درج نگردیده است. در مجموع، اهمیت بالینی شناخت آگلوتینین‌های سرد پلاکتی، تشخیص ترومبوسیتوپنی کاذب و به دنبال آن اجتناب از درمان‌های غیرضروری می‌باشد. این مطالعه همچون دیگر مطالعات مشابه، اهمیت بررسی اسمیر خون محیطی را در کنار دستگاه‌های شمارشگر الکترونیکی نشان می‌دهد.

### منابع

1. Bizzaro N. Platelet cold agglutinins and cardiac surgery hypothermia. *AJH*; 1999.60(1):80-80.
2. Schimmer A, Mody M, Sager M, Garvey M B, Hogarth M, Freedman J. Platelet cold agglutinins: a flow cytometric analysis. *Transfusion science*; 1998.19(3):217-24.
3. Kumar T B, Bhardwaj N. Platelet cold agglutinins and thrombocytopenia: A diagnostic dilemma in the intensive care unit. *JOACP*;

سانتی‌گراذ مجاور گردید و سپس اسمیر تهیه شد. در اسمیر خون محیطی تجمعات پلاکتی (Platelet clumps) بسیاری مشاهده گردید (اشکال ۱ و ۲). بررسی‌های سرمی بیمار وجود آنتی‌بادی را نشان داد.

### بحث و نتیجه‌گیری

آگلوتیناسیون سرد پلاکتی پدیده‌ی نادری است که در آزمایشگاه (In vitro) رخ می‌دهد و به دنبال آن، شمارش پایین و غیرمعمول پلاکتی با شمارشگرهای الکترونیکی به دست می‌آید. عاملی که باعث این پدیده می‌شود آنتی‌بادی است که در دمای پایین به پلاکت متصل و باعث تجمع پلاکت‌ها می‌گردد (۶ و ۷). برای رفع این پدیده باید شمارش پلاکت‌ها در دمای ۳۷ درجه سانتی‌گراذ انجام شود.

مطالعات اندکی به آگلوتیناسیون سرد پلاکتی پرداخته‌اند. در مطالعه Takashi به هتروژن بودن کلاس ایمونوگلوبولین اشاره شده است (۶). Schimmer گزارش کرد که کلاس آنتی‌بادی عامل آگلوتیناسیون سرد در فرد مورد مطالعه از نوع IgM می‌باشد و به کمپلکس GPIIb/IIIa در سطح پلاکت متصل می‌شود (۲). در مطالعه‌ی حاضر، در فرد مورد مطالعه، هیچ علامت بالینی ناشی از ترومبوسیتوپنی شامل پتشی، پورپورا و یا خونریزی از بینی مشاهده نشد. تنها مستندی که ما را به

2014.30(1): 89.

4. Chakrabarti I. Platelet satellitism: a rare, interesting, in vitro phenomenon. *Indian J Hematol Blood Transfus*; 2014.30(3):213-14.

5. Hayashi S, Nishiyama M, Jouzaki K, Tomiyama Y, Kurata Y. A case of pseudothrombocytopenia due to platelet cold agglutinins. *Rinsho Byori Jpn J Clin Pathol*; 2005.53(8): 703-7.

6. Isobe T, Fujita T, Kinoshita S, Terao C, & Yamaguchi N. Pseudothrombocytopenia with cold-type platelet agglutinins. *Jpn J Med*; 1983.22(1): 9-13.

7. Kurata Y, Hayashi S, Jouzaki K, Konishi I, Kashiwagi H, Tomiyama Y. Four cases of pseudothrombocytopenia due to platelet cold agglutinins. [*Rinsho ketsueki*] *The Japanese journal of clinical hematology*; 2006.47(8):781-6.

## Platelet cold agglutinin-induced pseudo thrombocytopenia in a patient with colorectal cancer presenting for bowel resection

**Zahra Amery**, MSc of Laboratory Hematology and Blood Banking, Department of Hematology and laboratory sciences, Faculty of Allied Medical Sciences, Kerman University of Medical Sciences, Kerman, Iran. [amerizahra8@gmail.com](mailto:amerizahra8@gmail.com)

**Farzaneh Armin**, MSc of Laboratory Hematology and Blood Banking, Department of Hematology and laboratory sciences, Faculty of Allied Medical Sciences, Kerman University of Medical Sciences, Kerman, Iran. [armin.f624@yahoo.com](mailto:armin.f624@yahoo.com)

**\*Alireza Farsinejad**, Assistant Professor of Laboratory Hematology and Blood Banking, Department of Hematology and laboratory sciences, Faculty of Allied Medical Sciences, Kerman University of Medical Sciences, Kerman, Iran (\*Corresponding author). [farsinezhad239@yahoo.com](mailto:farsinezhad239@yahoo.com)

### Abstract

**Background:** Cold antibody induced platelet clumping is a rare in-vitro phenomenon that causes EDTA independent pseudo thrombocytopenia. This pre-analytical problem leads to a challenge in the clinical laboratory. In such a case platelets tend to easily aggregate in vitro, giving rise to lower platelet counts. The error is detected simply by examining peripheral blood smear. This report describes a 77 year old man with colon cancer who has received 10 units of random donor platelets due to an analytical error.

**Case report:** Blood sample was collected on EDTA and sodium citrate anticoagulants and counted in different times and various temperatures by cell counter to detecting the cause of thrombocytopenia. The patient had no signs of bleeding. Platelet count was 164000/ $\mu$ l immediately after sampling but declined sharply after 5 minutes. Platelet clumps was seen at the end of peripheral blood smear. We conclude that cold agglutination induced pseudothrombocytopenia is rare phenomenon which resulting in misleading laboratory results.

**Conclusion:** This condition should be considered in severe thrombocytopenia without abnormal bleeding manifestation. Since the cold coantibodies did not affect platelet function, this patients will not suffer complications from their platelet cold agglutinin, but it could pose a problem under circumstances such as extensive surgery with associated with hypothermia.

**Keywords:** Platelet agglutination, Pseudothrombocytopenia, Cold agglutinin, In vitro agglutination