

ارزیابی هیستوپاتولوژیکی و هیستومورفومتری تاثیر عصاره جلبک *Sargassum tennerimum* بر بافت استخوانی موش‌های مبتلا به پوکی استخوان

*آزاده سادات جوادی: دانشجو کارشناسی ارشد، گروه علوم زیستی، واحد پرند دانشگاه آزاد اسلامی، تهران، ایران (✉نویسنده مسئول). javadi_sh@ymail.com
 میترا حیدری نصر آبادی: دانشیار، گروه زیست شناسی، دانشکده علوم زیستی، دانشگاه آزاد اسلامی واحد پرند، تهران، ایران. heydarimitra45@gmail.com
 غلامرضا بخشی خانیکی: استاد، گروه علوم زیستی، واحد پرند دانشگاه آزاد اسلامی، تهران، ایران. bakhshi@pnu.ac.ir

تاریخ دریافت: ۹۵/۹/۲ | تاریخ پذیرش: ۹۵/۱۱/۳۰

چکیده

زمینه و هدف: پوکی استخوان بیماری خاموشی است که با شکستگی‌های استخوانی جمعیت قابل توجهی را به دام مرگ می‌اندازد. با توجه به عوارض داروهای شیمیایی استفاده از مکمل‌های طبیعی مد نظر قرار گرفته است. در این مطالعه اثر جلبک ساگاسوم بر بیماری پوکی استخوان بررسی شد. **روش کار:** این مطالعه تجربی روی ۸۰ سر موش آزمایشگاهی نژاد NMRI انجام شد. پس از القای پوکی استخوان، موش‌ها به گروه‌های شاهد، شم، کنترل مثبت، تجربی و کنترل منفی تقسیم شدند. دوز درمانی گروه کنترل مثبت ۱۲۵ میلی گرم بر کیلوگرم کلسیم و ۰/۰۲۵ $\mu\text{g}/\text{week}/\text{mice}$ ویتامین D و در گروه تجربی، ۱۰ میلی گرم بر ۱۰۰ گرم وزن بدن در روز عصاره جلبک ساگاسوم بود که به مدت ۲۸ روز به هر گروه خوراندند. در انتها، مقاطع هیستوپاتولوژی مورد مطالعه قرار گرفت.

یافته‌ها: گروه کنترل منفی نسبت به سایر گروه‌ها بیشترین تخریب را در تیغه‌های استخوانی دارا بود ($p < 0/01$). گروه تجربی نسبت به گروه کنترل منفی تخریب کمتری داشته و همچنین در ناحیه پریوست تعداد استئوبلاست‌های دیده شده از افزایش معنی‌داری نسبت به گروه کنترل منفی برخوردار بود ($p < 0/01$).

نتیجه‌گیری: هر مطالعات حاضر نشان داد که جلبک ساگاسوم ترمیم تاثیر معنی‌داری بر پوکی استخوان داشته و از آنجا که حاوی ترکیبات فعال به همراه کلسیم قابل جذب می‌باشد، می‌تواند از چند طریق توانایی مهار پوکی استخوان را دارا باشد. همچنین نشان داده شده که این جلبک دارای تاثیر منحصربه‌فردی در فرآیند استخوان‌سازی و مهار تولید استئوکلاست از طریق فعال کردن مسیر Smad و BMP، مهار پروتئین RANK و TNF α می‌باشد.

کلیدواژه‌ها: پوکی استخوان، موش، جلبک ساگاسوم، هیستوپاتولوژی

مقدمه

فرم ثانویه، علل مختلفی می‌توانند در بیماری دخیل باشند. از این عوامل می‌توان به برخی اختلالات هورمونی مانند پرکاری پاراتیروئید و افزایش سطح کورتیزول بدن به دنبال مصرف طولانی‌مدت داروهای از قبیل گلوکوکورتیکوئید اشاره کرد (۳). استئوپروز که یکی از عوارض بلندمدت استفاده از این داروها است، مسئله مهمی به شمار می‌آید (۴).

هرچند این بیماری بعد از استقرار کامل به‌طور قطعی قابل درمان نیست اما می‌توان به‌روش‌های مختلف از ایجاد و گسترش آن جلوگیری کرد (۳). دستاوردهای اخیر منجر به طراحی داروهای شده

پوکی استخوان (استئوپروز) بیماری است که با کاهش توده و تراکم معدنی استخوانی همراه بوده و منجر به افزایش خطر ابتلا به شکستگی‌های استخوانی می‌شود (۱). طبق گزارش‌ها نشان داده شده که شکستگی استخوان ران منجر به ۱۰ تا ۲۰ درصد افزایش مرگ‌ومیر بعد از شکستگی می‌شود که نیاز به مراقبت‌های طولانی‌مدت در افراد سالخورده را افزایش می‌دهد (۲). این بیماری به دو فرم اولیه و ثانویه تقسیم می‌شود. فرم اولیه می‌تواند ناشی از پیری یا یائسگی، به علت از دست دادن سطح استروژن سرمی باشد. درحالی‌که در

جهت پیشرفته، تکامل یافته و دارای ساختار رویشی و زایشی بسیار پیچیده‌ای هستند. ویژگی بارزی که در جلبک‌ها بیشتر نظر انسان را به خود جلب می‌کند رنگ‌های گوناگون آن‌ها است. در گذشته با استفاده از این ویژگی، جلبک‌ها را به چهار رده جلبک‌های: سبز-آبی، سبز-قهوه‌ای و قرمز تقسیم کردند (۱۳). گونه سارگاسوم از جلبک‌های قهوه‌ای مناطق گرمسیری و نیمه گرمسیری است که در آب‌های کم‌عمق وجود دارد. این جلبک دارای ترکیبی مغذی و غنی از بیواکتیوها مثل ویتامین‌ها، کاروتنوئیدها، فیبرهای غذایی، پروتئین‌ها و مواد معدنی، تربنوئیدها، فلاونوئیدها، استرول‌ها، پلی ساکاریدهای سولفات، پلی فنول‌ها و فتوفیتین می‌باشد که از گونه‌های مختلف این جلبک به دست می‌آید. این ترکیبات جداسازی شده فعالیت‌های بیولوژیکی مختلفی مانند ضددردی، ضدتورم، آنتی‌اکسیدانی، محافظت نورونی، ضد میکروبی، ضدتوموری، بالا بردن ایمنی بدن، ضد انعقادی، محافظت کبدی، ضدویروسی و... دارند؛ بنابراین این جلبک با دارا بودن پتانسیل بالا در عملکردهای فوق در صنعت دارویی به کاررفته می‌شود (۱۴). در جدول ۱ ترکیبات گونه‌های جلبک سارگاسوم به‌طور کلی ذکر شده است.

در بررسی که در سال ۲۰۰۲ توسط یوچیا و یاماگوچی تحت عنوان تأثیر آنابولیکی جلبک سارگاسوم هارنری بر اجزای دیافیز و متافیز استخوان موش‌ها جوان و مسن صورت گرفت (۱۵)، نتیجه آن تأثیر جلبک سارگاسوم بر بهبود استخوان‌سازی در موش‌ها بود. همچنین در سال ۲۰۱۵ کیم و همکاران تحقیقی با عنوان فعالیت‌های ضد آدیپوژنیک و فعالیت‌های استئوبلاستی مشتقات بیواکتیو کوئینون جلبک قهوه‌ای *Sargassum thunbergii* انجام دادند که نتیجه آن کاربردی بودن جلبک فوق به عنوان یک منبع غذایی برای پوکی استخوان بود (۱۶).

هدف از تحقیق حاضر ایجاد مدل تجربی حیوانی پوکی استخوان به وسیله اواریکتومی و کورتون تراپی و سپس بررسی تأثیر عصاره جلبک سارگاسوم تریمرم در تغییرات هیستوپاتولوژیکی

است که با دو فرآیند اساسی عمل می‌کنند: ۱- طی این پروسه، عاملی باعث بازسازی استخوان می‌شود که باعث توقف تحلیل استخوان می‌شود (استروژن، کلسی تونین، بیس فسفونات‌ها، کلسیم، ویتامین D، رالوکسیفن) و ۲- داروهای که محرک استخوان‌سازی هستند (فلوراید، استروئیدهای آنابولیک) (۵).

اگرچه تعدادی از عوامل در دسترس برای درمان و یا جلوگیری از پوکی استخوان وجود دارد، اما بعضی از افراد مخالف استفاده از آن‌ها هستند و یا ترجیح می‌دهند از درمان‌های جایگزین شامل مکمل‌های رژیمی و غذاهای کاربردی استفاده کنند (۶). طبق گزارش راکویل در سال ۲۰۰۴ استفاده از داروهای شیمیایی آخرین راه درمان بیماری بوده و استفاده از مواد مغذی و فعالیت بدنی در اولویت درمان قرار می‌گیرد (۷).

همچنین مطالعات همواره نشان داده که افزایش دریافت میوه‌ها و سبزیجات تأثیر مثبتی بر روی تراکم معدنی استخوان بر جای می‌گذارد (۶).

امروزه محققین عوارض جانبی بی‌شماری را با مصرف داروهای پوکی استخوان گزارش کرده‌اند که می‌توان به استئونکروز فک (ONJ)، فیبریلاسیون دهلیزی، سرطان مری (به خصوص با مصرف بیس فسفونات‌ها) و شکستگی‌های غیر معمول استخوان ران اشاره کرد (۸-۱۱).

استخوان یکی از سخت‌ترین بافت‌های همبند، زنده، پر عروق و در حال تغییر دائمی است. بازسازی استخوان یک فرآیند مادام‌العمر است (۱۲). این بازسازی شامل تشکیل استخوان توسط استئوبلاست‌ها و بازجذب استخوان توسط استئوکلاست‌ها می‌باشد که با بازجذب منظم و رسوب کلسیم به استخوان تازه تشکیل شده تحت بازسازی مستمر قرار می‌گیرد (۱).

جلبک‌ها جزء ساده‌ترین موجودات دارای کلروفیل به شمار می‌آیند. برخلاف گیاهان عالی، ساختار رویشی جلبک‌ها فاقد ریشه، ساقه و برگ است. با آنکه گفته می‌شود جلبک‌ها موجودات بسیار ساده‌ای هستند، ولی این تعریف در مورد تمام آن‌ها عمومیت ندارد. در بعضی از موارد این موجودات نه تنها ساده نیستند، بلکه در بسیاری از

جدول ۱- ترکیبات موجود در گونه سارگاسوم

Humidity (g.100g ⁻¹)	۷/۴۰ گرم
Ashes (g.100g ⁻¹)	۳۸/۳۵ گرم
Crude protein (N×6.25) (g.100g ⁻¹)	۶/۵۷ گرم
Crude fiber (g.100g ⁻¹)	۶/۵۵ گرم
Ether extract (g.100g ⁻¹)	۱/۰۵ گرم
Nitrogen free extract (g.100g ⁻¹)	۴۰/۰۸ گرم
Gross energy (MJ g ⁻¹)	۱۰/۴۸ میلی ژول
Calcium (g.100g ⁻¹)	۳/۲۱ گرم
Phosphorus (g.100g ⁻¹)	۰/۱ گرم
Sodium (g.100g ⁻¹)	۲۰/۱ گرم
Potassium (g.100g ⁻¹)	۵/۷۷ گرم
Magnesium (g.100g ⁻¹)	۰/۹۰ گرم
Copper (ppm)	۱/۰ بی بی ام
Zinc (ppm)	۱۶۰۰/۰ بی بی ام
Iron (ppm)	۳۶۰۰/۰ بی بی ام
Cholesterol (g.100g ⁻¹)	۴/۰ گرم
Total lipids (g.100g ⁻¹)	۱/۹۳ گرم
Fatty acids (% total FAs)↓	
Linoleic acid (C18:2 LA)	۶/۹۹ درصد
α – linolenic acid (C18:3 ALA)	۲/۶۵ درصد
Arachidonic acid (C20:4 AA)	۹/۸۳ درصد
Eicosapentaenoic acid (C20:5 EPA)	۳/۵۳ درصد
Docosahexaenoic acid (C22: 6 DHA)	۰/۶۰ درصد

بیهوشی و ۷۰ میلی گرم بر کیلوگرم کتامین ۱۰٪ (شرکت آلفاسان، کشور هلند) برای بیهوشی به صورت داخل صفاقی تحت بیهوشی قرار گرفتند (۱۷).

اواریکتومی: تعداد ۵۰ سر موش برای انجام عمل جراحی اواریکتومی آماده شده و پس از بیهوش کردن حیوان به روش فوق و تراشیدن موهای ناحیه پشت، پوست را با بتادین اسکراب کرده و پس از آن با تیغ جراحی شماره ۲۳ برش داده شدند. بعد از پوست، لایه زیرین با احتیاط برش داده شده و بعد از پیدا کردن تخمدان هر طرف با پنس خونبند از انتهای ناحیه تخمدان را گرفته و با نخ قابل جذب ۶-۰ لیگاتور شدند. سپس با فیچی اتصالات قطع گردید و هر یک از تخمدانها خارج شد. پس از آن ابتدا صفاق و عضلات داخلی با نخ قابل جذب ویکریل به صورت ساده سرتاسری و بعد پوست با نخ نایلون ۵-۰ به صورت تکی ساده بخیه شد. در انتها بعد از عمل جراحی هر یک از موشها به قفسها منتقل شدند. تمامی موشها بین ۴۵ دقیقه تا یک ساعت بعد از جراحی به هوش آمدند و به مدت ۱۰ روز

استخوان ران و مهره L5 کمری می باشد تا بتوان از این جلبک به عنوان روشی مکمل و پیشگیرانه جهت درمان استئوپروز استفاده کرد.

روش کار

جهت انجام این مطالعه تعداد ۸۰ سر موش کوچک آزمایشگاهی ماده نژاد NMRI از موسسه سرم سازی رازی کرج خریداری شد. موشها به وزن 32 ± 3 گرم و با سن تقریبی ۸ هفته بودند. شرایط تغذیه و نگهداری برای همه موشها یکسان در نظر گرفته شد. موشها در قفسهای مخصوص و در بستری از پوشال و در دمای ۲۳-۱۹ درجه سانتی گراد با ۱۲ ساعت روشنایی و ۱۲ ساعت تاریکی نگهداری شدند. در تمامی مراحل این پژوهش، نکات اخلاقی کار با حیوانات آزمایشگاهی رعایت شده است. پس از یک هفته عادت به وضعیت جدید به سه گروه شاهد، شم و اواریکتومی تقسیم شده و مطالعه بر روی آنها آغاز گردید. برای انجام بی هوشی به منظور جراحی برداشتن تخمدان، ابتدا موشها با تزریق ۷ میلی گرم بر کیلوگرم زایلازین ۲٪ به عنوان پیش

جلبک سارگاسوم با دوز (Bw) ۱۰ میلی گرم بر ۱۰۰ گرم وزن بدن بود (۱۵).

بررسی تغییرات هیستومورفومتريک: در انتهای مراحل طی شده و آسان کشی موش‌ها، بررسی تغییرات هیستوپاتولوژیکی در استخوان ران و مهره L5 کمری صورت گرفت. همچنین تعداد سلول‌ها و تیغه‌های استخوانی با استفاده از عدسی چشمی مشبک حاوی ۱۰۰ خانه مربعی در یک میلی متر مربع شمارش شد و اندازه گیری ضخامت تراپکول‌ها و نواحی استخوانی توسط خط کش مدرج در سطح میکرون انجام گرفت.

بررسی آماری: تحلیل آماری توسط برنامه SPSS-۱۹ انجام شد. اطلاعات به دست آمده از مقادیر هیستومورفومتري با استفاده از تحلیل واریانس و آزمون تعقیبی دانکن در سطح معناداری ۰/۰۵ تحلیل شد.

یافته‌ها

در اشکال ۱ و ۲، تصاویر بافت سالم استخوان فمور و مهره L5 کمری در گروه‌های شاهد و شم در هفته ۲۰ مشاهده می‌شود. ماتریکس سالم استخوانی که سلول‌های استئوسیت روی آن قرار گرفته‌اند و سلول استئوسیتی که استوانه ای شکل بوده و لاکونای اطراف آن نیز مشخص است. ماتریکس استخوانی در گروه اواریکتومی از گروه‌های شاهد، شم کمتر است و میزان تخریب بیشتر می‌باشد. همچنین در این گروه تخریب سلول‌های استئوسیت نیز دیده می‌شود. میزان تخریب ماتریکس و تیغه‌های استخوانی گروه اواریکتومی + پردنیزولون نسبت به سایر گروه‌ها بیشتر بوده که این شدت تخریب ماتریکس استخوانی مبنای ایجاد پوکی استخوان در نظر گرفته شد.

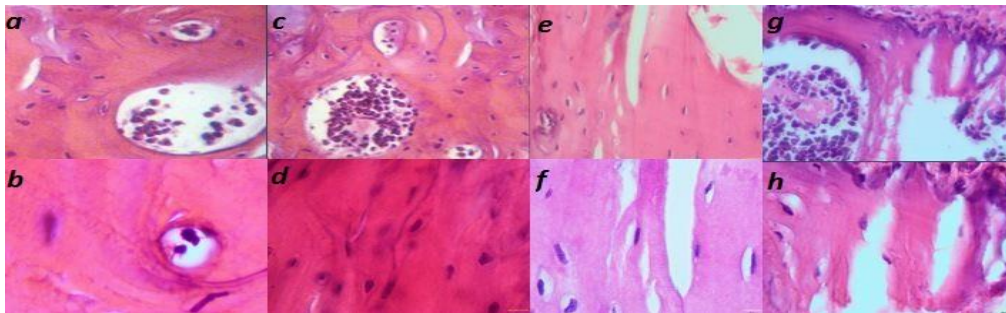
در اشکال ۳ و ۴، تصاویر مربوط به هفته ۲۴ ماتریکس استخوانی در استخوان فمور و مهره L5 کمری گروه اواریکتومی از گروه‌های شاهد، شم و کنترل مثبت کمتر بوده و میزان تخریب از گروه‌های ذکر شده بیشتر می‌باشد. همچنین در این گروه سلول استئوسیت با هسته در حال تخریب مشاهده می‌شود. بیشترین تخریب

تحت درمان آنتی بیوتیک 5% Enrofloxacin (شرکت داروسازی رویان دارو (جامدات آفاق) با دوز ۱ میلی گرم بر کیلوگرم که با آب مقطر تا رسیدن به ۰/۳ میلی لیتر رقیق شد به صورت زیر پوستی قرار گرفتند. همچنین به مدت ۴ روز به محل زخم موش‌ها OTC اسپری شد.

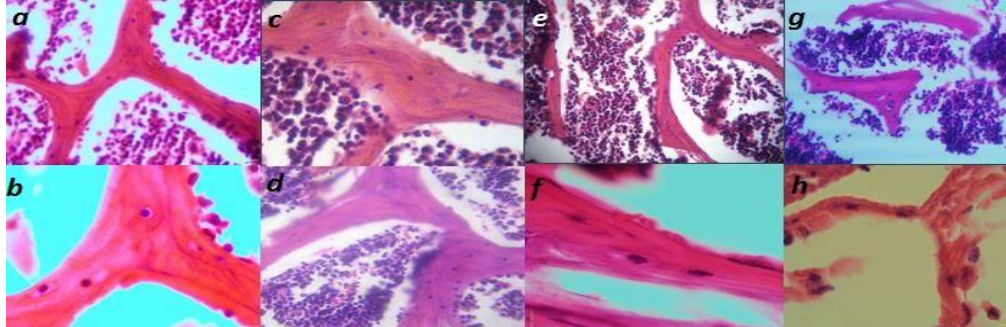
کورتون تراپی: پس از گذشت مدت زمان ۶ هفته نوبت به کورتون تراپی رسید که در این مرحله به ۳۵ عدد از موش‌های اواریکتومی شده به مدت ۱۲ هفته متیل پردنیزولون سوکسینات با دوز ۷ میلی گرم بر کیلوگرم سه روز در میان به صورت زیر پوستی تزریق شد.

تهیه مقاطع هیستوپاتولوژی: پس از یوتانایز کردن ۵ موش از هر گروه، استخوان ناحیه فمور و مهره ناحیه L5 کمری جدا گردید و در فرمالین ۱۰٪ به مدت ۱۰ روز قرار داده شد، سپس مراحل پاساژ بافتی توسط دستگاه Tissue processor و برش‌های نازک به ضخامت‌های ۵ میکرون توسط دستگاه میکروتوم انجام شد و در نهایت پس از رنگ آمیزی با همتوکسیلین و ائوزین مقاطع میکروسکوپی تهیه گردید (۱۸). نتایج به دست آمده از تهیه نمونه بافتی (در اشکال ۱ و ۲) نشانگر تأیید پوکی استخوان در موش‌ها بود که این روز، روز صفر آزمایش در نظر گرفته شد.

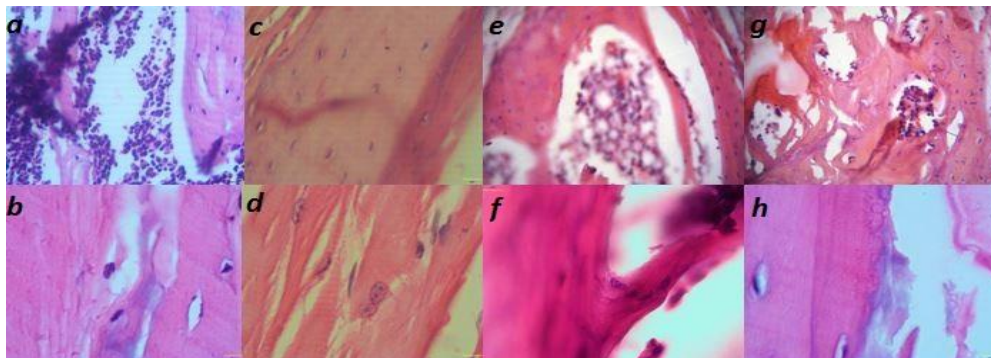
گروه بندی نهایی: مشخصات گروه‌ها (گروه بندی نهایی) پس از مشخص شدن روز صفر آزمایش به این قرار تعیین شد: گروه شاهد (n=۱۰) غذای طبیعی، گروه شم (n=۱۰) غذای طبیعی + آب مقطر، گروه اواریکتومی (n=۱۰) غذای طبیعی، گروه کنترل درمان (n=۱۰) غذای طبیعی + درمان با کلسیم و ویتامین D، گروه سارگاسوم (n=۱۰) غذای طبیعی + درمان با جلبلک سارگاسوم، گروه کنترل منفی (n=۱۰) غذای طبیعی. موارد ذکر شده به مدت ۲۸ روز به گروه‌ها داده شد. دوز درمانی گروه کنترل درمان ۱۲۵ میلی گرم بر کیلوگرم در روز کلسیم، ۵۰۰ میلی گرم تولید داروسازی رامورفین هر روز (۱۹) و ۰/۰۲۵ µg/week/mice ویتامین D تولید India softgel healthcare در مدت ۲۸ روز ۴ بار در فواصل یک هفته (۲۰) و در گروه تجربی عصاره



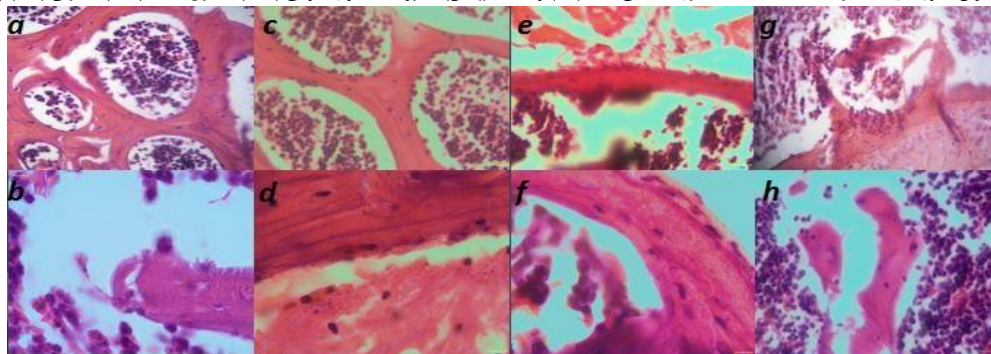
شکل ۱- تصویر بافتی استخوان فمور با رنگ آمیزی H&E هفته ۲۰- بزرگ نمایی ۴۰× (بالا) و ۱۰۰× (پایین)- گروه‌های شاهد (a,b)، شم (c,d)، اواریکتومی (e,f) و اواریکتومی + پردنیزولون (g,h)



شکل ۲- تصویر بافتی استخوان مهره L5 کمری با رنگ آمیزی H&E هفته ۲۰- بزرگ نمایی ۴۰× (بالا) و ۱۰۰× (پایین)- گروه‌های شاهد (a,b)، شم (c,d)، اواریکتومی (e,f) و اواریکتومی + پردنیزولون (g,h)



شکل ۳- تصاویر بافتی استخوان فمور با رنگ آمیزی H&E هفته ۲۴- بزرگ نمایی ۴۰× (بالا) و ۱۰۰× (پایین)- گروه های اواریکتومی (a,b)، کنترل مثبت (c,d)، تجربی (e,f) و کنترل منفی (g,h)



شکل ۴- تصاویر بافتی استخوان مهره L5 کمری با رنگ آمیزی H&E هفته ۲۴- بزرگ نمایی ۴۰× (بالا) و ۱۰۰× (پایین)- گروه‌های اواریکتومی (a,b)، کنترل مثبت (c,d)، تجربی (e,f) و کنترل منفی (g,h)

ماتریکس و تیغه‌های استخوانی در این گروه مشاهده می‌شود. این تیغه‌ها نسبت به گروه شاهد و شم تخریب داشته ولی نسبت به گروه‌های دیگر میزان این تخریب کمتر شده است. در گروه تجربی ردیفی از سلول‌های استئوبلاست که در

ماتریکس و تیغه‌های استخوانی در گروه کنترل منفی مشاهده می‌شود. در گروه کنترل مثبت بر روی ماتریکس استخوانی سلول‌های استئوسیت قرار گرفته‌اند و اطراف ماتریکس را تیغه‌های استخوانی (تراکولار) احاطه کرده‌اند که افزایش

مثبت و تجربی افزایش معنی‌داری داشته است ($p=0/000$). گروه تجربی نسبت به گروه‌های شاهد و شم افزایش معنی‌دار و نسبت به گروه کنترل منفی دارای کاهش معنی‌داری بوده است ($p=0/000$). همچنین نسبت به گروه کنترل مثبت تفاوت معنی‌داری نداشته است (جدول ۲). پایین‌ترین میزان ضخامت و تعداد تراکول‌های فمور و مهره L5 کم‌ری به گروه کنترل منفی اختصاص داشته که نسبت به سایر گروه‌ها کاهش معنی‌داری داشته است ($p=0/000$). گروه تجربی نسبت به شاهد و شم کاهش معنی‌داری داشته است و نسبت به گروه کنترل منفی دارای افزایش معنی‌دار بوده ($p=0/001$) و تفاوت معنی‌داری در تعداد تراکول‌های فمور نسبت به هیچ‌یک از گروه‌ها نداشته است. بیشترین فاصله تراکول‌ها در مهره کم‌ری و فمور به گروه کنترل منفی اختصاص داشته که نسبت به گروه‌های شاهد، شم افزایش معنی‌داری داشته است ($p=0/000$). گروه تجربی نسبت به گروه شاهد افزایش معنی‌دار و نسبت به گروه کنترل منفی کاهش معنی‌داری داشته است ($p=0/000$) و تفاوت معنی‌داری با

حاشیه تیغه استخوانی در ناحیه پریوست قرار گرفته‌اند مشاهده می‌شود که این بیانگر افزایش تعداد سلول‌های استئوبلاست در این گروه نسبت به گروه‌های کنترل منفی و اواریکتومی می‌باشد. تخریب تیغه‌های استخوانی در این گروه نیز به شدت گروه کنترل منفی نمی‌باشد. پایین‌ترین تعداد استئوبلاست و استئوسیت مهره L5 کم‌ری و فمور به گروه‌های کنترل منفی و اواریکتومی اختصاص داشته که نسبت به گروه‌های شاهد و شم کاهش معنی‌داری داشته‌اند ($p=0/000$). گروه‌های کنترل مثبت و تجربی نسبت به هم تفاوت معنی‌داری نداشته‌اند ولی نسبت به گروه‌های اواریکتومی و کنترل منفی افزایش معنی‌دار و نسبت به گروه‌های شاهد و شم کاهش معنی‌داری داشتند ($p=0/000$). گروه تجربی در استئوسیت مهره L5 کم‌ری و گروه کنترل مثبت در استئوسیت استخوان فمور تفاوت معنی‌داری با هیچ‌یک از گروه‌ها نداشته‌اند. بیشترین تعداد استئوکلاست مهره L5 کم‌ری و استخوان فمور به گروه کنترل منفی اختصاص داشته که نسبت به گروه‌های شاهد، شم، کنترل

جدول ۲- میانگین \pm انحراف معیار شمارش سلول‌های استئوبلاست، استئوکلاست و استئوسیت در هفته ۲۴

F ocyt	L ocyt	F oct	L oct	F obt	L obt	تیمار
^a ۱۶۰۰/۰ \pm ۸۹/۲	^a ۱۲۱۱/۶ \pm ۱۲۰/۵	^c ۸/۴ \pm ۰/۷	^c ۶/۴ \pm ۰/۷	^a ۱۸۲/۱ \pm ۱۳/۲	^a ۱۶۲/۳ \pm ۱۹/۵	Control(n=6)
^a ۱۵۸۳/۳ \pm ۱۵۱/۵	^a ۱۱۹۹/۶ \pm ۱۵۸/۴	^c ۸/۷ \pm ۰/۹	^c ۶/۳ \pm ۱/۱	^a ۱۸۳/۵ \pm ۱۵/۴	^a ۱۶۰/۳ \pm ۹/۹	Sham(n=6)
^c ۱۲۹۹/۳ \pm ۶۸/۲	^b ۱۰۲۲/۶ \pm ۳۱/۶	^{ab} ۱۰/۷ \pm ۰/۸	^a ۸/۷ \pm ۰/۳	^c ۱۲۵/۳ \pm ۱۲/۹	^c ۱۱۶/۰ \pm ۱۲/۱	OVT(n=5)
^{ab} ۱۵۱۸/۵ \pm ۱۱۱/۸	^a ۱۱۷۱/۹ \pm ۷۶/۰	^c ۸/۹ \pm ۱/۰	^b ۷/۳ \pm ۰/۹	^b ۱۶۰/۵ \pm ۱۴/۱	^b ۱۴۰/۷ \pm ۸/۲	PC(n=6)
^b ۱۴۳۳/۴ \pm ۵۰/۸	^{ab} ۱۰۹۷/۰ \pm ۶۴/۷	^{bc} ۹/۵ \pm ۱/۱	^b ۷/۵ \pm ۰/۴	^b ۱۵۴/۰ \pm ۵/۲	^b ۱۳۵/۶ \pm ۸/۴	EXP(n=6)
^c ۱۲۶۵/۶ \pm ۱۲۴/۰	^b ۹۹۰/۴ \pm ۸۲/۰	^a ۱۱/۲ \pm ۱/۰	^a ۹/۲ \pm ۱/۰	^c ۱۲۰/۶ \pm ۱۷/۲	^c ۱۱۲/۸ \pm ۹/۶	NC(n=6)
./۰۰۰	./۰۰۰	./۰۰۰	./۰۰۰	./۰۰۰	./۰۰۰	Sig

جدول ۳- میانگین \pm انحراف معیار متغیرهای تیغه‌ها و نواحی استخوانی در هفته ۲۴

F B area	L B area	F sep Tb	L sep Tb	F n Tb	L n Tb	F width Tb	L width Tb	تیمار
۱۴/۹ \pm ۰/۷ ^a	۱۴/۱ \pm ۰/۷ ^a	۱۴۱/۳ \pm ۱۱/۷ ^d	۱۳۸/۰ \pm ۷/۴ ^d	۶/۸ \pm ۱/۰ ^a	۶/۰ \pm ۰/۷ ^a	۵۵/۰ \pm ۷/۳ ^a	۴۱/۰ \pm ۴/۳ ^a	Control(n=6)
۱۴/۸ \pm ۱/۹ ^a	۱۳/۹ \pm ۱/۷ ^a	۱۴۷/۰ \pm ۱۲/۶ ^d	۱۴۰/۳ \pm ۹/۱ ^{cd}	۶/۶ \pm ۱/۴ ^a	۵/۷ \pm ۰/۸ ^a	۵۳/۸ \pm ۹/۰ ^a	۴۰/۰ \pm ۶/۵ ^a	Sham(n=6)
۱۱/۶ \pm ۰/۸ ^c	۱۰/۸ \pm ۰/۶ ^{cd}	۱۸۵/۰ \pm ۸/۸ ^b	۱۵۷/۰ \pm ۵/۸ ^{ab}	۵/۳ \pm ۱/۰ ^b	۳/۷ \pm ۰/۳ ^{cd}	۳۶/۱ \pm ۲/۹ ^{cd}	۲۷/۵ \pm ۱/۶ ^{cd}	OVT(n=5)
۱۴/۰ \pm ۱/۰ ^{ab}	۱۲/۷ \pm ۰/۶ ^b	۱۶۱/۴ \pm ۱۲/۷ ^c	۱۴۲/۴ \pm ۷/۹ ^{cd}	۶/۴ \pm ۰/۶ ^a	۵/۴ \pm ۱/۰ ^{ab}	۵۰/۷ \pm ۷/۹ ^{ab}	۳۷/۸ \pm ۵/۶ ^{ab}	PC(n=6)
۱۳/۲ \pm ۰/۹ ^b	۱۱/۷ \pm ۰/۶ ^c	۱۶۴/۰ \pm ۱۳/۱ ^c	۱۴۹/۸ \pm ۶/۰ ^{bc}	۵/۸ \pm ۰/۶ ^{ab}	۴/۵ \pm ۰/۲ ^{bc}	۴۳/۲ \pm ۲/۳ ^{bc}	۳۲/۶ \pm ۶/۴ ^{bc}	EXP(n=6)
۱۱/۳ \pm ۱/۳ ^c	۱۰/۵ \pm ۰/۶ ^d	۲۰۱/۵ \pm ۶/۵ ^a	۱۶۰/۹ \pm ۸/۸ ^a	۵/۰ \pm ۰/۶ ^b	۳/۲ \pm ۱/۰ ^d	۳۲/۲ \pm ۸/۵ ^d	۲۴/۷ \pm ۶/۰ ^d	NC(n=6)
./۰۰۰	./۰۰۰	./۰۰۰	./۰۰۰	./۰۰۱	./۰۰۰	./۰۰۰	./۰۰۰	sig

حروف غیر مشابه نشان دهنده اختلاف معنی‌دار در سطح ۰/۰۵

استئوبلاست در مقاله یائو و همکاران در سال ۲۰۰۸ در موش‌هایی که به مدت ۲۸ روز گلوکوکورتیکوئید دریافت کرده بودند مشاهده شد (۲۱) که در نتایج مطالعه حاضر نیز در گروه کنترل منفی، پس از اواریکتومی و مصرف گلوکوکورتیکوئید افزایش معنی‌داری در تعداد استئوکلاست‌ها و کاهش تعداد استئوبلاست‌ها دیده شد ($p < 0/01$).

تعداد و ضخامت تراپکول‌های استخوانی در گروه اواریکتومی شده کاهش و فاصله بین آن‌ها نسبت به گروه شاهد افزایش معنی‌داری یافته است ($p < 0/01$). این نتایج با یافته‌های کلینک و بوید در سال ۲۰۰۸ (۲۲)، ولی‌اله دیدی روشن و همکاران در سال ۱۳۸۸ (۲۳) و سئو و همکاران در سال ۲۰۱۰ (۲۴) که نشان داد تمام متغیرهای ذکر شده در بیماری پوکی استخوان کاهش می‌یابد همخوانی دارد.

در نتایج به دست آمده از این پژوهش مشاهده شد که تعداد استئوبلاست گروه تجربی نسبت به گروه‌های کنترل منفی و اواریکتومی افزایش معنی‌دار داشته است ($p < 0/01$) که با نتایج یاماگوچی و یوشیاما در سال ۲۰۰۲ که بیان داشتند با دریافت خوراکی عصاره *Sargassum horneri* تحریک تشکیل سلول‌های استئوبلاست در بافت‌های دیافیز و متافیز استخوان مشاهده می‌شود همخوانی دارد (۱۵).

تعداد استئوسیت‌ها، نواحی استخوانی، تعداد و ضخامت تراپکول‌های استخوانی در گروه تجربی نسبت به گروه کنترل منفی افزایش داشته که این افزایش در مورد تعداد استئوسیت‌ها، نواحی استخوانی، ضخامت تراپکولار در استخوان ران و مهره کمری و تعداد تراپکول‌های مهره کمری معنی‌دار بوده است ($p < 0/01$). همچنین در مورد تعداد استئوکلاست‌ها و فاصله تراپکول‌ها نیز کاهش معنی‌داری در استخوان ران و مهره L5 کمری گروه تجربی نسبت به گروه کنترل منفی ملاحظه شد ($p < 0/01$).

طبق بررسی‌های اخیر محققین بیان داشتند که عصاره *S. horneri* هموستازی استخوان را تنظیم می‌کند. اجزای عصاره *S. horneri* تشکیل

گروه‌های کنترل مثبت نداشته است. کمترین تراکم ناحیه استخوانی در مهره L5 کمری و فمور به گروه کنترل منفی اختصاص داشته که نسبت به گروه‌های شاهد، شام، کنترل مثبت و تجربی کاهش معنی‌داری داشته است ($p = 0/000$). گروه تجربی نسبت به گروه شام و شاهد کاهش معنی‌دار و نسبت به گروه کنترل منفی دارای افزایش معنی‌داری بوده ($p = 0/000$) و نسبت به گروه کنترل مثبت تفاوت معنی‌داری نداشته است (جدول ۳).

بحث و نتیجه‌گیری

در بررسی‌های اخیر محققین، اثرات آنتی‌اکسیدانی، ضد التهابی، سیتوتوکسیکی و ضد سرطانی جلبک سارگاسوم نشان داده شده و در این پژوهش فوق به بررسی تأثیر جلبک سارگاسوم تریموم بر تغییرات هیستوپاتولوژیکی و هیستومورفومتری استخوان ران و مهره L5 کمری پرداخته شد. جهت این مطالعه تجربی از ۸۰ سر موش آزمایشگاهی نژاد NMRI استفاده کردیم که پس از القای بیماری پوکی استخوان و گروه بندی، مطالعه بر روی آن‌ها آغاز گردید.

پوکی استخوان یک اختلال اسکلتی است که ویژگی بارز آن کاهش استحکام استخوان است و با علائم بارزی مانند کاهش تراکم و دانسیته استخوانی باعث کاهش کیفیت زندگی در افراد می‌شود. به علاوه ممکن است فرد را در معرض خطر شکستگی استخوان قرار دهد. پوکی استخوان بیماری خاموش قرن لقب گرفته است و WHO (سازمان بهداشت جهانی) را بر آن داشته است تا درباره گسترش روز افزون این بیماری و تبدیل به معضل بزرگ برای جوامع هشدار دهد. شدت گسترش و پیامدهای نامطلوب بیماری به حدی است که روز بیستم اکتبر میلادی به عنوان روز جهانی پوکی استخوان نامگذاری شده است.

در مورد تأثیرات درمانی گونه سارگاسوم مطالعات زیادی صورت گرفته است و طبق بررسی‌های اخیر پتانسیل درمانی این گونه جهت درمان بیماری‌های مختلفی ذکر شده است (۱۴). افزایش تعداد استئوکلاست و کاهش تعداد

مدت) سودمند خواهد بود. در آخر با توجه به این که طی دهه های اخیر کاربرد درمانی جلبک سارگاسوم در بسیاری از کشورها به اثبات رسیده است اما در کشور ایران، این گروه از جلبکها بیشتر به منظور تهیه خوراک دام و آبزیان یا در تولید مواد بهداشتی از جمله تهیه هیدروژل جهت تولید پانسمان زخم کاربرد داشته اند. با توجه به نتایج فوق و در دسترس بودن گونه های مختلف جلبک سارگاسوم در سواحل جنوبی ایران، استفاده از جنبه درمانی این جلبک نوید بخش خواهد بود.

پیشنهاد می شود که مطالعات بیشتری بر روی تأثیر این جلبک بر روی کشت سلول های استخوانی و تأثیر آنها در جلوگیری از این بیماری در دوزهای بالاتر انجام شود.

تقدیر و تشکر

این مقاله حاصل پایان نامه با عنوان "تأثیر جلبک *Sargassum tenerrimum* بر غلظت سرمی استئوپروتئین در موش های مبتلا به پوکی استخوان در مقطع کارشناسی ارشد رشته زیست شناسی علوم جانوری گرایش سلولی تکوینی در سال ۱۳۹۴ می باشد و با حمایت دانشگاه آزاد اسلامی واحد پرند اجرا شده است.

منابع

- Hala MA, Magbolah SH. Effect of feeding on diets supplemented by some vegetable oils on blood lipids and bone mineral content in osteoporotic rats. *Life Sci J*; 2013.10(1):1458-65.
- Joorab bafan H, Shams A, Haj manochehri F, Zarabi A, Heydari N. [Evaluation of the effect of simultaneous consumption of Vitamin E and Zinc on treatment of osteoporosis in ovariectomized rat]. Deputy for Research and Technology, QUMS; 2014.8(31):27-33. [Persian].
- Amoo oghli tabrizi B, Mohajeri D, Belila A, Rezaye A, Mesgari M. [Evaluation of serum levels of calcium, phosphorus, magnesium and total protein after total ovariectomy in mice.]. *IAUT (JVCP)*; 2007.1(1): 49-56. [Persian].
- Ahmed H, Morcos N, Eskander E, Shalby A. Potential role of leptin against glucocorticoid-induced secondary osteoporosis in adult female rats. *Eur Rev Med Pharmacol Sci*; 2012.16:1446-

سلول های استئوبلاست را تحریک و مانع از تشکیل سلول های استئوکلاست می شود و از این طریق موجب افزایش توده استخوان می شود. اجزای عصاره *S. horneri* فاکتور های رشد استخوانی را افزایش می دهند و این عمل را از طریق القای فعالیت Smad بر روی سلول های استئوبلاست و سرکوب $TNF-\alpha$ و RANK انجام می دهد. $TNF-\alpha$ و RANKL به نوبه خود باعث افزایش فعالیت NF-kB در سلول های پیش ساز استئوکلاست می شوند و در نتیجه جلبک سارگاسوم هارنری مانع عملکرد NF-kB نیز خواهد شد (۲۵).

از دیگر مزیت های گزارش شده در جلبک های قهوه ای جهت تأثیر گذاری بر بیماری پوکی استخوان می توان به اثرات تعدیل کننده های انتخابی گیرنده استروژن (SERM) (۲۶)، وجود کلسیم قابل جذب، داشتن ترکیبی به نام فوکوزانتین که با مهار RAW264,7 موجب مهار استئوکلاست ها می شود. داشتن ترکیبی به نام ترپنوئید که موجب ساخت استروئید و همچنین استرول ها می شود و می تواند اثراتی شبه استروژن داشته باشد و نیز غنی بودن از مواد معدنی دیگری از قبیل سدیم فسفر پتاسیم منیزیم و ... اشاره کرد (۱۴ و ۲۷).

اگر بیماری پوکی استخوان زود تشخیص داده شود قابل درمان است و می توان از شکستگی های ناشی از آن جلوگیری کرد. هرچند مصرف مکمل های کلسیم و ویتامین D برای درمان پوکی استخوان مورد نیاز است، ولی خوردن کلسیم بیش از حد (با دوز بالا یا مصرف طولانی مدت) جهت بهبود استخوان، ممکن است منجر به ایجاد سنگ کلیه، سندرم شیر قلیا، تداخل با جذب آهن و یبوست شود (۲۸). براساس بررسی های گذشته در مورد گونه های مختلف جلبک سارگاسوم که تحت فرآیندهای کلینیکی مورد بررسی قرار گرفته و اثر سوئی در مورد این ترکیبات (در طولانی مدت و دوز های بالا) دیده نشده است (۲۹) و با علم به اینکه داروهای شیمیایی در طی درمان پوکی استخوان می توانند عوارض بیشماری از خود نشان دهند، می توان گفت که احتمالاً جلبک سارگاسوم برای درمان و پیشگیری این بیماری (در دراز

AUNT; 2008, [Persian].

19. Gong H, Li W, Lu C, Liu J. Preventive and therapeutic effects of calcium lactate on osteoporosis in aged ovariectomized rats. *Wei Sheng Yan Jiu*; 1998.27(6):402-4.

20. Lindgren U, DeLuca HF. Role of parathyroid hormone and 1,25-dihydroxyvitamine D₃ in the development of osteopenia in ovariectomized rats. *Calcif. Tissue Int*; 1982.34:510-4.

21. Yao W, Cheng Z, Pham A, Busse Ch, Zimmermann E, Ritchie R, et al. Glucocorticoid-Induced bone loss in mice can be reversed by the actions of parathyroid hormones and Risedronate on different pathways for bone formation and mineralization. *A & R*; 2008.58(11):3485-97.

22. Klinck J, Boyd S. The magnitude and rate of bone loss in ovariectomized mice differs among inbred strains as determined by longitudinal in vivo micro-computed tomography. *Calcif. Tissue Int*; 2008.83:70-9.

23. Dabidi roshan V, TAnide N, Hekmat F, Jolazade T. [Tassir tamrinat tahamol vazn va mokamel calcium bar ostokhan trabecular va cortical metaphase foghani dorosht ney'yek motale tajrobi dar mooshhayeh aghim shode]. *MazUMS*; 2009.19(25):19-70. [Persian].

24. Seo B, Joo S, Ji p, Roh S, Kim S, Choi H, et al. The anti-osteoporotic effect of aqueous extracts of *Gastrodiae rhizoma* in vitro and in vivo. *JHS*; 2010.56(4):422-33.

25. Yamaghuchi M. Marine alga *Sargassum horneri* component and bone homeostasis: role in osteoporosis prevention. *IJFS*; 2013.2:101.

26. Mironidou M, Dokos Ch, Dokou K. Effects of extracts of marine algae on osteoporosis. *AUMJ*; 2008.35(1):7-12.

27. Senthilkumar K, Venkatesan J, Kim S. Marine derived natural products for osteoporosis. *Biomed & Prev Nutr*; 2014.4:1-7.

28. Pray S, Joshua W. Calcium supplements: benefits and risks. *J Am Pharm Assoc*; 2004.29(12):46-8.

29. Matsumoto T, Hokari Y, Hashizume H, Yamaguchi M. Effect of *Sargassum horneri* extract on circulating bone metabolic markers: Supplemental intake has an effect in healthy humans. *JHS*; 2008.54(1):50-5.

52.

5. Fang X, Chun-Fu WU, Yan Z, Xin-Sh, Pik-Yuen CH, Albert CH, et al. Increase in bone mass and bone strength by *Sambucus williamsii* HANCE in ovariectomized rats. *Biol. Pharm. Bull*; 2005.28(10):1879-85.

6. Hooshmand Sh, Chai C, Saadat Raz L, Payton M, Brummel S, Arjmandi B. Comparative effects of dried pulm and dried apple on bone in postmenopausal women. *BJN*; 2011.106:923-30.

7. Rockville MD. Bone Health and Osteoporosis. Office of the Surgeon General (US); 2004:28-39.

8. Matthew RA. Bisphosphonates and osteonecrosis of the jaw, moving from the bedside to the bench. *CELLS TISSUES ORGANS*; 2008.189(1-4):289-94.

9. Abhishek S, Saurav Ch, Armin A, Sandeep G, Edgar L, Joydeep Gh, et al. Risk of serious atrial fibrillation and stroke with use of bisphosphonates. *CHEST*; 2013.144(4):1311-22.

10. Beatrice JE, Beatrice N, Dennis WR, June MM, Steven MB, Jaimee S, et al. Bisphosphonates and esophageal cancer: A RADAR report. *JCO*; 2012.

11. Shane E, Burr D, Abrahamsen B, Adler R, Brown Th, Cheung A, et al. Atypical subtrochanteric and diaphyseal femoral fractures: second report of a task force of the American Society for Bone and Mineral Research. *JBMR*; 2014.29(1):1-23.

12. Gol avar Z, Sadraye seyede H, Kaka Gh, Naghiyi M, Torkaman G, Ghani zade Gh, et al. [Tasir calcium, vitamin D, boron, floride bar moghavemat mekaniki baft ostokhan dar moosh sahrayeh]. *JRMS*; 2012.36(2):63-7. [Persian].

13. Riahi H, [Talophita], 8th ed. Iran: Tehran, Shahid beheshti university; 2003: 1-50. [Persian].

14. Subhash RY, Uday NH, Bhupal B. Therapeutic potential and health benefits of sargassum species. *Phcog Rev*; 2014.8(15):1-7.

15. Uchiyama S, Yamaguchi M. Anabolic effect of marine algae *Sargassum Horneri* extract on bone components in the femoral diaphysesal and metaphyseal tissue of young and aged rat in vivo. *JHS*; 2002.48(4):325-30

16. Kim JA, Karadeniz F, Ahn BN, Kwon MS, Mun OJ, Bae MJ, et al. Bioactive quinone derivatives from marine brown algae *Sargassum thunbergii* induce anti-adipogenic and pro-osteoblastogenic activities. *JSFA*; 2015.96:783-90.

17. Khaje pour L, Najaf zade vaziri H, Kesmati M, Hasanzade F. [Tasir giranehayeh opioEdi dar asar zedde tashanoji progesteron dar moosh soori made ovariectomy shode]. *AMUJ*; 2013.16(28):2-19. [Persian].

18. Mozaffari Z. [Barrasi asarat osare barg giah fenogrik bar rooye takamol baft ostokhan (ostokhan deraz) dar janin moosh sahrayeh bardar]. Master of Science in developmental biology.

Histopathological assesment of sargassum tenerrimum algae extract effect on the mice bone tissue with osteoporosis

*Azadeh sadat Javadi, MSc, Department of Biology Scineces, Parand Branch, Islamic Azad University, Tehran, Iran (*Corresponding author). javadi_sh@ymail.com

Mitra Heydari nasr abadi, PhD, Associate Professor, Department of Biology Scineces, Central Branch, Islamic Azad University, Tehran, Iran. heydari_nasr@yahoo.com

Gholamreza Bakhshi khaniki, PhD, Professor, Department of Biology Scineces, Parand Branch, Islamic Azad University, Tehran, Iran. bakhshi@pnu.ac.ir

Abstract

Background: Osteoporosis is a silent disease which is causing death of significant population due to bone fractures. Use of natural supplements is considered with respect to side effects of chemical drugs. In this study, the effect of sargassum algae on osteoporosis disease was investigated.

Methods: The study was done on 80 mice heads of NMRI race. After osteoporosis induction, the mice were divided into the control, sham, positive control, experimental and negative control groups. The therapeutic dose of positive control group was 125 mg/kg/day of calcium and 0.025 µg/week/mice vitamin D and that of in the experimental group was 10mg/100g (bw)/day Sargassum algae extract that was fed for 28 days to each group. Finally, histopathology sections were studied.

Results: The negative control group had more degradation in lamellar bone (bone blades) than other groups ($P<0.01$). The experimental group had less degradation compared to negative control group and also, the number of observed osteoblasts in the periosteum had a significant increase than negative control group ($P<0.01$).

Conclusion: Our study showed that *Sargassum tenerrimum* algae has meaningful effect on osteoporosis and since it includes active ingredients with absorbable calcium; it can have the ability of osteoporosis inhibition in several ways. Also, it was shown that algae have unique effect in ossification process and inhibition of osteoclast production via activation of Smad and BMP path, RANK protein inhibition and $TNF\alpha$.

Keywords: Osteoporosis, Mouse, Sargassum algae, Histopathology