

PHOTO QUIZ

واهان مرادیانس: پنومولوژیست، استادیار بیماری‌های ریه، بیمارستان رسول اکرم (ص)، گروه بیماری‌های داخلی، دانشکده پزشکی، دانشگاه علوم پزشکی ایران، تهران، ایران. moradianva@yahoo.com

* **مهشید طالبی طاهر:** استاد بیماری‌های عفونی، بیمارستان رسول اکرم (ص)، گروه بیماری‌های عفونی، دانشکده پزشکی، دانشگاه علوم پزشکی ایران، تهران، ایران (*نویسنده مسئول). talebitaher.m@iums.ac.ir mtalebitaher2000@yahoo.com

سیامک خالقی: گاستروانترولوژیست، استادیار بیماری‌های گوارش، بیمارستان رسول اکرم (ص)، گروه بیماری‌های داخلی، دانشکده پزشکی، دانشگاه علوم پزشکی ایران، تهران، ایران. s_khaleghi@sina.tums.ac.ir

تاریخ پذیرش: ۹۴/۱۱/۱۱

تاریخ دریافت: ۹۴/۸/۱۷

نمی‌باشد، که احتمالاً بدنبال دمیدن هوا با فشار برای باز نگه داشتن لومن مجاری صفراوی همراه با تخریب مخاط یا پرفوراسیون بسیار کوچک می‌باشد که با تصویر برداری قابل رویت نمی‌باشد (۲).

این هوا از طریق فاشیا وارد بافت زیر جلدی شده و منجر به امفیزم می‌شود، و یا از طریق ارتباط ظریف ما بین پلور و صفاق هوا وارد قفسه سینه شده و پنوموتوراکس و یا پنومومدیاستینوم ایجاد می‌شود. یک راه دیگر ایجاد امفیزم بینابینی ریه پارگی الوئول‌ها مربوط به افزایش فشار داخل قفسه سینه ثانویه به استفرغ بدنبال ERCP می‌باشد (۲).

در بیمار بررسی‌های اولیه به نفع پارگی احشا نبوده است و بیمار با درمان حمایتی بهبود یافت.

نتیجه‌گیری

آمفیزم زیر جلدی بدنبال ERCP بدون پرفوراسیون واضح نیز رخ می‌دهد و درمان آن در صورت پایدار بودن علائم حیاتی و عدم وجود یافته تصویربرداری به نفع پارگی احشا فقط حمایتی می‌باشد.

منابع

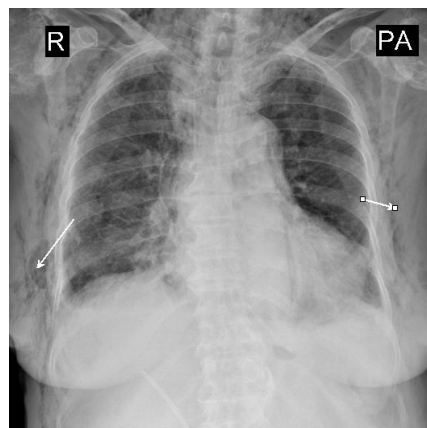
- Alexious K, Sakellaridis T, Sikalias N, Karanikas I, Economou N, Antsaklis G. Subcutaneous emphysema, pneumomediastinum and pneumoperitoneum after unsuccessful ERCP: case report. Cases J; 2009 Feb 3.2(1):120.
- Papamichail M, Nikolaidis N, Anastasiou E, Sidirokastritis G, Prigouris P. Massive

بیمار خانم ۷۸ ساله که بیست روز گذشته با تشخیص کله سیستیت تحت ERCP (Endoscopic Retrograde Cholangiopancreatography) قرار گرفته بود، بعلت تنگی نفس، درد قفسه سینه و سرفه مجدداً بستری می‌شوند. رادیوگرافی قفسه سینه را می‌توانید مشاهده نمایید (شکل ۱).

تشخیص شما چیست؟

آمفیزم وسیع زیر جلدی بدنبال ERCP

ERCP یک روش تهاجمی استاندارد برای ارزیابی بیماری‌های مجاری صفراوی می‌باشد و یکی از عوارض غیر معمول آن ایجاد امفیزم زیر جلدی است که منشا آن از دئودنوم و روده کوچک و یا از مجاری صفراوی خارج کبدی است (۱). حتی در صورت عدم وجود پرفوراسیون وجود هوا در خلف صفاق بدنبال ERCP غیر معمول



شکل ۱- رادیوگرافی قفسه سینه

sphincterotomy. Case Rep Gastroenterol; 2010 sep
20.4(3):399-403.

subcutaneous emphysema following Endoscopic
Retrograde Cholangiopancreatography with