

## آمیوتروفیک لترال اسکروز با نقاب مالتیپل اسکروز و واسکولوپاتی در MRI مغز

\* مهدی مقبولی: متخصص نورولوژی، استادیار دانشگاه علوم پزشکی زنجان، زنجان، ایران (\*نویسنده مسئول). m.maghbooli@zums.ac.ir  
نگار فرهودی: رزیدنت نورولوژی، دانشگاه علوم پزشکی زنجان، بخش نورولوژی، بیمارستان حضرت ولیعصر (عج)، زنجان، ایران.  
کامران آذرخویش: متخصص رادیولوژی، استادیار، دانشگاه علوم پزشکی زنجان، زنجان، ایران.

تاریخ پذیرش: ۹۵/۶/۲۷

تاریخ دریافت: ۹۵/۲/۱۹

### چکیده

آمیوتروفیک لترال اسکروز (Amyotrophic Lateral Sclerosis-ALS) یک بیماری پیشرونده نورودژنراتیو است که در آن به علت تخریب نورون‌های حرکتی بیمار دچار ضعف و آتروفی عضلانی فزاینده و کاهش وزن می‌شود. در این بیماری علائم درگیری نورون محرکه فوقانی و هم تحتانی (Upper and Lower Motor Neuron) به شکل همزمان دیده می‌شود. طیف وسیع تظاهرات آتیپیک ALS می‌تواند منجر به بررسی‌های پرهزینه و تاخیر بیمورد در تشخیص گردد. گاهی در MRI مغز بیماران ALS ضایعات متعدد ماده سفید (White matter) دیده می‌شود. در بعضی از موارد نیز الیگوکلونال باند (Oligoclonal Bands) در مایع مغزی نخاعی (Cerebrospinal Fluid -CSF) مثبت است. علائم Upper motor neuron، ضایعات ماده سفید مغز و الیگوکلونال باند مثبت در CSF می‌تواند باعث اشتباه گرفتن ALS با مالتیپل اسکروز (Multiple Sclerosis- MS) شود. همچنین بعضی از علائم ALS مشابه واسکولیت‌های درگیر کننده سیستم مرکزی عصبی (Central Nervous System -CNS) است. ما یک مورد ALS در یک مرد ۴۸ ساله را گزارش می‌کنیم که با علائم دی پارزی اسپاستیک پیشرونده تحت حاد و ضایعات White matter مغز با ظن اولیه‌ی MS و واسکولوپاتی CNS تحت پیگیری قرار گرفته بود.

کلیدواژه‌ها: آمیوتروفیک لترال اسکروزیس، Magnetic Resonance Imaging، مالتیپل اسکروزیس، واسکولوپاتی

### مقدمه

آمیوتروفیک لترال اسکروز (Amyotrophic Lateral Sclerosis-ALS) یک بیماری نورودژنراتیو ناشایع است که میزان بروز سالانه‌ی آن ۱/۷۶-۰/۴ مورد در هر ۱۰۰ هزار نفر جمعیت است که مردان تقریباً ۲ برابر زنان مبتلا می‌شوند (۱). در ALS دژنراسیون نورون‌های کورتیکواسپینال و سلول‌های شاخ قدامی نخاع وجود دارد، اما در مراحل اولیه نورون‌های حرکتی واقع در کورتکس و ساقه‌ی مغز و نخاع درگیر می‌شوند. این بیماری سیر سریعاً پیشرونده و کشنده دارد و معمولاً ۶۰٪ بیماران در عرض ۳ سال می‌میرند (۲).

تخریب نورون‌های حرکتی باعث ضعف و آتروفی پیشرونده‌ی عضلانی می‌شود (۳). ضعف پیشرونده در عضلات بولبر، اندام‌ها، عضلات سینه‌ای و عضلات شکم در ترکیب با علائم نورولوژیک حاصل

از درگیری نورون محرکه فوقانی و هم تحتانی (Upper Motor Neuron) و (Lower Motor Neuron) دیده می‌شود (۴). تشخیص ALS به علت تنوع علائم بالینی و نبود مارکر بیولوژیک منحصربه‌فرد ممکن است دشوار باشد. اهمیت مطالعات الکترودیگنوستیک در تشخیص ALS اخیراً بیشتر از قبل مورد تأکید است (۵).

مالتیپل اسکروز (Multiple Sclerosis-MS) یک بیماری سیستم عصبی مرکزی (Central Nervous System-CNS) است که در آن ضایعات دمیالینه‌ی متعدد و منتشر در زمان و مکان وجود دارد (۶). در تصاویر MRI التهاب و دمیالینیزاسیون در CNS باعث طولانی‌تر شدن relaxation T2 time و ایجاد bright signal در تصاویر T2 می‌شود. اگر آسیب بافتی شدید باشد باعث طولانی شدن T1 می‌شود که این نمای T1 black hole را ایجاد می‌کند (۷).

تشخیص های افتراقی پارزی های اسپاستیک از جمله MS ممکن است با ALS اشتباه شود.

### گزارش بیمار (Case report)

بیمار آقای ۴۸ ساله ای بود که ۶ ماه قبل از مراجعه دچار پارزی اسپاستیک پیشرونده در پای راست و به فاصله ۴ هفته در دست راست می شود. بعد از ۲ ماه پارزی دست چپ و ۳ هفته بعد از آن پارزی پای چپ به تابلوی بالینی اضافه می شود. بیمار از پارستزی گهگاهی دست راست در ناحیه میچ دست و انگشتان شاکمی بود. ۳ ماه قبل بیمار در بخش نورولوژی یکی از بیمارستان های دانشگاهی Tertiary کشور با تشخیص اولیه MS و واسکولوپاتی CNS تحت بررسی قرار گرفته و به علت عدم تکمیل معیارهای تشخیصی، با توصیه به پیگیری سرپایی و درمان با آسپیرین مرخص می شود.

تاریخچه خانوادگی و پزشکی بیمار هیچ یافته ی پاتولوژیکی نداشت. بیمار اهل و ساکن شهرستان خدابنده استان زنجان در کشور ایران و شغل وی بنایی ساختمان بود.

در معاینه ی نورولوژیک شش ماه بعد از تظاهر اولیه، بیمار هوشیار و اوربانته بود. ارزیابی منتال و MMSE نرمال و اختلالی در زبان و گویش نداشت. اعصاب کرانیال سالم بود. هیپر رفلکسی ۳<sup>+</sup> در اندام های فوقانی و ۴<sup>+</sup> در اندام های تحتانی با کف پاییی اکستانسور دوطرفه و نشانه ی هوفمن دوطرفه وجود داشت. رفلکس های جلدی شکمی (ACR) وجود داشت. آتروفی عضلانی واضح در اندام ها وجود نداشت. فاسیکولاسیون در هر چهار اندام و به طور شدیدتر در دست راست (بر خلاف معاینات پیشین) وجود داشت و معاینه ی حسی نرمال بود. معاینات مخچه ای (Coordination) نرمال بود. شواهد بالینی دال بر اختلال اسفنکتری و دیسفونکسیون سیستم اتونوم نداشت.

در آزمون های آزمایشگاهی سطح پروتئین های C و S و آنتی ترومبین III و ANA نرمال بود. میزان ویتامین B<sub>12</sub> و ACE و آنتی بادی HIV<sub>۱</sub>،<sub>۲</sub> نرمال بود. OCB در CSF وجود داشت و در CSF ۲ باند الیگوکلونال بیشتر از سرم یافت شد.

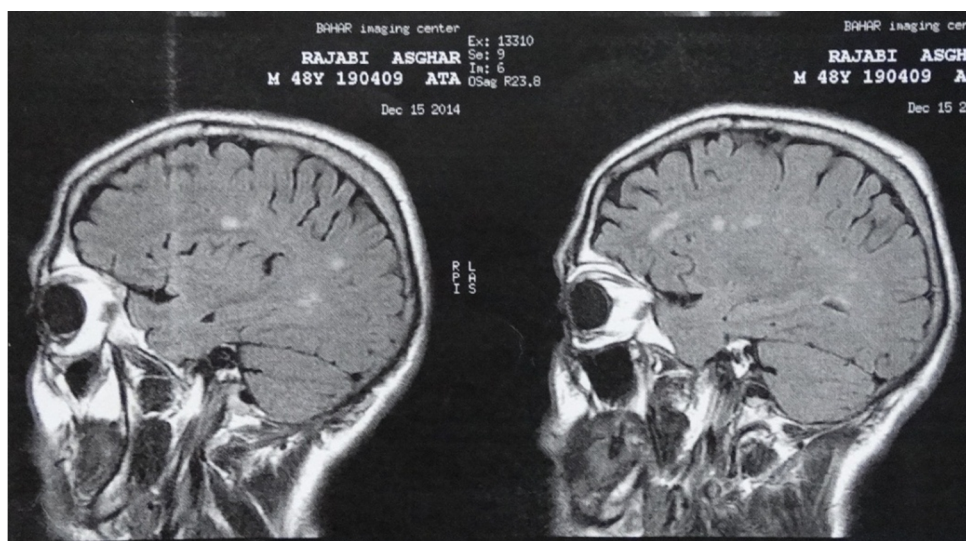
از جمله شباهت های بالینی MS و ALS عبارت اند از: ضعف و سفتی عضلانی، اختلال coordination و کنترل عضلانی و اشکالات حرکتی اندام ها (۸). الیگوکلونال باند (Oligoclonal Bands- OCB) در مایع مغزی نخاعی برای کمک به تشخیص MS کاربرد دارد (۹). در ALS نیز آنالیز CSF برای رد یا افتراق ضایعات التهابی CNS انجام می شود؛ با این حال در یک زیر گروه کوچک از بیماران ALS، IgG در CSF وجود دارد (۱۰).

واسکولیت ها گروه بزرگی از اختلالات سیستمیک هستند که در آنها وفور و نحوه ی توزیع اختلالات نورولوژیک بستگی به نوع واسکولیت زمینه ای دارد و برحسب آن علائم متفاوتی ایجاد می کند که در این بین مغز نیز یکی از ارگان های درگیر است. برای مثال پلی آرتريت ندوزا (Poly Arthritis Nodosa-PAN) و وگنر هم سیستم عصبی مرکزی و هم محیطی را درگیر می کنند؛ ولی بهجت فقط CNS را درگیر می کند (۱۱). از سوی دیگر آنژییت یا واسکولیت ایزوله CNS نیز وجود دارد که به صورت اختصاصی باعث التهاب فقط عروق مغزی می شود. Brain MRI در تغییرات مغزی واسکولیت ها (چه ایزوله و چه سیستمیک) حساس اما غیراختصاصی است؛ ضایعات متعدد و دوطرفه و شامل مناطق enhancing پارانشیمال و منژیال، مناطق ایسکمیک و یا انفارکت در قشر و ماده سفید عمقی و Periventricular White matter است (۱۲). برخی از علائم ایجاد شده در واسکولیت ها عبارت اند از: TIA، استروک، نوروپاتی کرانیال، سرگیجه، تشنج، فلج اندامها به شکل های مختلف (پاراپارزی، همی پارزی و سایر الگو های درگیری اندام) (۱۳).

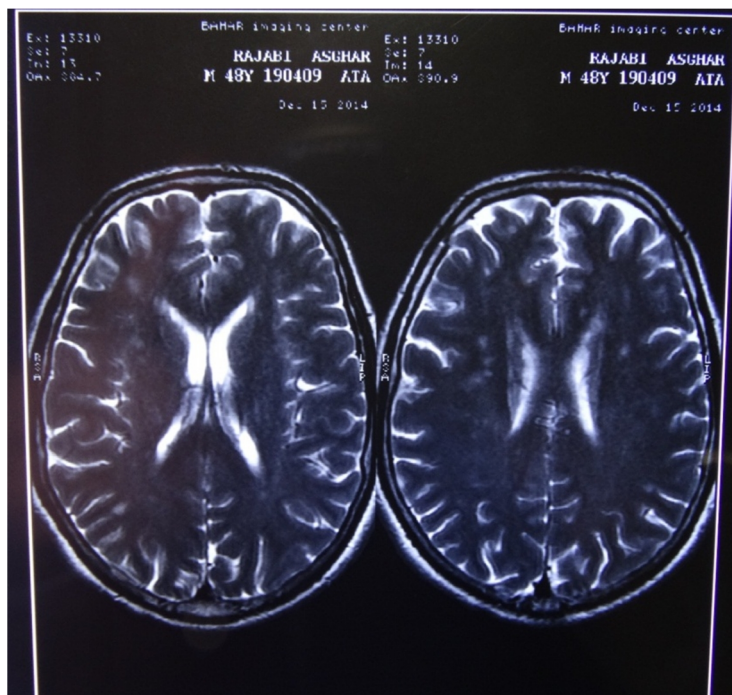
در بیماری ALS هم سیستم نورون محرکه فوقانی و هم تحتانی درگیر می شود و ممکن است بیماری با درگیری هر کدام از آنها شروع شود (۱۴). علائم شروع بسیار متنوع بوده و در بعضی از افراد با علائم upper motor neuron از جمله پاراپارزی اسپاستیک و افزایش رفلکس های تاندونی عمقی آغاز می شود (۱۵). بنابراین در آغاز بیماری

در Brain MRI هم در T<sub>2</sub> و هم در (FLAIR) Fluid attenuate inversion recovery ضایعات هایپراینتنس و (UBOs) (undetermined bright objects) متعدد در White matter پری کالوزال (شکل ۱) و پری و نتریکلار و همچنین در Deep white matter لوبهای فرونتال و پاریتال هر دو سمت (شکل ۲) دیده شد که بعد از تزریق GAD enhancement پاتولوژیکی رویت نگردید.

سونوگرافی شکم و لگن و رادیوگرافی قفسه ی سینه عاری از یافته های پاتولوژیک یا منشأ نئوپلاستیک بود. تومور مارکرهای CA<sub>125</sub>، CA<sub>19</sub>، CEA، PSA، آلفا فیتوپروتئین و Chorionic gonadotropin ( $\beta$ -hCG) منفی بودند. IgG Index در CSF ۰/۴ میلی گرم در دسی لیتر (در محدوده ی نرمال) بود. ACE و HTLV<sub>1</sub> در CSF منفی بود.



شکل ۱- تصاویر sagittal Flair MRI sequences که نشانگر چندین کانون high signal در مناطق پری کالوزال و ماده سفید عمقی می باشد.



شکل ۲- تصاویر axial T<sub>2</sub>-Weighted MRI sequences

حاکی از کانونهای اوئید high signal در مجاورت بطنهای جانبی وعمود بر آن است. همچنین چند ضایعه high signal در محل juxtacortical U fibers دیده می شود.

کپسول داخلی و نیز white matter در brain MRI اکثر مبتلایان به ALS مشهود است. متوسط سنی بیماران ALS با ضایعات white matter پاراونتریکولار نسبت به بیماران ALS بدون ضایعات white matter بیشتر است (۱۷).

در واسکولیت‌های سربال (چه اولیه و چه ثانویه) ضایعات مغزی به شکل انفارکت‌های ماده سفید و خاکستری، خونریزی و یا ضایعات شبیه به تومور است. ضایعات high signal ماده سفید نیمکره‌ها در T2 و FLAIR شایع‌ترین یافته است. این ضایعات hyperintense در T2 به علت اختصاصیت کم باید به دقت تفسیر شود و با اطلاعات بالینی و داده‌های آزمایشگاهی مطابقت داده شوند؛ چون ضایعات مغزی مشابه در MS، متاستازها، تغییرات مغزی ثانوی به ریسک فاکتورهای عروقی و میگرن نیز دیده می‌شوند (۱۸).

در ALS تغییرات مشاهده شده در Brain MRI عبارت‌اند از: hyperintensity در Corticospinal Tract و کورتکس حرکتی و آتروفی مغزی. ممکن است در تصاویر T2 یا FLAIR hyperintensity در مسیر الیاف کورتیکواسپینال و بازوی خلفی کپسول داخلی و گاهاً در Centrum Semiovale و یا بخش Ventral ساقه ی مغز دیده شود (۱۸). هر چند در بعضی از مطالعات درجاتی از این تغییرات در افراد سالم نیز گزارش شده است (۱۹). Hypointensity در کورتکس حرکتی در تصاویر T2 در تعدادی از بیماران ALS دیده می‌شود. این یافته Sensitivity و Specificity برای ALS ندارد (۲۰). تغییرات high-intense قرینه T2 در ماده سفید ساب کورتیکال بخش قدامی لوب تمپورال در بیماران با ALS و نیز دمانس گزارش شده است (۲۱).

در بیمار مورد گزارش MRI مغز مطابق Brain MRI تیپیک بیماران ALS نبود و همین امر تشخیص MS و واسکولیت CNS را برای بیمار محتمل تر می‌کرد. از طرف دیگر معیار بیماری ALS احراز می‌گشت (۲۲).

در Brain MRI بیماران MS پلاک‌های دمیینه به شکل تیپیک در نواحی پری و نتریکولار، کورپوس کالوزوم، سنتروم سمی اواله و به میزان

در Cervical MRI سیگنال پاتولوژیک مشاهد نشد و بعد از تزریق GAD نیز تغییری حاصل نگردید. تنها یافته در MRI سرویکال یک دیسکو ورتبرال Complex به شکل disc bulging و استئوفیت خلفی در C6 و C7 بود.

در بررسی الکترومیوگرافیک تغییرات نوروژنیک در عضلات دوسر و سه سر بازوئی، اولین اینتروسئوس دورسال (FDI)، تیپالیس قدامی، سر خارجی گاستروکنمیوس و پاراسپینال مشاهده شد. فعالیت‌های Spontaneous و فاسیکولاسیون در ۳ سگمان Neuraxis شناسایی گردید. آمپلی تود CMAP عصب مدین سمت راست کاهش یافته بود که مطابق با سندرم تونل کارپال Moderate (Carpal Tunnel syndrome-CTS) دست راست بود؛ ولی سایر Sensory and Motor nerve conduction study نرمال بود.

### بحث و نتیجه‌گیری

در این گزارش بیماری معرفی شد که به علت وجود علائم upper motor neuron و OCB مثبت در CSF و مناطق هایپرسیگنال متعدد دوطرفه در ماده سفید مغز در MRI (T2 و FLAIR) و فقدان فاسیکولاسیون آشکار در معاینات اولیه و عدم انجام زودرس EMG تشخیص اولیه ی MS و واسکولیت‌های CNS برای وی گذاشته شده بود. ALS یک بیماری نوروژناتیو پیشرونده و ناتوان کننده است و شایع‌ترین بیماری موتور نورون می‌باشد. ویژگی خاص این بیماری همزمان بودن علائم upper & Lower motor neuron است که از یک Neuraxis به ناحیه ی دیگر پیشرفت می‌کند. بسیاری از موارد ALS با علائم Lower motor neuron شروع می‌شود و بعد درگیری upper motor neuron اضافه می‌گردد (۱۴).

نکته‌ی قابل توجه و جالب این بود که ضایعات ماده سفید و پلاک‌های متعدد مشهود در Brain MRI از یکسو در مناطق کاراکتریستیک MS یعنی ژوکستا کورتیکال، پری و نتریکولار و اینفرانتوریال نبودند و معیارهای انتشار در مکان (DIS) را پر نمی‌کردند (۱۶) و از سوی دیگر ضایعات high signal قرینه در بازوی خلفی

گرفتن تشخیص‌های افتراقی نامتداول برای پارزی‌های اسپاستیک و جستجوی کامل شواهد بالینی Lower motor neuron disease (LMND) در بیماران با سندروم غالب Upper motor neuron disease و استفاده‌ی به جا و به موقع از NCS & EMG در نیل سریع به تشخیص صحیح و نهایی بسیار حیاتی خواهد بود.

### منابع

1. Ropper A, Samuels M, Klein J. Adams and Victor Principles of neurology. Tenth edition. Boston: McGraw-Hill; 2014. P.1109.
2. Traxinger K, Kelly C, Johnson B, Lyles R, Glass J. Prognosis and epidemiology of amyotrophic lateral sclerosis. *Neurol Clin Pract.* 2013 Aug; 3(4): 313-20
3. Noh E, Park M, Park S, Moon W, Jung H. A case of amyotrophic lateral sclerosis presented as oropharyngeal dysphagia. *J Neurogastroenterol Motil* 2010 Jul;16(3):319-22.
4. Toosy A, Werring D, Orrell R, Howard R, King M, Barker G, Miller D. Diffusion tensor imaging detects corticospinal tract involvement at multiple levels in amyotrophic lateral Sclerosis. *J Neurol Neurosurg Psychiatry.* 74; 2003;74:1250-125-7.
5. Agosta F, Al-chalabi A, Fillipi M, Hardiman O, Kaji R, Meininger V. The El Escorial criteria: strengths and weaknesses. *Amyotrophic Lateral Sclerosis and Frontotemporal Degeneration. WFN-ALS.* 2015;16(1-2):1-7.
6. Hirtz D, Thurman D, Gwinn-Hardy K, Mohamed M, Chaudhuri A, Zalutsky R. How common are the common neurologic disorder. *J Neurol* 2007;68(5):326-37.
7. Fox R. Picturing multiple sclerosis: Conventional and diffusion tensor imaging. *Semin Neurol* 2008;28:453-66.
8. Kimberly Holland. Multiple Sclerosis vs. ALS: Similarities and Differences. <http://www.healthline.com/health/multiple-sclerosis/ms-vs-als#Overview1>. (12 March, 2014).
9. Dobson R, Ramagopalan S, Davis A. Cerebrospinal fluid oligoclonal bands in multiple sclerosis and clinically isolated syndromes: a meta-analysis of prevalence, prognosis and effect of latitude. *J Neurol Neurosurg Psychiatry* 2013;84(8):909-14.
10. Ticozzi N, Tiloca C, Mencacci N, Morelli C, Doretti A, Rusconi D, et al editors. Oligoclonal bands in cerebro spinal Fluid fluid of Amyotrophic amyotrophic lateral sclerosis patient with disease associated mutations. *J Neurol.* 2013;260 (1):85-92.
11. Moore M. neurological manifestation of

کمتر درماده سفیدعمقی و هسته‌های قاعده‌ای دیده می‌شود. پلاک‌های MS اکثراً به شکل Ovoid هستند و اگر از سمت کورپوس کالوزوم radiate شوند در گوشه‌ی سمت راست کورپوس کالوزوم خواهند بود. این پلاک‌ها در تصاویر T<sub>2</sub> هایپر اینتنس هستند (۲۳). برای افزایش Specificity و Sensitivity این یافته‌ها از معیارهای ۲۰۱۰ مک-دونالد استفاده شده است (۲۴). در مورد شناسائی OCB در CSF بیمار نیز ذکر این نکته قابل توجه است که تولید اینتراتکال IgG ممکن است در یک زیر گروه کوچک بیماران ALS (۳/۵ - ۰/۵ درصد) دیده شود (۱۰). اخیراً در یک تحقیق (۱۰) CSF ۲۵۹ بیمار ALS مورد آزمایش قرار گرفته و همچنین غربالگری برای موتاسیون ژنهای SOD<sub>1</sub> و FVS و TARDBP و ANH و OPTN و ORF72 و C انجام شد و مشخص گردید از بین بیمارانی که OCB مثبت بودند ۲ بیمار جهش TARDBP و P.A382T را داشتند و یکی از آنها نوع ANGP.P45 بوده است. این نتایج تقویت کننده‌ی این فرضیه است که جهش در هر دو ژن TARDBP و ANU باعث تخریب سد خونی مغزی (Blood Brain Barrier - BBB) و ایجاد پاسیج ایمنی و Neuroinflammation می‌شود.

در مطالعه‌ی تحت عنوان مشکلات تشخیص ALS که در سال ۱۹۹۹ انجام شد، به این نکته اشاره شده است که علی‌رغم تعریف معیار EL ESCORIAL برای تشخیص ALS، به علت گوناگونی علائم بالینی در آغاز این بیماری ممکن است با SMA، MS و سایر سندرم‌های مشابه ALS اشتباه شود و برای تشخیص صحیح نیاز است که در کنار تظاهرات بالینی حتماً CT، MRI، چک بیومارکرها در CSF، NCS-EMG و حتی گاهاً بیوپسی عضله و عصب انجام گیرد (۲۵). بیماری ALS در مراحل اولیه می‌تواند تظاهرات بالینی آتیپیک داشته و با نقاب بیماری‌های دمی‌لیناتیو و واسکولوپاتی‌های مغزی خود را نشان دهد. یافته‌های غیر متعارف MRI مغز می‌تواند پزشک را به سمت سایر تشخیص‌های افتراقی سوق دهد. بنابراین پیگیری سریال بیمار و در نظر

25. Belsh JM. Diagnostic challenges in ALS. *Neurology* 1999;53(8 Suppl 5):S26-30; discussion S35-6.
12. Pompera M, Mihera T, Stonea J, Tidmore W, Hellmann D. CNS vasculitis in autoimmune disease: MR imaging finding and correlation with angiography. *AJNR Am J Neuroradiol* 1999; 20(1):75-85.
13. Calabrese L, Duna G, Lie J. Vasculitis in the central nervous system. *Arthritis Rheum* 1997; 40:1189-201.
14. Bradley W, Daroff R, Fenichel G, Jankovic J. *neurology in clinical practice*. Fifth edition. Philadelphia: Butterworth-Heinemann; 2008. P. 2247.
15. Atkins L, Brown R, Leigh P, Goldstein L. Marital relationships in amyotrophic lateral sclerosis. *J Amyotroph Lateral Scler*. 2010; 11(4):344-50.
16. Dynes G, Schwimer C, Staugaitis S, Doyle J, Hays A, Mitsumoto H. Amyotrophic lateral sclerosis with multiple sclerosis; a clinical and pathologic report of Amyotrophic lateral. *Amyotroph Lateral Scler Other Motor Neuron Disord* 2000;1(5):349-53.
17. Lee Y, Markus R, Hughes A. MRI in ALS: Corticospinal tract hyperintensity. *AAN*. 2003; 61(11):320.
18. Agosta F, Chio A, Cosottini M, De Stefano N, Falini A, Mascalchi M, et al. The present and future of neuroimaging in Amyotrophic lateral sclerosis. *A JNR Am J Neuroradiol*. 2010;31:1769-1777.
19. Wang S, Melhem E. Amyotrophic lateral sclerosis & primary lateral sclerosis: the role of diffusion tensor imaging and other advanced MR techniques as objective upper motor neuron markers. *Ann N Y Acad* 2005;1064:61-77.
20. Karantanas A. Amyotrophic lateral sclerosis: unilateral T2-shortening on MRI. *Comput Med Imaging Graph* 1998;22(4):353-5.
21. Matsusue E, Sugihara S, Fujii S, Kinoshita T, Nakano T, Ohama E, et al editors. Cerebral cortical and white matter lesions in amyotrophic lateral sclerosis with dementia: correlation with MR and pathologic examinations. *AJNR Am J Neuroradiol* 2007;28(8):1505-10.
22. Brooks B, Miller R, Swash M, Munsat T. World Federation of Neurology Group on Motor Neuron Diseases. El Escorial revisited: revised criteria for the diagnosis of amyotrophic lateral sclerosis. *Amyotroph Lateral Scler Other Motor Neuron Disord* 2000;1:293-9.
23. Rovira A, Swanton J, Tintoré M, Huerga E, Barkhof F, Filippi M. A single, early magnetic resonance imaging study in the diagnosis of multiple sclerosis. *JAMA neurology*. 2009;66(5):587-92.
24. Polman C, Reingold S, Banwell B. Diagnostic criteria for multiple sclerosis. 2010 revisions to the McDonald criteria. *Ann Neurol* 2011;69(2):292-302.

## Amyotrophic lateral sclerosis masquerading multiple sclerosis and vasculopathy in brain MRI

\***Mehdi maghbooli**, MD, Assistant Professor of Neurology, Department of Neurology, Zanjan University of Medical Sciences, Zanjan, Iran (\*Corresponding author). [m.maghbooli@zums.ac.ir](mailto:m.maghbooli@zums.ac.ir)

**Negar Farhoudi**, Resident of Neurology, Department of Neurology, Vali-e-Asr University Hospital, Zanjan University of Medical Sciences, Zanjan, Iran.

**Kamran Azarkhish**, Assistant Professor of Radiology, Department of Radiology, Vali-e-Asr University Hospital, Zanjan University of Medical Sciences, Zanjan, Iran.

### Abstract

Amyotrophic lateral sclerosis (ALS) is a progressive neurodegenerative disease characterized by death of motor neurons leading to devastating muscle weakness and wasting and weight loss. It causes mixed picture of Lower Motor Neuron (LMN) and Upper Motor Neuron (UMN) dysfunction. The wide spectrums of atypical presentations can frequently lead to expensive work-up and undue delay in diagnosis of ALS. Occasionally, brain MRI of ALS patients shows some lesions in white matter. Moreover, Cerebrospinal Fluid (CSF) analysis demonstrates Oligoclonal Bands (OCB) in a few subjects. Because of the UMN signs, brain white matter lesions and presence of OCBs in CSF, ALS can be misdiagnosed as Multiple Sclerosis (MS). Also, some findings in ALS mimic Central Nervous System (CNS) vasculitis. We are reporting a case of ALS in a 48-year-old man presenting with subacute progressive spastic diparesis and brain white matter lesions which was initially misdiagnosed by MS and CNS vasculopathy.

**Keywords:** Amyotrophic lateral sclerosis, Magnetic resonance imaging, Multiple sclerosis, Vasculopathy