

پاراگانگلیوم بدخیم (گزارش ۱ مورد)

چکیده

پاراگانگلیوماها تومورهای مربوط به سیستم عصبی سمپاتیک و پاراسمپاتیک هستند. در ۱۰٪ موارد پاراگانگلیوماها، متاستاز دور دیده می‌شود اما نمی‌توان از روی خصوصیات هیستولوژیک تومور از جمله میتوز، پلئومورفیسم و تهاجم عروقی ماهیت تومور را تعیین کرد. تعیین ماهیت بدخیمی تنها بعد از مشاهده ضایعه متاستاتیک در محلی که بقایای جنینی بافت پاراگانگلیونیک وجود ندارد، امکان‌پذیر می‌باشد. بیماری که در این مقاله معرفی می‌شود آقای ۵۱ ساله سفید پوستی بود که سابقه وجود توده‌ای در گردن را از ۱۵ سال پیش داشت. بعد از خارج کردن توده ذکر شده، تشخیص پاراگانگلیوما گذاشته شد. در حدود ۶ ماه بعد بیمار دچار عود تومور شد و به طور مجدد تحت عمل جراحی قرار گرفت. این بار به علت درگیری غدد لنفاوی برای بیمار تشخیص پاراگانگلیوما بدخیم گذاشته شد.

دکتر مهشید هورمزدی I

*دکتر ماندانا دولتی II

کلیدواژه‌ها: ۱- پاراگانگلیوما ۲- متاستاز ۳- پلئومورفیسم ۴- سمپاتیک ۵- پاراسمپاتیک

مقدمه

تومورهای بافتی پاراگانگلیوما اغلب از غدد آدرنال (فئوکروموسیتوما) و مناطق رتروپریتونئال خارج از آدرنال منشا می‌گیرند اما ممکن است از مناطق دیگری در گردن و لگن (زنجیره سیستم عصبی اتونومیک) نیز ایجاد شوند. پاراگانگلیوما می‌تواند بخشی از سندرم نئوپلازی متعدد غدد آندوکراین تیپ ۲ (MEN II) باشد (۱). ماهیت تومور را نمی‌توان از روی خصوصیات هیستولوژیک تومور از جمله میتوز، پلئومورفیسم و تهاجم عروقی تعیین کرد. تعیین ماهیت بدخیمی تنها بعد از مشاهده ضایعه متاستاتیک در محلی که بقایای جنینی بافت پاراگانگلیونیک وجود ندارد، امکان‌پذیر می‌باشد (۱). در بررسی منابع موجود در اینترنت، تنها ۱۴ گزارش از پاراگانگلیوما بدخیم وجود داشت.

معرفی بیمار

بیمار مورد نظر آقای ۵۱ ساله سفید پوستی بود که سابقه پیدایش توده‌ای غیردردناک و کوچک را در سمت چپ گردن از ۱۵ سال قبل داشت. این توده متحرک بوده و از حدود ۶ ماه قبل از مراجعه برجسته‌تر شده بود. بیمار از گرفتگی صدا و دیسفاژی شکایت داشت اما تنگی نفس و کاهش وزن را ذکر نمی‌کرد. در حدود ۳ ماه پیش از مراجعه توده‌ای از گردن بیمار خارج شده بود اما علائم بیماری بهبود نیافته و به طور مجدد توده‌ای در گردن تظاهر یافته بود.

در معاینه سر و گردن توده‌ای به ابعاد ۴×۱۰ سانتی‌متر در Zone II گردن در سمت چپ قابل لمس بود که از لترال تا نزدیک خط وسط گردن امتداد داشت (تصویر شماره ۱). هم‌چنین یک توده کوچک متحرک به ابعاد ۱×۱ سانتی‌متر

(I) استادیار گروه آسیب‌شناسی، دانشگاه علوم پزشکی و خدمات بهداشتی - درمانی ایران، تهران.

(II) دستیار آسیب‌شناسی، بیمارستان حضرت رسول اکرم (ص)، دانشگاه علوم پزشکی و خدمات بهداشتی - درمانی ایران، تهران (*مؤلف مسئول)

در بالای کلاویکل در قاعده لترال گردن قابل مشاهده بود. انحراف تراشه به سمت راست و کاهش صداهای ریوی در قسمت فوقانی سمت چپ، در معاینه قفسه سینه وجود داشت.



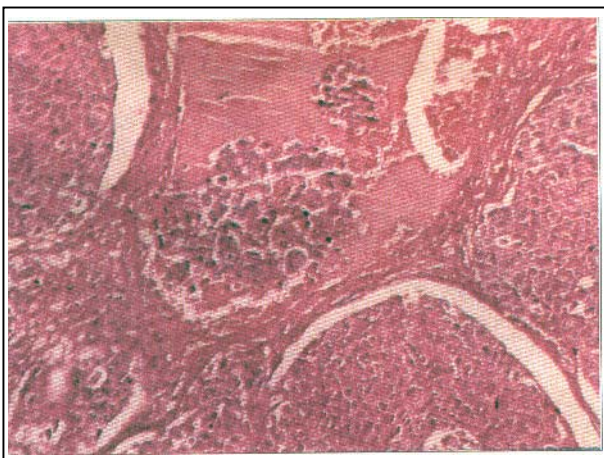
تصویر شماره ۲- نمای ماکروسکوپی توده گردن

در بررسی هیستولوژیک، تومور از آشیانه‌هایی از سلول‌های چندوجهی (zell ballen) تشکیل شده بود که توسط ترابکول‌های فیبرو و سلول‌های کشیده نگه‌دارنده (سلول‌های sustentacular) احاطه شده بودند.

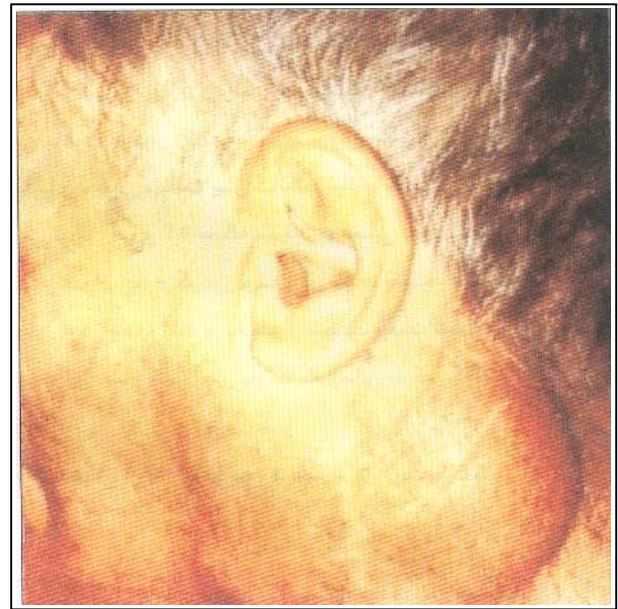سلول‌های توموری دارای سیتوپلاسم فراوان روشن تا گرانولر و ائوزینوفیل و هسته‌های گرد تا بیضی و گاهی وزیکولر بودند و در بعضی از مناطق نکروز و میتوز وجود داشت (تصویر شماره ۳).

توده‌های خارج شده از مدیاستن در واقع لنف‌نوده‌های درگیر بودند (تصویر شماره ۴).

در نهایت برای بیمار تشخیص پاراگانگلیومای بدخیم گذاشته شد.



تصویر شماره ۳- مقاطع توده گردن



تصویر شماره ۱- پاراگانگلیوم کاروتید بادی در سمت چپ گردن

در رادیوگرافی قفسه سینه پهن شدن شدگی مدیاستن و انحراف تراشه به سمت راست مشاهده شد در نتیجه این برای بیمار سی‌تی‌اسکن قفسه سینه و شکم درخواست گردید.

در سی‌تی‌اسکن قفسه سینه توده‌ای لوبوله در مدیاستن فوقانی وجود داشت که موجب انحراف تراشه به سمت راست شده بود اما سی‌تی‌اسکن شکم طبیعی گزارش شد.

طبق نظر رادیولوژیست، این توده‌ها لنف‌نوده‌های درگیر در مدیاستن فوقانی بودند بنابراین توده‌های گردن و مدیاستن توسط جراح خارج شد.

متأسفانه کاتکول آمین‌های ادرار بیمار اندازه‌گیری نشد. از نظر ماکروسکوپی، توده یک تومور با بافت واسکولاریزه و رنگ قرمز صورتی تا قهوه‌ای بود (تصویر شماره ۲).

سپتاها یا تیغه‌های به شدت فیبروزه، بین سلول‌ها دیده می‌شود.

در این فضاها سلول‌های کشیده نگه‌دارنده یا همان سلول‌های sustentacular قرار دارند. خون‌ریزی داخل تومور اغلب دیده می‌شود و شایع است. میتوز نیز در موارد خوش‌خیم و بدخیم مثبت می‌باشد.

سلول‌ها به صورت تیپیک در رنگ‌آمیزی S-۱۰۰ کروموگرانین و انولاز که برای پروتئین‌های نوروون اختصاصی است مثبت هستند (۲).

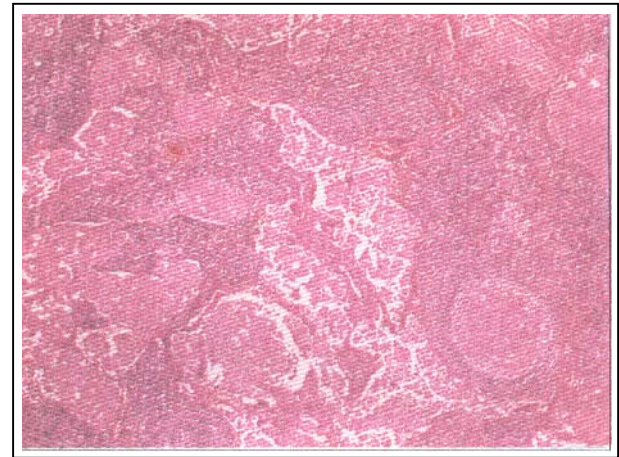
ضایعات بدخیم جذب ید داشته و در رنگ‌آمیزی کروموگرانین و انولاز رنگ‌پذیری بیشتری دارند (۵).

تومورهایی که DNA تتراپلوئید و آنپلوئید دارند، رفتار تهاجمی‌تری از خود نشان می‌دهند و سلول‌های بدخیم دارای نکروز و گرانول‌های ائوزین بیشتری هستند (۴).

درمان انتخابی پاراگانگلیوم برداشتن آن توسط جراحی است. متاستازها اغلب به کندی رشد می‌کنند اما پاسخ خوبی به شیمی‌درمانی و رادیوتراپی نمی‌دهند.

منابع

- 1- Montresor E., Iacono C., Nifosi F., Zanza A. Retroperitoneal paraganglioma, Eur J Surg, 1994, 160: 547-52.
- 2- Cotran R., Kumar V. Robbins pathologic basis of disease 6 th ed, Philadelphia, Saunders, 1999, PP: 768-9.
- 3- Wick M., Rosai J. Neuroendocrine tumors of the mediastinum, Semin Diag pathology, 1991, 8(35): 24-26.
- 4- Pommier R., Vetto J. Comparison of adrenal and extra adrenal pheochromocytoma, Surgery, 1993, 114: 1160-6.
- 5- Linnoila R., Keiser H. Histopathology of benign versus malignant sympathoadrenal paragangliomas, Clinicopathologic study of 120 cases including unusual histologic features, Hum pathol, 1990, 21(11): 1168-80.



تصویر شماره ۴- متاستاز لنف نود

بحث

پاراگانگلیوماها اغلب از غدد آدرنال (فنوکروموسیتوما) و مناطق رتروپریتونئال خارج از آدرنال منشأ می‌گیرند اما ممکن است از مناطق دیگری در گردن و لگن (زنجیره سیستم عصبی اتونومیک) ایجاد شوند. پاراگانگلیوما می‌تواند بخشی از سندرم نتوپلازی متعدد آندوکراین تیپ ۲ (MEN II) باشد (۱).

تشخیص توانایی تبدیل شدن به فرم بدخیم از روی خصوصیات هیستولوژیک غیر ممکن بوده و تنها بعد از مشاهده ضایعه متاستاتیک در محلی که بقایای بافت جنینی پاراگانگلیونیک وجود ندارد، امکان‌پذیر می‌باشد. دژنراسیون بدخیمی در ۱۰٪ موارد پاراگانگلیوماهای آدرنال دیده می‌شود. این میزان در پاراگانگلیومای خارج آدرنال به ۲۴٪ می‌رسد. باید به این نکته نیز اشاره کرد که در این موارد اختلاف نظر وجود دارد.

پاراگانگلیوماهای آدرنال و خارج آدرنال می‌توانند به طور فعال کاتکول آمین ترشح کنند و مسئول ایجاد علائمی مانند افزایش فشار خون، تپش قلب، سردرد و تعریق باشند (۲ و ۳). اغلب بیماران مرد بوده و از نظر سنی در دهه پنجم و ششم هستند (۴).

از نظر هیستولوژیک پاراگانگلیوماها، توپر (Solid) و کپسول دار می‌باشند، از سلول‌های بزرگ ائوزینوفیلیک که ساختار Honey comb یا تراکولر دارند، تشکیل شده‌اند و

Malignant Paraganglioma: A Case Report

M. Hourmozdi, MD^I **M. Dolati, MD*^{II}

Abstract

Paraganglioma are tumors that arise within the sympathetic and parasympathetic nervous system. About 10% of paraganglioma spread to distant sites. Malignant potential has been difficult to be determined by histologic characteristic and it is defined after a metastatic lesion or direct invasion found in a site with no residual embryonic paraganglionic tissue. In this case report, a 51-year-old man is presented who had a neck mass from 15 years ago. After resection of the mass, diagnosis was paraganglioma. After 6 months, the patient was involved by tumor recurrence and she was then reoperated, but this time due to lymph node involvement, malignant paraganglioma was diagnosed.

Key Words: **1) Paraganglioma 2) Metastasis 3) Polymorphism**
4) Sympathetic 5) Parasympathetic

I) Assistant Professor of Pathology. Iran University of Medical Sciences and Health Services. Tehran, Iran.

II) Resident of Pathology. Hazrat Rasoul-e-Akram Hospital. Iran University of Medical Sciences and Health Services. Tehran, Iran. (*Corresponding Author)