

انفارکتوس قسمتی از منتوم و گزارش یک مورد

چکیده

انفارکتوس اولیه یا خودبخود قسمتی از منتوم، جزء گروه کوچک و نادری از اورژانس‌های حاد شکمی است که در اثر اختلالات عروقی چادرینه یا گاهی پیچ خوردگی منتوم ایجاد می‌شود. بیماری ممکن است بدنبال یک عمل جراحی شکمی، ایجاد چسبندگی و حرکت چادرینه حول محور چسبندگی ایجاد شود یا اینکه پیچ‌خوردگی بدون هیچگونه علت ظاهری اتفاق افتد؛ که در هر دو صورت چه اولیه چه ثانویه به چسبندگی، منجر به ایجاد گانگرن و انفارکتوس چادرینه می‌گردد و علائم شکم حاد جراحی را ایجاد می‌کند. موردی که گزارش می‌شود، دچار انفارکتوس قسمتی از منتوم بصورت اولیه شده بود که ناشی از پیچ خوردگی نبوده و بطور خودبخود ایجاد گردیده بود؛ این نوع انفارکتوس از ۲ نوع دیگر کمیابتر است و از ۱۰۰ سال پیش که این بیماری شناخته شد، کمتر از ۱۵۰ مورد آن در دنیا گزارش گردیده است. اهمیت بیماری در این است که از آپاندیسیت حاد غیر قابل افتراق می‌باشد و تشخیص قطعی، فقط در زمان لاپاراتومی داده می‌شود. در این موارد آپاندیس سالم است و مقداری مایع سرمی خونی، در شکم وجود دارد و قسمتی از منتوم دچار نکروز شده است که مشاهده آن جراح را بایستی به تشخیص قطعی، هدایت نماید. در این مورد، انفارکتوس قسمتی از منتوم در یک مرد ۳۷ ساله چاق گزارش می‌شود که درمان پیشنهادی، آپاندکتومی و برداشتن قسمت نکروزه چادرینه بزرگ است.

*دکتر سید علی جلالی I

دکتر سید مهدی جلالی II

دکتر پوران شیشینه III

کلیدواژه‌ها: ۱- نکروز منتوم ۲- انفارکتوس قسمتی از منتوم ۳- منتوم

مقدمه

در زبان فرانسه Grande Epiploon نامیده می‌شود). در حالت ثانویه، استپاله اپی‌پلوئیک محور پیچ‌خوردگی واقع می‌شود و منتوم به دور آن می‌چرخد، در نتیجه وریدهای آن در اثر پیچ‌خوردگی دچار گرفتگی و انسداد شده و آن ناحیه از منتوم که اختلال گردش خون پیدا کرده است دچار انفارکتوس و نکروز می‌گردد. گروه کوچکتری از انفارکتوس منتوم وجود دارد که در این گروه قسمتی از منتوم دچار نکروز می‌شود اما هیچگونه چرخشی در آن دیده نمی‌شود و شکم نیز چسبندگی، فتق جداری و یا مغبنی ندارد.

موردی که معرفی می‌شود جزء این گروه کوچک از

انفارکتوس اولیه چادرینه بزرگ، بیماری نادری است که ایجاد علائم حاد شکمی می‌کند. این بیماری ممکن است در اثر پیچ‌خوردگی منتوم هم ایجاد شود که پیچ‌خوردگی نیز بنوبه خود به ۲ گروه اولیه و ثانویه تقسیم می‌شود.

در حالت اولیه، چرخش (Torsion) چادرینه بدون هیچگونه علت ظاهری اتفاق می‌افتد که به آن Unipolar می‌گویند. در حالت ثانویه، چرخش ناشی از چسبندگی استپاله‌ای از منتوم به جدار شکم یا احشاء شکمی و یا در اثر وارد شدن آن به داخل کانال اینگوینال می‌باشد که به این حالت Bipolar گفته می‌شود (۱، ۲، ۳، ۴، ۵). (باید دانست که چادرینه بزرگ در زبان انگلیسی Greater Omentum و

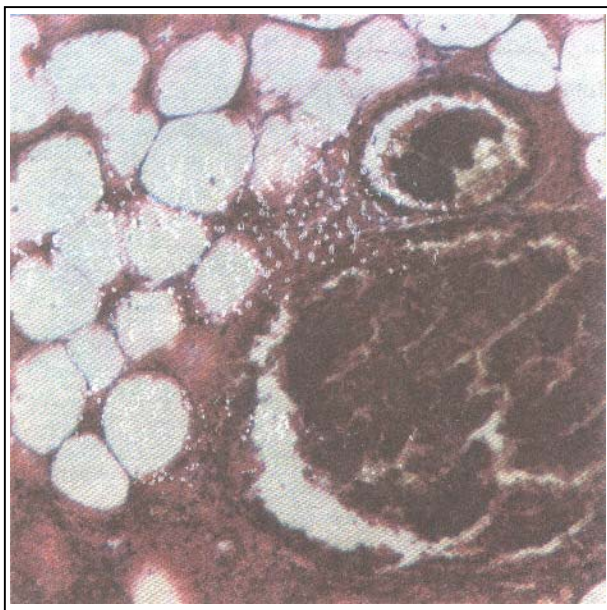
I) دانشیار گروه جراحی عمومی، دانشگاه علوم پزشکی و خدمات بهداشتی - درمانی ایران (*مؤلف مسؤول)

II) استادیار گروه جراحی عمومی، دانشگاه علوم پزشکی و خدمات بهداشتی - درمانی تهران

III) استادیار گروه پاتولوژی، دانشگاه علوم پزشکی و خدمات بهداشتی - درمانی شهید بهشتی

رنگ امتنوم بوضوح تغییر کرده بود و نکروز وجود داشت. بیمار آپاندکتومی کلاسیک شد و قسمت نکروز شده امتنوم نیز برداشته شد (Segmental resection). حال عمومی بیمار پس از عمل جراحی خوب بود و ۳۶ ساعت، بعد از بیمارستان مرخص گردید.

در گزارش پاتولوژی آپاندیس سالم و قطعه ۳×۵ سانتیمتری امتنوم، دچار نکروز همراه با گرفتگی وریدی بود که در آن خونریزی همراه با نکروز چربی و انفیلتراسیون سلولهای PMN مشاهده شد (شکل شماره ۱).



شکل شماره ۱- خونریزی همراه با نکروز چربی و انفیلتراسیون سلولهای PMN

بحث

انفارکتوس اولیه قسمتی از امتنوم که در متون پزشکی بنامهای idiopathic و spontaneous نیز نامیده می‌شود، علت اصلی آن مشخص نیست (البته بجز در مواردیکه در اثر پیچ‌خوردگی امتنوم ایجاد می‌شود). عواملی که می‌توانند در ایجاد بیماری موثر باشند عبارتند از:

۱- چاقی، بخصوص در افرادی که چادرینه پرچربی و سنگین دارند که در این موارد وریدها بیشتر بوده و پیچ‌خوردگی دارند.

انفارکتوسهای امتنوم است. باید به این نکته اشاره کرد که کلیه احشا شکمی بجز کبد ممکن است دچار ولولوس و یا چرخش شوند (۱). این بیماری در کودکان هم دیده می‌شود اما شیوع آن در کودکان کمی بیشتر از بزرگسالان است.

معرفی بیمار

بیمار مرد جوان ۳۷ ساله، سنگین وزن و درشت اندامی بود که از ۱ روز قبل از مراجعه، دچار درد شکمی شده بود. درد در ناحیه سمت راست و تحتانی شکم و بصورت دائمی وجود داشت (RLQ) که با حرکت و سرفه تشدید می‌شد. همچنین بیمار بی‌اشتهایی و حالت تهوع شدید داشت اما استفراغ نکرده بود.

در آزمایش گلبولی تعداد گلوبولهای سفید در حد طبیعی با مختصر shift به سمت چپ گزارش شده بود. آزمایش ادرار نیز طبیعی بود. در معاینه، نقطه Mc Burney کاملاً دردناک و دچار تندرنس (Tenderness) شدید و ریباند تندرنس بود. در سمت چپ و تحتانی شکم نیز تندرنس و ریباند تندرنس مختصری وجود داشت.

در بررسی علائم حیاتی، درجه حرارت ۳۷/۵ درجه سانتی‌گراد داشت و کمی تاکی‌کارد بود. در سمع شکم صدای روده‌ها هیپوآکتیو شنیده می‌شد. بیمار با تشخیص احتمالی آپاندیسیت حاد به بیمارستان فرستاده شد که چند ساعت تحت نظر قرار گرفت و درمان طبی برای وی انجام گردید. (قطع غذا و مایعات از راه دهان و تجویز مایعات داخل وریدی) پس از معاینات مکرر بعثت آنکه در علائم بالینی بیمار تغییری حاصل نشد، بیمار تحت عمل جراحی قرار گرفت.

در لاپاراتومی که با شکاف Mc Burney انجام شد، هنگام ورود به صفاق حدود ۱۵۰ سی‌سی مایع سرمی خونی Serosanguinous وجود داشت و آپاندیس طبیعی بود. در بررسی شکم، سایر احشا تا حدود قابل لمس، طبیعی بودند. دیورتیکول مکل وجود نداشت، ایلئوم نیز طبیعی بود. در قسمت تحتانی و راست شکم نکروز قسمتی از امتنوم دیده شد که در ناحیه‌ای به وسعت ۳×۵ سانتیمتر

کلیه بیماران در لمس شکم، حساسیت و گاردینگ لوکالیزه دارند. در نیمی از بیماران پرستالتیزم کاهش یافته و در تعداد کمی از آنها پرستالتیزم طبیعی است.

۵۰٪ بیماران تب خفیف دارند (۲۷/۵ درجه سانتیگراد).

در اکثریت قریب به اتفاق آنها لکوستیوز بیش از ۱۰/۰۰۰ در میلیمتر مکعب خون دیده می‌شود.

رادیوگرافی ساده شکم طبیعی است اما در تعدادی از بیماران که بطور گذشته‌نگر پس از عمل جراحی رادیوگرافی آنها بازنگری شد، در ۱ موارد Sentinel loop وجود داشته است. معمولاً همه بیماران تحت عمل جراحی قرار می‌گیرند و تشخیص نهایی در زمان لاپاراتومی داده می‌شود.

در انفارکتوس قسمتی منتوم، بیماران با تشخیص آپاندیسیت حاد و معمولاً بعد از تحت نظر بودن به مدت ۲۴ ساعت جراحی می‌شوند. تعدادی از بیماران که انفارکتوس منتوم آنها ثانویه به پیچ‌خوردگی منتوم است گاهی بعلت درد ناحیه راست و فوقانی شکم با تشخیص کله سیستمیت حاد تحت عمل جراحی قرار می‌گیرند (۸ و ۷).

مهمترین علامت موجود هنگام لاپاراتومی که در تمامی بیماران ثابت است وجود مایع سرمی خونی در صفاق (Serosanguinous) است (۱، ۲، ۳، ۴، ۵، ۶، ۷، ۸ و ۹). در مواردی که انفارکتوس منتوم قسمتی باشد (Segmental) در سمت راست و تحتانی شکم روی منتوم یک ناحیه نکروزه مشاهده می‌شود که اندازه آن بین ۲ الی ۱۵ سانتیمتر متغیر است.

در حالتی که نکروز منتوم بعلت چرخش و پیچ‌خوردگی است، دیده می‌شود که قسمتی از منتوم بصورت استتاله و زبانه در شکم آویزان بوده و متورم می‌باشد و چندین بار بدور خود پیچیده و به‌رنگ سیاه تا آبی در آمده است در این موارد نیز بطور ثابت مایع سرمی خونی در شکم موجود است (۷ و ۶، ۱).

Bush در سال ۱۸۹۶ برای اولین بار این بیماری را شرح داد و در سال ۱۹۲۰ نیز Eberts آنرا مجدداً توصیف کرد.

۲- سنگینی کششی در عروق. در مواردی که افزایش فشار داخل صفاقی در اثر بلند کردن جسم سنگین و یا زور زدن اتفاق می‌افتد؛ کشش وریدها باعث خراب شدن آندوتلیوم عروقی و ایجاد لخته می‌شود (۴، ۵، ۶، ۷).

از نظر تشریحی چادرینه بزرگ در اغلب افراد در نیمه راست بزرگتر و در نتیجه سنگین‌تر است به همین علت کشیدگی در سمت راست بیشتر ایجاد می‌شود که بدنبال آن انفارکتوس نیز در سمت راست بیشتر اتفاق می‌افتد. گاهی ممکن است این کشیدگی پس از صرف غذای سنگین، هنگام حرکات ورزشی و یا بلند کردن جسم سنگین اتفاق بیفتد. بعضی از چادرینه‌ها از نظر تشریحی ۲ نیمه نسبتاً واضح دارند که به آن اصطلاحاً منتوم ۲ شاخه (Bifid) می‌گویند (۳، ۷، ۸، ۹). بدیهی است در این موارد چنانچه یک طرف سنگین شود کشیدگی ایجاد می‌شود. در مواردیکه نکروز منتوم در اثر پیچ‌خوردگی ایجاد می‌شود، چسبندگی داخل شکمی می‌تواند محوری برای این پیچ‌خوردگی باشد. همچنین ممکن است پرستالتیزم شدید روده‌ها هنگام هضم غذا، حرکتی در منتوم ایجاد کرده و پیچ‌خوردگی را تسهیل نماید (۳، ۷).

شغل بیماری که معرفی شد مطبوعاتی بود و با بسته‌بندیهای بزرگ دفتر و کاغذ و کتاب سر و کار داشت، این احتمال وجود دارد که بلند کردن این اجسام سنگین، سبب بیماری او شده باشد. در بعضی از منابع، تروما، عفونت، واسکولیت، پلی‌سیتمی و بیماریهای قلبی را نیز بعنوان علل انفارکتوس خودبخودی ذکر کرده اند.

لازم به ذکر است که پیچ‌خوردگی چادرینه در جهت عقربه‌های ساعت رخ می‌دهد (۱). تمامی این بیماران بعلت درد شکم و با علائم شکم حاد جراحی، مراجعه می‌کنند. شروع درد ناگهانی و ثابت است.

در بعضی از بیماران درد ابتدا کرامپی بوده و بعد ثابت می‌شود. در مواردی که درد در اثر پیچ‌خوردگی منتوم باشد نزدیک به ۱- بیماران درد را در ناحیه راست و تحتانی شکم احساس می‌کنند، در ۱- موارد درد در سمت راست و فوقانی شکم و در ۱- بقیه درد در اطراف ناف است (۴، ۶، ۹).

داشته باشند که در حین عمل نیز تشخیص داده نشده‌اند یا به عللی عمل نشده‌اند. احتمالاً در این افراد ناحیه نکروتیک در شکم باقی مانده و بدون هیچگونه عارضه‌ای خودبخود بهبودی کامل یافته است. هنگام لاپاراتومی، پس از برداشتن ناحیه نکروزه، برداشتن آپاندیس مشکلی ایجاد نمی‌کند و بهتر است برداشته شود.

مرگ و میر در این بیماری نادر است و مانند آپاندیسیت حاد می‌باشد اما مواردی از سپتی‌سمی در اثر انفارکتوس وسیع دیده شد که منجر به مرگ بیمار گردیده بود. باید این نکته را در نظر داشت که چنانچه هنگام عمل جراحی با تشخیص آپاندیسیت، مایع سرمی خونی در شکم دیده شد و آپاندیس طبیعی بود اما نکروز قسمتی از امتنوم وجود داشت. دیگر احتیاجی به واریسی سایر احشا شکمی نبوده و بایستی نکروز امتنوم را مسئول ایجاد دردها و ناراحتیهای بیمار دانست.

منابع

- 1- Crofoot DD "Spontaneous Segmental Infarction of the Greater Omentum" Am J surg 1980; 139: 262.
- 2- Rich HR, Filler RM "Segmental Infarction of Omentum: a case of acute abdomen in childhood. Canadian J of Surg 1983; 26: 3.
- 3- Bisagni P, Ceriani C "Idiopathic Omental Hemorrhagic Infarction treated laparoscopically" Instituto Clinico Humanitas-Milano Italy, 1998; Am Surg 56:617
- 4- Tadataka Yamada "Omental Vascular Accidents, Text book of Gastroenterology, 3rd ed, Philadelphia Lippincott-Williams & Wilkins, 1999; PP:2381.
- 5- Tolinar PL., Bast YJ., "Idiopathic Segmental Infarction of the greater Omentum" Br J surg, 1987, 74: 1182.
- 6- Hines OJ., Ashley SW., "Omental torsion & infarction, Lesions of Mesentery, Omentum, and retroperitoneum in zinner, Schwartz & Ellis vol I Maingot's abdominal operations. 10nd ed, New York connecticet U.S.A, Appleton & Lange, 1997, pp: 713.

در سال ۱۸۹۹ Eitel برای اولین بار انفارکتوس امتنوم همراه با پیچ‌خوردگی را شرح داد. انفارکتوس ایدیوپاتیک و قسمتی (segmental) امتنوم، تاکنون در دنیا کمتر از ۱۵۰ مورد گزارش شده است (۵)، همچنین انفارکتوس همراه با پیچ‌خوردگی حدود ۲۵۰ مورد گزارش شده است که اغلب این بیماران بالغ بوده‌اند. نسبت گرفتاری در مردان کمی بیش از زنان است (۶). در بعضی از منابع نسبت آن را ۳ به ۲ و سن شیوع آن را بین ۳۰ تا ۵۰ سالگی ذکر کرده‌اند (۹).

اولین مورد انفارکتوس امتنوم در کودکان توسط Schwartz, Bersky در سال ۱۹۳۷ گزارش شد که در سال ۱۹۴۱ مجدداً توسط: Rubinstein, Schottenfeld شرح داده شد. شیوع این بیماری در کودکان حدود ۱- بالغین است. در کودکان شیوع همراه با پیچ‌خوردگی بسیار کمتر از شیوع انفارکتوس بدون پیچ‌خوردگی است که در بالغین این نسبت برعکس می‌باشد (۵).

از نظر آسیب شناسی میکروسکوپی، تفاوتی بین انفارکتوس همراه با پیچ‌خوردگی و انفارکتوس بدون پیچ‌خوردگی وجود ندارد. علائم این ۲ گروه کاملاً شبیه به هم است فقط محل درد آنها، متفاوت می‌باشد (۸).

در یکی از مراکز جراحی اطفال، با بررسی کلیه بیمارانی که با تشخیص آپاندیسیت حاد در مدت ۳۰ سال مراجعه کرده بودند دیده شد که از نظر آماری نسبت شیوع این بیماری در مقایسه با شیوع آپاندیسیت حاد، ۱ به ۸۰۰ بوده است (۵). بنابراین می‌توان نتیجه‌گیری کرد که شیوع این بیماری بیشتر از موارد گزارش شده می‌باشد. پس باید همکاران پزشک و جراح این بیماری را بشناسند، و در موارد اورژانس‌های شکمی در ذهن داشته باشند.

تاکنون هیچ موردی از این بیماری که قبل از عمل جراحی آنرا تشخیص داده باشند گزارش نشده است (۳). بنظر می‌رسد تعدادی از بیماران مبتلا به انفارکتوس امتنوم وجود

7- Daly JM., Adams JT., Fantini GA., et al., "Idiopathic segmental infarction- Abdominal wall, Omentum, Mesentery, and retroperitoneum in schwartz, shires, spencer, Daly, Fischerm Galloway principles of surgery, 7nd ed Vol II MacGraw Hill, INC, 1999, pp:1557.

8- Adams JT., "Primary torsion of omentum" Am J Surg, 1973, 126: 102.

9- Rungon BA "Omental Infarction-chap 100, surgical peritonitis & visceral diseases in M.H.Sleisenger & J.s.Fordham, "Gastrointestinal diseases. Vol II, philadelphia, W.B.Saunders, 1993, pp: 2011.

SEGMENTAL INFARCTION OF OMENTUM: A CASE REPORT

^I
*S.A. Jalali, MD ^{II}
S.M. Jalali, MD ^{III}
P. Shishineh, MD

ABSTRACT

Primary or spontaneous infarction of omentum is a rare disease producing acute abdominal condition. This is due to vascular changes in circulation of greater omentum. Infarction can be caused by torsion of omentum around the adhesion band following an operation, or it can occur spontaneously without an adhesion and operation. Rarely this condition is not due to torsion and is spontaneous without any visible cause at operation. In either cases the signs and symptoms of an acute abdomen is produced. Our case was an idiopathic segmental infarction of omentum which is much rare compared with 2 other causes of omental infarction. Less than 150 cases of idiopathic segmental infarction of omentum has been reported after its first presentation in almost 100 years ago.

The importance of this disease is in differential diagnosis of acute appendicitis which is indistinguishable before surgery. At laparotomy the appendix is normal and variable amounts of serosanguinous fluid is present in peritoneal cavity and a segment of greater omentum is infarcted. Our case was a 37-year-old overweight male with a spontaneous segmental infarction of greater omentum. Suggested surgical treatment is appendectomy and resection of the necrotic segment of omentum.

Key Words: 1) Segmental infarction of omentum 2) Omentum 3) Omental Necrosis

*I) Associate professor of general surgery, Iran University of Medical Sciences and Health Services, Tehran, Iran. (*Corresponding author)*

II) Assistant professor of general surgery, Tehran University of Medical Sciences and Health Services, Tehran, Iran.

III) Assistant professor of pathology, Shahid beheshti University of Medical Sciences and Health Services, Tehran, Iran.