

## اولین گزارش موردی نوکاردیا آستروئیدس کمپلکس از بیمار مبتلا به انسداد مجاری اشکی از ایران

آذین آهنی: بخش باکتری‌شناسی، گروه پاتوبیولوژی، دانشکده بهداشت، دانشگاه علوم پزشکی تهران، تهران، ایران. azin\_ahani@yahoo.com  
 سیده زینب سید یوسفی: بخش باکتری‌شناسی، گروه پاتوبیولوژی، دانشکده بهداشت، دانشگاه علوم پزشکی تهران، تهران، ایران. m68.yoosefy@gmail.com  
 مهدی فتاحی بافقی: گروه میکروبی‌شناسی، دانشکده پزشکی، دانشگاه علوم پزشکی شهید صدوقی یزد، یزد، ایران. mehdfatahi371@gmail.com  
 نوشین شاکری: بیمارستان شهید لبافی نژاد، تهران، ایران. shakeri.nooshin@yahoo.com  
 علیرضا نوروزی: بیمارستان شهید لبافی نژاد، تهران، ایران.  
 \* سید سعید اشراقی: بخش باکتری‌شناسی، گروه پاتوبیولوژی، دانشکده بهداشت، دانشگاه علوم پزشکی تهران، تهران، ایران (\*نویسنده مسئول). eshraghs@tums.ac.ir

تاریخ پذیرش: ۹۵/۵/۱۷

تاریخ دریافت: ۹۴/۱۲/۱۵

### چکیده

**زمینه و هدف:** نوکاردیا از خانواده اکتینوماست‌های هوازی، اسید فاست نسبی و گرم مثبت می‌باشد که در موارد نادری منجر به بروز عفونت‌های چشمی به ویژه در مبتلایان به نقایص سیستم ایمنی می‌گردد.

**معرفی بیمار:** بیمار مردی ۸۳ ساله، مبتلا به دیابت می‌باشد که در دی ماه سال ۱۳۹۳ به دلیل انسداد مجرای اشکی به بیمارستان شهید لبافی نژاد تهران-ایران مراجعه کرده است و با توجه به معاینات کلینیکی و ارزیابی‌های میکروبی‌شناسی عامل بیماری به‌عنوان نوکاردیا آستروئیدس کمپلکس تشخیص داده شد.

**نتیجه‌گیری:** به‌عنوان عامل بروز عفونت در انسداد مجاری اشکی، شناسایی نوکاردیا برای شروع درمان مناسب و به‌موقع ضروری است.

**کلیدواژه‌ها:** نوکاردیوزیس چشمی، نوکاردیا آستروئیدس، انسداد مجرای اشکی


### مقدمه

اختلال دید، ترشحات چرکی و اختلالات پوستی در گوشه داخلی چشم می‌باشد (۷-۵). از آنجایی که نوکاردیا به‌ندرت باعث بروز عفونت‌های چشمی می‌شود، جداسازی و شناسایی این باکتری از اهمیت خاصی برخوردار است (۸). آزمون‌های مرسوم آزمایشگاهی برای شناسایی جنس نوکاردیا، شامل جداسازی، رنگ‌آمیزی گرم، اسید-فاست و اسید-فاست نسبی و همچنین رشد در محیط لیزوزیم مایع می‌باشد (۹ و ۱۰). درمان نوکاردیا به‌عنوان عامل ایجادکننده عفونت‌های چشمی حائز اهمیت می‌باشد (۱۱ و ۱۲). تا زمان انجام بررسی‌ها و آزمایش‌های حاضر، مطالعات خاصی در ایران در زمینه بررسی نقش نوکاردیا در انسداد مجرای اشکی انجام نگردیده است؛ لذا پیگیری روند این بررسی‌ها از اهمیت بالایی برخوردار است. مطالعه حاضر گزارش یک مورد نوکاردیوزیس چشمی از بیمار مبتلا به عفونت مجاری اشکی ناشی از نوکاردیا آستروئیدس کمپلکس می‌باشد.

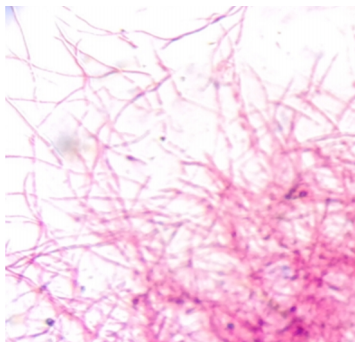
نوکاردیا باکتری گرم مثبت، هوازی، اسید فاست نسبی و غیر متحرک است که اولین بار توسط ادموند نوکارد از عفونت اسب ایزوله گردید. این باکتری در زیستگاه‌های طبیعی مانند خاک، هوا و آب حضور داشته و سبب ایجاد عفونت در قسمت‌های مختلف بدن و ایجاد اشکال بالینی همچون عفونت‌های تنفسی، جلدی، زیرجلدی، جلدی-لنفوای، مایستوماپی، عصبی و چشمی می‌گردد. بیماران مبتلا به نقص سیستم ایمنی، افراد مبتلا به ایدز، سرطان، بیماران مبتلا به انواع بدخیمی‌ها، دیابت و همچنین بیماران که داروهای کورتیکواستروئید و سرکوب‌کننده‌های سیستم ایمنی مصرف می‌نمایند، بیشتر مستعد ابتلا به عفونت‌های نوکاردیوزیس می‌باشند (۴-۱). انسداد مجرای نازولاکریمال (مجرای اشکی) یک بیماری با علل نامشخص بوده و عمدتاً در بالغین ایجاد می‌گردد. عوارض این بیماری اشک ریزش،

### معرفی بیمار

بیمار مردی ۸۳ ساله مبتلا به دیابت است که در دی ماه سال ۱۳۹۳ با عفونت و انسداد مجرای اشکی به بیمارستان شهید لبافی نژاد-تهران-ایران مراجعه کرده بود و با توجه به شرح حال و معاینه انجام شده و وجود علائمی همچون اشک ریزش، ترشحات چرکی، اختلالات پوست لبه داخلی چشم و اختلال دید، تشخیص انسداد نازولا کریمال داده شد. پس از طی مراحل نمونه گیری و انتقال آن به آزمایشگاه اکتینومایست دانشکده بهداشت دانشگاه علوم پزشکی تهران، به منظور تشخیص آزمایشگاهی، نمونه در محیط های آگار خون دار و نوترینت آگار کشت و در دمای ۳۷ درجه سانتی گراد انکوبه گردید. پس از مشاهده کلنی های سفید مایل به نارنجی و مشاهده نتایج حاصل از رنگ آمیزی به صورت گرم مثبت، اسید-فاست منفی، اسیدفاست نسبی مثبت و وجود هایف های هوایی و همچنین با مشاهده رشد در محیط لیزوزیم مایع، عامل بیماری نوکاردیا تشخیص داده شد (شکل های ۱ و ۲).



شکل ۱- کلنی نوکاردیا بر روی محیط نوترینت آگار



شکل ۲- رنگ آمیزی پارشیال اسید فاست ایزوله جدا شده

می دهد (۱۳ و ۱۴).

### بحث و نتیجه گیری

نوکاردیا باکتری گرم مثبت، هوازی، پارشیال اسید فاست و واجد اسید مایکولیک در دیواره خود می باشد و به عنوان باکتری ساپروفیت در منابع آب و خاک، گرد و غبار و گیاهان در حال فساد حضور دارد. بیماری هایی که گونه های متعلق به جنس نوکاردیا ایجاد می کنند شامل طیف وسیعی از بیماری ها از جمله جلدی، جلدی-لنفای، مایستومی، مغزی و چشمی می باشند (۱۷-۱۵). بیماری چشمی نوکاردیا به عنوان یک بیماری نادر حائز اهمیت بوده و تشخیص آن برای درمان به موقع بیمار ضروری است. از آنجایی که تشخیص نوکاردیا به عنوان عامل ایجاد کننده التهاب و عفونت مجرای اشکی (کانالیکولیت) دشوار می باشد و حذف عمل جراحی در پروسه ی درمان بیمار به عنوان یک هدف مطرح می گردد، استفاده از روش های تشخیص به موقع این ارگانیزم ضروری به نظر می رسد. در مطالعه پایین و همکاران در سال ۱۹۶۰ بر روی دو مورد بیمار مبتلا به کانالیکولیت

ایزوله جدا شده با استفاده از آزمون های فوتیپی شامل رشد در ۴۵ درجه سانتی گراد، استفاده از ترکیباتی هم چون سترات، احیا نترات، تجزیه اوره و کازئین، ژلاتین، گزانتین، هیپوزانتین و تیروزین و نیز تخمیر قندهایی از جمله سالیسین، سوربیتول، ساکارز، مالتوز، رافینوز، لاکتوز، گزیلوز، گلوکز و آرابینوز، نوکاردیا آستروئیدس کمپلکس تشخیص داده شد. همچنین برای ایزوله جدا شده با استفاده از روش دیسک دیفیوژن آگار و آزمون آنتی بیوگرام (تهیه شده از شرکت Mast-England) انجام گرفت. در این مرحله برای کنترل آنتی بیوگرام از *پسودوموناس آئروژینوزا* (ATCC27853)، *شرشیا کولی* (ATCC25922) و *استافیلوکوکوس اورئوس* (ATCC 25923) استفاده گردید. بر مبنای نتایج حاصل از آزمون آنتی بیوگرام مشخص شد که عامل بیماری به کلیندامایسین، توبرامایسین و اریترومایسین مقاوم بوده اما نسبت به آنتی بیوتیک های سیپروفلوکساسین، آمپی سیلین، آمیکاسین، کوتریموکسازول و ایمی پنم حساسیت نشان

تشخیص داده شد.

### منابع

1. Fatahi Bafghi M, Eshraghi SS, Heidarieh P, Habibnia S, Rasouli Nasab M. Nocardiosis in immune disorder disease. *Malays J Med Sci*; 2014; 75-76.
2. Eshraghi SS, Fatahi Bafghi M, Ghafouri A, Heidarieh P, Habibnia S, Rasouli Nasab M, et al. Isolation and identification of *Nocardia asteroides* complex isolated from thigh abscess in a patient with Behcet's syndrome: the first report from Iran. *TUMJ*; 2013. 71(7):476-479.
3. Fatahi Bafghi M, Heidarieh P, Habibnia S, Rasouli Nasab M, Kalantar Neyestakani D, Afshar D, et al. Phenotypic and molecular properties of the *Nocardia* species. *Aveccina J Clin Microb Infec*; 2014. 1(1):e19215.
4. Fatahi Bafghi M, Eshraghi SS, Heidarieh P, Habibnia S, Rasouli Nasab M. DNA extraction from *Nocardia* species for special genes analysis using PCR. *North Am J Med Sci*; 2014:231.
5. Kushner BJ. Congenital nasolacrimal system obstruction. *Arch Ophthalmol*; 1982:597-600.
6. Burns JA, Morgenstern KE, Cahill KV, Foster JA, Jhiang SM, Kloos RT. Nasolacrimal obstruction secondary to I131 therapy. *Ophthal Plast Reconstr Surg*; 2004:126-129.
7. Wormald PJ, Tsirbas A. Investigation and endoscopic treatment for functional and anatomical obstruction of the nasolacrimal duct system. *Wiley Online Library*; 2004:352-356.
8. Bullock JD. Endogenous ocular nocardiosis: a clinical and experimental study. *Trans Am Ophthalmol Soc*; 1983:451.
9. Gordon RE, Mihm JM. Identification of *Nocardia caviae* (erikson) nov.comb. *Wiley Online Library*; 1962:628-636.
10. Gordon RE, Barnett DA, Handerhan JE, Pang HN. *Nocardia coeliaca*, *Nocardia autotrophica*, and thenocardin strain. *Int Syst Evol Microbiol*; 1974: 54-63.
11. Sridhar MS, Gopinathan U, Garg P, Sharma S, Gullapalli NR. Ocular *Nocardia* infections with special emphasis on the cornea. *Surv Ophthalmol*; 2001. 45(5):361-378.
12. Geiseler PJ, Andersen BR. Results of therapy in systemic nocardiosis. *LWW*; 1979:188-194.
13. Wallace RJ Jr, Steele LC, Sumter J, Smith JM. Antimicrobial susceptibility patterns of *Nocardia asteroides*. *Antimicrobial Agents Chemother*; 1988. 1:1776-1779.
14. Ambaye A, Kohner PC, Wollan PC, Roberts KL, Roberts GD, Cockerill FR. Comparison of agar dilution, broth microdilution, disk diffusion, E-test, and BACTEC radiometric methods for antimicrobial susceptibility testing of clinical isolate of *Nocardia*

(التهاب مجرای اشکی)، اکتینومایسس به عنوان عامل نادر در بروز این عفونت معرفی شد (۱۷). همچنین در مطالعه دیگری بر روی بیمار مبتلا به عفونت مجرای اشکی، اسمیر تهیه شده و رنگ آمیزی گرم و گیمسا انجام گرفت و با مشاهده باکتری‌های میله‌ای گرم مثبت عامل ایجاد عفونت اکتینومایسس تشخیص داده شد (۱۸). در مطالعه دیگری که تأثیر مصرف آنتی‌بیوتیک را در درمان عفونت مجاری اشکی مورد بررسی قرار می‌داد، از بین ۱۲ بیمار مبتلا به کانالیکولیت، عامل دو مورد بیماری اکتینومایسسها و پنج مورد آن توسط جنس نوکاردیا تشخیص داده شد (۱۹). در مطالعه لین و همکاران که بر روی بیماران مبتلا به التهاب و انسداد مجرای اشکی انجام شده بود، از بین ۳۴ بیمار مبتلا، چهار مورد اکتینومایسس جداسازی شد (۲۰). در مطالعه سلمان اصغر و همکاران در سال ۲۰۰۸، با کشت نمونه‌ی بیمار مبتلا به کانالیکولیت بر روی محیط‌های آگار خون‌دار، شکلات آگار و در شرایط هوایی و بی‌هوایی، تهیه اسمیر و رنگ آمیزی‌های گرم و زیل نلسون، عامل بیماری به شکل باکتری گرم مثبت و فیلامنتوس مشاهده و نوکاردیا تشخیص داده شد (۲۰). در مطالعه الموجینی و همکاران نیز یک مورد عفونت مجرای اشکی توسط اکتینومایسس گزارش شد (۲۱). در مطالعه دیگری در سال ۲۰۱۴ که بر روی یک بیمار مبتلا به کانالیکولیت انجام گرفته بود نیز با تهیه اسمیر و رنگ آمیزی و کشت، عامل بیماری اکتینومایسس تشخیص داده شد (۲۲). در مطالعه Reddy بر روی عفونت‌های چشمی نوکاردیا، تمام ایزوله‌ها به آنتی‌بیوتیک‌های آمیکاسین، ۹۰ درصد ایزوله‌ها به توبرامایسین، ۵۵ درصد ایزوله‌ها به سیپروفلوکساسین و گاتی فلوکساسین و ۳۵ درصد به آزیترومایسین و کلاریترومایسین حساس بودند (۲۳). در بررسی انجام شده توسط Manikandan و همکاران بر روی عفونت‌های چشمی نوکاردیایی با انجام آزمون حساسیت آنتی‌بیوتیکی، اکثر سویه‌ها به آمیکاسین و سیپروفلوکساسین حساسیت نشان دادند (۲۴). در مطالعه حاضر پس از بررسی نتایج آزمون‌های فنوتیپی و آنتی‌بیوگرام عامل بیماری نوکاردیا آستروئیدس کمپلکس

*asteroides* complex. J Clin Microbiol; 1997. 35(4):847-52.

15. Fatahi Bafghi M, RNasab M, Habibnia S. Which method is more suitable for *Nocardia* isolation of polymicrobial site? Bangladesh J Med Microbiol; 2013. 35.

16. Rasouli Nasab M, Habibnia S, Heidarieh P, Pourmand MR, Fatahi Bafghi M, Eshraghi SS. Comparison of paraffin bait, humic acid vitamin B agar and paraffin agar methods to isolate *Nocardia* from soil. Mljgoums; 2014. 7(5):29-36.

17. Pine L, Hilliard H, Turner L. Actinomycotic lacrimal canaliculitis: A report of two cases with a review of the characteristics which identify the causal organism, *Actinomyces israelii*. Am J Ophthalmol; 1960:1278-1288.

18. Richards WW. Actinomycotic lacrimal canaliculitis. AJO; 1973:155-157.

19. Lin SC, Kao SC, Tsai CC, Cheng CY, Kau HC, Hsu WM, et al. Clinical characteristics and factors associated the outcome of lacrimal canaliculitis. Acta Ophthalmologica; 2011:759-763.

20. Asghar SA, Mahmood A, Alikhan M. *Nocardia* canaliculitis presenting as pouted punctum. J Coll Physicians Surg Pak; 2008:55-7.

21. AlMujaini A, Wali U, Al-Senawi R. Canaliculitis: Are we missing the diagnosis. OJO; 2009:145-146.

22. Usharani L, Kamei GL, Meitei YC. Lacrimal canaliculitis-A case report. Kerala J Ophthalmol. 2014.p:10-12

23. Reddy AK, Garg P, Kaur L. Speciation and susceptibility of *Nocardia* isolated from ocular infections. Clin Microbial Infect; 2010:1168-1171.

24. Manikandan P, Bhaskar M, Revathi R, Anita R, Abarna Lakshmi LR, Narendran V. Isolation and antimicrobial susceptibility pattern of *Nocardia* among people with culture –proven ocular infections attending a tertiary care eye hospital in Tamil nadu south India. Eye; 2007. 21:1102-1108.

## The first report of *Nocardia asteroides* complex from a patient with nasolacrimal obstruction duct from Iran

**Azin Ahani**, MSc, Department of Pathobiology, School of Public Health, Tehran University of Medical Sciences, Tehran, Iran. [azin\\_ahani@yahoo.com](mailto:azin_ahani@yahoo.com)

**Seydeh zeinab Seyyed Yousefi**, MSc, Department of Pathobiology, School of Public Health, Tehran University of Medical Sciences, Tehran, Iran. [m68.yoosefy@gmail.com](mailto:m68.yoosefy@gmail.com)

**Mehdi Fatahi-Bafghi**, PhD, Department of Microbiology, School of Medicine, Shahid Sadoughi University of Medical Sciences, Yazd, Iran. [mehdifatahi371@gmail.com](mailto:mehdifatahi371@gmail.com)

**Noshin Shakeri**, MSc, Shahid Labafi Nejad Hospital, Tehran, Iran. [shakeri.nooshin@yahoo.com](mailto:shakeri.nooshin@yahoo.com)

**Ali Reza Norozi**, MD, Shahid Labafi Nejad Hospital, Tehran, Iran.

**\*Seyyed Saeed Eshraghi**, PhD, Department of Pathobiology, School of Public Health, Tehran University of Medical Sciences, Tehran, Iran (\*Corresponding author). [eshraghs@tums.ac.ir](mailto:eshraghs@tums.ac.ir)

### Abstract

**Background:** *Nocardia asteroides* complex is an aerobic actinomycete, partially acid-fast and Gram-positive which rarely causes ocular infections especially in immunodeficient persons.

**Case Presentation:** An 83-year-old man with diabetes presented with nasolacrimal duct obstruction to Labbafinejad Hospital Tehran, Iran. According to the clinical examination and microbial assessment the cause of illness was diagnosed as *Nocardia asteroides* complex.

**Conclusion:** Diagnosis of *Nocardia asteroides* complex, as a cause of nasolacrimal duct infection, for prompt and proper treatment is effective.

**Keywords:** Ocular nocardiosis, *Nocardia asteroides*, Obstruction, Nasolacrimal duct