

# بررسی تاثیر امپرازول و سیپروفلوکساسین در درمان اثنی عشر و ریشه کنی هلیکوباکتر پیلوری

## چکیده

درباره اثرات درمانی امپرازول (omeprazol) همراه با آنتی بیوتیکها در بیماران مبتلا به زخم اثنی عشر و عفونت هلیکوباکتر پیلوری مطالعات زیادی انجام شده است ولی دلیل امکان مقاومت هلیکوباکتر پیلوری در برابر آنتی بیوتیکها از جمله مترونیدازول (Metronidazol) و کلاریترومایسین (clarithromycin) پژوهشی طراحی شد تا چگونگی اثر درمانی امپرازول همراه با آنتی بیوتیک نسبتاً جدید سیپروفلوکساسین (ciprofloxacin) را در بیماران مبتلا به زخم اثنی عشر بصورت آینده نگر (prospective) مورد مطالعه قرار گیرد در این بررسی ۸۴ بیمار بصورت تصادفی تحت درمان با امپرازول (۲۰ میلی گرم روزانه بمدت ۲۸ روز) و سیپروفلوکساسین (۲۵۰ میلی گرم دو بار در روز بمدت ۷ روز) و یا دارونما (placebo) درمان شدند. در این بررسی بیماران به چهار گروه تقسیم شدند. همگی در روز اول بررسی و ۳ تا ۷ روز بعد از دوره کامل آندوسکوپی شدند و حداقل ۲ نمونه از آنتروم جهت آزمایش اوره آز سریع و بافت شناسی برداشته شد. نتیجه بدست آمده نشان داد که درمان امپرازول بعلاوه سیپروفلوکساسین به نسبت زیادی در درمان زخم و عفونت ناشی از هلیکوباکتر پیلوری موثر است

دکتر احمد نظیفی I

کلید واژه ها: ۱- زخم اثنی عشر ۲- هلیکوباکتر پیلوری ۳- امپرازول ۴- سیپروفلوکساسین

## مقدمه

گفته می شود که این باکتری با ایجاد التهاب مزمن بتدریج سبب متاپلازی مخاط معده می گردد، بعبارت دیگر بدلیل التهاب مخاط معده و کاهش سلولهای جانبی (parietal) و کم شدن اسید معده (hypochlorhydria) شرایط سایر باکتریهای فراهم می شود و این باکتریها با تبدیل نیترات به نیتريت و نیتروز آمین های سرطانزا زمینه را جهت بدخیمیهای معده فراهم می آورند (۴ و ۵).

مطالعه Eurgast و همکاران نشان داد که عفونت هلیکوباکتر پیلوری شانس ابتلا به سرطان معده را به میزان

در سال ۱۹۸۳ WARREN و MARSHAL در بررسی مخاط معده بوجود یک باکتری مارپیچ و گرم منفی پی بردند که بعدها هلیکوباکتر پیلوری نامگذاری شد (۱). امروزه اهمیت این باکتری در بیماریزایی گاستریت های مزمن نوع B و اولسر پپتیک شناخته شده است.

آلودگی به این میکروب مانع از بهبودی کامل زخم و یا عود آن می شود (۲ و ۳).

در مورد ارتباط این میکروب و بدخیمیهای معده (لنفوم و آدنوکارسینوما معده) هنوز مباحث فراوان وجود دارد.

این مقاله در نهمین کنگره سراسری بیماریهای داخلی در دانشگاه علوم پزشکی و خدمات بهداشتی درمانی ایران ارائه شده است، اردیبهشت ۱۳۷۷.

(I) استادیار بیماریهای داخلی، بیمارستان حضرت رسول اکرم (ص)، خیابان ستارخان، خیابان نیایش، دانشگاه علوم پزشکی و خدمات بهداشتی - درمانی ایران، تهران.

مترونیدازول و نیز در مورد خانمایی که در بخشهای زنان و مامایی تحت درمان هستند، تصمیم گرفته شد تا چگونگی اثر درمانی امپرازول با یک آنتی بیوتیک نسبتاً جدید بنام سیپروفلوکساسین بر روی این بیماران مطالعه شود (۱ و ۲).

### روش بررسی

این مطالعه طی شش ماهه اول سال ۱۳۷۶ بصورت مطالعه دو سوکور کنترل شده با دارو نما بر روی ۸۴ بیمار (۵۳ مرد و ۳۱ زن) با میانگین سنی ۳۸ سال (محدوده ۶۸-۱۷ سال) انجام شد.

همه بیماران مبتلا به زخم اثنی عشر بودند و آلودگی هلیکوباکتر پیلوری در آنها با آزمایش اوره آز سریع و روش بافت شناسی تایید شده بود (۱۱). بیماران بصورت تصادفی تحت درمان با امپرازول (۲۰ میلیگرم روزانه بمدت ۲۸ روز) و سیپروفلوکساسین (۲۵۰ میلیگرم دو بار در روز بمدت هفت روز) و یا دارونما (placebo) قرار گرفتند. بیماران به چهار گروه تقسیم شدند (جدول شماره ۱) گروه بندی بیماران بصورت تصادفی و از روی روزهای انجام آندوسکوپی صورت گرفت.

بعلاوه بیمارانیکه سابقه مصرف آنتی بیوتیک را در دو هفته قبل از آندوسکوپی داشتند از مطالعه حذف گردیدند.

شش برابر افزایش میدهد (۶). همچنین شیوع بالای آدنوکارسینومای معده در برزیل، چین، کلمبیا، کره و ژاپن همراه با آلودگی به هلیکوباکتر پیلوری در بیش از نیمی از افراد این کشورها بوده است (۶).

در ارتباط با لنفوم معده ملاحظه شده است که ۹۰٪ از بیماران که مبتلا به درجه پائین (low grade) لنفومای معده بوده اند از نظر آلودگی به میکروب هلیکوباکتر مثبت بوده اند (۷). همچنین از نظر بافت شناسی در مخاط معده بیماران مبتلا به هلیکوباکتر، فولیکولهای لنفوئیدی مشاهده می شود که چنانچه از نظر ایمنوگلوبولینها رنگ آمیزی شوند منوکلونال (monoclonal) هستند.

چنین بنظر می رسد که آنتی ژنهای هلیکوباکتر عامل محرکی جهت چنین تغییراتی باشند (۲). بعلاوه با درمان موثر هلیکوباکتر ۵۰٪ از بیماران مبتلا به لنفوم (Mucosa Associated Lymphoid Tissue) MALT بهبود می یابند (۸).

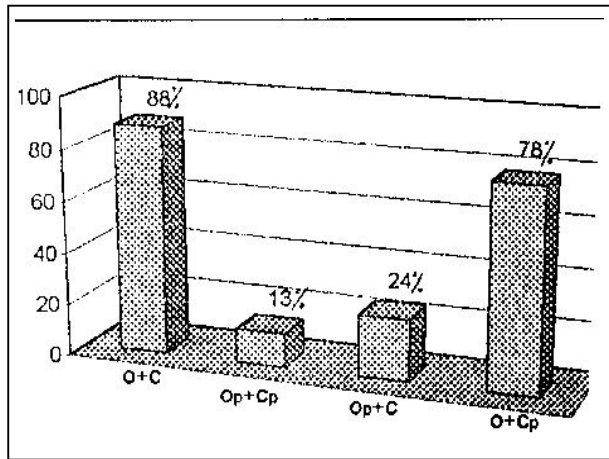
با توجه به نقش هلیکوباکتر در ایجاد زخم اثنی عشر مطالعات فراوانی درباره اثرات درمانی امپرازول (بعنوان یک داروی قوی در درمان زخم اثنی عشر) همراه آنتی بیوتیکهای مختلف (بمنظور ریشه کن نمودن این میکروب) در بیماران مبتلا به زخم اثنی عشر صورت گرفته است ولی بدلیل امکان مقاومت نسبت به آنتی بیوتیکهایی مانند

جدول شماره ۱- تقسیم بندی درمانی بیماران مبتلا به اثنی عشر و آلوده به هلیکوباکتر پیلوری

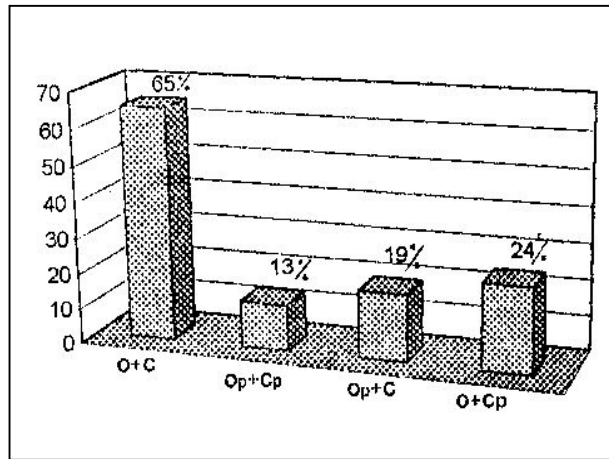
گروه	تعداد بیماران	مرد	زن	نوع درمان
یک	۲۲	۱۴	۸	سیپروفلوکساسین ۲۵۰ میلیگرم دو بار در روز بمدت ۷ روز همراه با امپرازول ۲۰ میلیگرم برای ۲۸ روز
دو	۲۲	۱۶	۶	دارونمای امپرازول و دارونمای سیپروفلوکساسین
سه	۱۹	۱۰	۹	دارونمای امپرازول بعلاوه سیپروفلوکساسین ۲۵۰ میلیگرم روزی دوبار برای هفت روز
چهار	۲۱	۱۳	۸	امپرازول ۲۰ میلیگرم برای بیست و هشت روز بعلاوه دارونمای سیپروفلوکساسین

دارونمای سیپروفلوکساسین دریافت نمودند. توضیح اینکه بیماران این گروه از جهت علائم و عوارض اولسر دقیقاً تحت نظر بودند و چنانکه در بحث نتیجه گیری ذکر خواهد شد پس از دوره درمانی ۲۸ روزه تعدادی از بیماران

در گروه اول تعداد بیماران ۲۲ نفر (۱۴ مرد و ۸ زن) بود. بیماران این گروه امپرازول و سیپروفلوکساسین دریافت نمودند. در گروه دوم نیز تعداد بیماران ۲۲ نفر (۱۶ مرد و ۶ زن) بود بیماران این گروه دارونمای امپرازول و



نمودار شماره ۱- نسبت بهبودی زخم اثنی عشر بعد از درمان (O) امپرازول، (C) سیپروفلوکساسین، (Op) دارونمای امپرازول، (Cp) دارونمای سیپروفلوکساسین.



نمودار شماره ۲- نسبت ریشه‌کنی هلیکوباکتر بعد از درمان (O) امپرازول، (C) سیپروفلوکساسین، (Op) دارونمای امپرازول، (Cp) دارونمای سیپروفلوکساسین.

### بحث

مطالعاتی که تاکنون جهت درمان زخم و ریشه‌کنی میکروب هلیکوباکترپیلوری انجام گرفته بیشتر بر روی ترکیبی از یک داروی مهارکننده  $H_2$  و یا امپرازول بعلاوه چند آنتی بیوتیک (مترونیدازول، کلاریترومایسین، تتراسیکلین، آموکسی سیلین و بیسموت) بوده است (۹ و ۱۰). نتایج حاصل از این مطالعات، نیز نتایج مندرج در کتب مرجع نشان می‌دهد که در نوع درمان سه گانه (که شامل یک داروی مهار کننده  $H_2$  و بیسموت همراه با مترونیدازول،

علائمی از بهبود زخم را نشان دادند. در گروه سوم تعداد بیماران ۱۹ نفر (۱۰ مرد و ۹ زن) بود که دارونمای امپرازول و سیپروفلوکساسین دریافت نمودند.

گروه چهارم شامل ۲۱ بیمار (۱۳ مرد و ۸ زن) بود که امپرازول و دارونمای سیپروفلوکساسین دریافت نمودند.

همه بیماران در روز اول بررسی و نیز سه تا هفت روز بعد از اتمام دوره درمان تحت آندوسکوپی قرار گرفتند.

با برداشتن دو نمونه از آنتروم (antrum) در فاصله سه سانتی متری پیلور در سطح انحنای کوچک و انجام آزمایش اوره‌آز سریع (rapid ureas test)، طی چند دقیقه باقی ماندن عفونت هلیکوباکتر پیلوری و یا ریشه‌کنی آن در بیمار آندوسکوپی شده مشخص شد (حساسیت و اختصاصی بودن این روش در حدود ۹۸-۹۶ درصد است). تعیین با ارسال نمونه دیگری به آزمایشگاه آسیب‌شناسی مجدداً تشخیص اولیه مورد تایید قرار می‌گرفت.

با مشاهده التیام کامل زخم در آندوسکوپی پس از درمان، معیار مناسبی جهت بهبودی زخم اثنی عشر بدست آمد. در این مورد معیارهای دیگر بهبودی از جمله نداشتن درد و یا علائم دیگر گوارشی قابل اعتماد نبودند و مورد توجه قرار نگرفت.

### نتایج

در بررسی یافته‌ها طبق نمودار شماره ۱ مشخص گردید که در گروه یک، التیام زخم در ۱۹ نفر از ۲۲ نفر (۸۸٪)، در گروه دو التیام زخم در ۳ نفر از ۲۲ نفر (۱۳٪)، در گروه سه التیام زخم در ۵ نفر از ۱۹ نفر (۲۴٪) و در گروه چهارم التیام زخم در ۱۶ نفر از ۲۱ نفر (۷۸٪) بود.

همچنین منفی شدن آزمایش برای هلیکوباکترپیلوری طبق نمودار شماره ۲ در گروه یک ۶۵٪ در گروه دو ۱۳٪، در گروه سه ۱۹٪ و در گروه چهار ۲۴٪ بود.

روز استفاده شده آشکار می‌گردد، زیرا در این بررسی طبق نمودارهای شماره ۱ و ۲ و نیز مقایسه با دارو نما التیام زخم اثنی عشر به نسبت قابل توجه ۸۸٪ و نسبت ریشه‌کنی هلیکوباکترپیلوری ۶۵٪ می‌باشد.

این ارقام در مقایسه با درمانهای رایج سه یا چهار دارویی (وجود عوارض جانبی و قیمت بالای داروها و نیز مصرف تعداد بسیار زیاد قرص) قابل ملاحظه‌اند.

براساس بررسیهای بعمل آمده در این خصوص مطالعه مشابهی ملاحظه نشده است و فقط در یک بررسی تاثیر امپرازول بعلاوه سیپروفلوکساسین همراه با بیسموت بمدت دو هفته در بیماران دچار آلودگی هلیکوباکتر پیلوری (بدون توجه به وجود زخم پپتیک) انجام شده بود و نتیجه درمان هلیکوباکتر پیلوری نیز ۷۶٪ گزارش شد (۱۲).

از آنجاییکه حداقل زمان لازم جهت درمان با آنتی‌بیوتیک و ریشه‌کنی هلیکوباکتر پیلوری کاملا معلوم نیست - گر چه عده‌ای درمانهای دو هفته‌ای را موثرتر از درمان یک هفته‌ای می‌دانند - لیکن چنین بنظر می‌رسد که در یک مطالعه آینده‌نگر بتوان با بررسی تعداد بیشتری از بیماران مبتلا به زخم اثنی عشر دچار آلودگی میکروبی هلیکوباکتر پیلوری و یا از طریق افزایش مقدار و یا مدت درمان با سیپروفلوکساسین احتمالا نتایج قابل قبولتری برای روش درمان دو دارویی ارائه نمود.

در صورت حصول نتایج مطلوب، با توجه به عوارض جانبی متر و نیز در نظر گرفتن ابعاد اقتصادی درمان، می‌توان روش درمانی دو دارویی را جهت ریشه‌کنی باکتری هلیکوباکترپیلوری بعنوان روش ارجح نمود و بیمارانی را که بدلیل ناخوشایندی از مصرف تعداد زیادی دارو در روز از ادامه درمان خودداری مینمایند به ادامه درمان تشویق نمود.

#### نتیجه

تحقیق حاضر بیانگر سه نکته بود:

- امپرازول دارویی موثر و بی‌خطر در درمان کوتاه مدت زخم اثنی عشر محسوب می‌شود.

آموکسی‌سیلین یا تتراسیکلین با حداکثر مقدار روزانه و بمدت دو هفته) در ۹۰-۸۵ درصد موارد موجب ریشه‌کنی هلیکوباکتر پیلوری حساس به مترونیدازول می‌گردد در حالیکه در موارد وجود مقاومت نسبت به مترونیدازول، نتیجه درمان آلودگی هلیکوباکترپیلوری ۶۳٪ می‌باشد (۹). قابل ذکر است که در روش سه‌گانه که موثرترین روش درمانی است نواقصی نیز وجود دارد که عبارتند از (۹):

الف: مصرف مقدار زیادی دارو در روز بطوریکه برای درمان کامل، بیمار باید در مجموع حدود ۲۰۰ قرص مصرف نماید.

ب: عوارض جانبی آزاردهنده داروها که در ۳۰-۲۰ درصد موارد بروز خواهد کرد که می‌توان تیرگی زبان و مدفوع با بیسموت، تهوع، استفراغ و اسهال ناشی از آنتی‌بیوتیک و راش پوستی، سمیت کبدی با تتراسیکلین و همچنین عوارض گوارشی، پارستزی و تغییر حس چشایی با مترونیدازول را بیان نمود.

ج: مقاومت به مترونیدازول که در ۳۰٪ موارد ذکر شده است نیز قابل ذکر است (۲، ۹ و ۱۰).

اگر چه در بیمارانیکه قادر به تحمل مترونیدازول نیستند و یا در مواردیکه میکروب مقاوم به مترونیدازول است میتوان از کلاریترومایسین نیز مقاومت بروز نماید (۲ و ۱۰). بعلاوه رژیمهای درمانی که شامل کلاریترومایسین (۵۰۰ میلی‌گرم سه بار در روز) و امپرازول (۴۰ میلی‌گرم روزانه) هستند گرانتر از رژیم درمانی سه‌گانه استاندارد می‌باشند (۹ و ۱۰).

روش درمان دوگانه با امپرازول و آموکسی‌سیلین، اگر چه با عوارض جانبی کمتری همراه است و از جانب بیمار نیز بهتر پذیرفته می‌شود ولی نتیجه ریشه‌کنی عفونت هلیکوباکتر پیلوری در این روش فقط ۶۰-۳۶ درصد ذکر شده است (۹).

با توجه به مطالعات انجام شده که به آن اشاره گردید اهمیت بررسی اخیر که در آن فقط از یک آنتی‌بیوتیک یعنی سیپروفلوکساسین با حداقل مقدار و برای ۷ روز همراه با امپرازول ۲۰ میلی‌گرم روزانه برای مدت بیست و هشت

11- Arvind AS., Cook RS., Tabaqchali S., one minute endoscopy room test for compylobacter pylori. Lancet 1988; 1: 704.

12- Dresner D., coyle W., Nemeč R., Efficacy of ciprofloxacin in the eradication of helicobacter pylori. South-Med-j 1996 Aug; 89(8): 775-8.

- درمان زخم اثنی عشر بوسیله امپرازول به همراه سیپروفلوکساسین به نسبت زیادی در ریشه‌کنی هلیکوباکتر پیلوری موثر است.

- با درمان دو دارویی نسبت التیام زخم اثنی عشر به مراتب بیشتر از درمان امپرازول به تنهایی است.

#### منابع

1- Mandell GL., Bennett JE., Dolin R., Principles and Practice of infectious Disease. 4 th ed, new york: Charchill Livingstone, 1995. PP: 1956-1962.

2- Barryj M., Helicobacter Pylori: AM J Gastroenterol 1994; 89(8): 116-126.

3- Sonnenberg A., Townsend WF., Testing for H pylori in the diagnosis of zollinger Ellison syndrome. Am j Gastroenterol 1991; 86: 606-8.

4- Correa P., Human gastric carcinogenesis: A multistep and multifactorial process-first American cancer society Award lecture on cancer-epidemiology and prevention cancer Res 1992; 52: 6735-40.

5- Sobala GM., Pignatelli B., Schorah CJ., et al., levels of nitrite, nitrate, N-nitroso compounds, ascorbic acid and total bile acids in gastric juice of patients with and without precancerous conditions of the stomach. Carcinogenesis 1991; 12: 193-8.

6- Eurogast study Group. An international association between Helicobacter pylori and gastric cancer-Lancet 1993; 341: 1359-62.

7- Isaacson PG., extranodal lymphomas: The MALT concept. Verh Dtsch Ges pathol 1992; 76: 14-23.

8- Bayerdorffer E., Neubauer A., Eidt S., MALT-Lymphoma study Group, et al., Double-blind treatment of early gastric MALT-Lymphoma patients by H. plyori eradication. Gastroenterology 1994; 106, 4(supp 12): 370.

9- Friedman Lawrences, Peterson Walter L: Harrison S., Principles of internal medicin, 14 th ed, New york Mc GRAW Hill in 1998, PP: 1602-1604.

10- Graham David Y., Cecil Text book of Medicine. 20 th ed, Philadelphia: WB Saunders Company, 1996, PP: 667-669.

## EFFECT OF OMEPRAZOLE PLUS CIPROFLOXACIN ON HEALING OF DUODENAL ULCER AND ERADICATION OF HELICOBACTER PYLORI

<sup>1</sup>  
A. Nazifi, MD

### ABSTRACT

Recently the combined therapy of Omeprazole (O), a powerful anti-ulcer drug with antibiotic has been studied in patients with helicobacter pyloi (HP) associated duodenal ulcer (Du). The efficacy of (O) plus Ciprofloxacin (C) therapy on healing of Du and eradication of HP was tested in a randomized, double-blind, placebo controlled prospective study. Eighty four patients with HP positive Du disease were randomly assigned to receive (O) 20 mg daily (28 days) plus (C) 250 mg bid (7 days) or placebo. The patients were divided in to the following four groups.

Group 1 (O+C: N=22)

Group 2 (O placebo +C placebo: N=22)

Group 3 (O placebo +C: N=19)

Group 4 (O+C placebo: N=21)

Endoscopy and two biopsy samples from antrum for rapid urease test and histology were performed in all patients at the entry and three to seven days after the completion of the therapy.

The healing rate was 88% in group 1, 13% in group 2, 24% in group 3 and 78% in group 4. The proportions of Hp negativity were 65% in group 1, 13% in group 2, 19% in group 3 and 24% in group 4. The highest rate of ulcer healing or Hp eradication was observed in group 1 receiving "O+C".

#### Conclusions:

- 1- Omeprazole is a safe and effective drug for short term ulcer therapy in patients with Du disease.
- 2- Omeprazole plus Ciprofloxacin therapy is highly effective concerning Hp eradication.
- 3- Du healing rate with (O) plus (C) Therapy may be increased as compared to Omeprazole therapy alone.

**Key Words:** 1) Peptic ulcer 2) Helicobacter 3) Omeprazole 4) Ciprofloxacin

*Presented in the 9th internal medicine congress, Tehran, May 1998.*

*D) Assistant professor of internal medicine, Hazrat Rasul-e Akram Hospital, Niayesh st, Sattar-khan Ave, Iran University of Medical Sciences and Health Services, Tehran, Iran.*