

بررسی اثرات آغوز گاو بر التیام زخم های باز در خوکچه هندی

* حسین اسماعیلی: استادیار گروه میکروب شناسی دانشکده دامپزشکی دانشگاه تهران، تهران، ایران (*نویسنده مسئول). hesmaeli@ut.ac.ir
 محمد مهدی دهقان: دانشیار گروه علوم درمانگاهی دانشکده دامپزشکی دانشگاه تهران، تهران، ایران. mdehghan@ut.ac.ir
 محمد ربانی: دانشیار گروه زیست شناسی، دانشکده علوم دانشگاه اصفهان، اصفهان، ایران. m.rabbani@biol.ui.ac.ir
 اسماعیل حریریان: دانشیار گروه فارماسیوتیکس دانشکده داروسازی دانشگاه علوم پزشکی تهران، تهران، ایران. haririan@tums.ac.ir

تاریخ دریافت: ۹۳/۶/۱۲ تاریخ پذیرش: ۹۳/۷/۱۴

چکیده

زمینه و هدف: آغوز یا کلاستروم تنها منبع طبیعی فاکتورهای رشد انتقالی آلفا و بتا و فاکتور رشد شبیه انسولین ۱ و ۲ می باشد که در ترمیم زخم نقش دارند. هدف از این مطالعه بررسی اثرات التیامی آغوز گاو در زخم های باز در مدل خوکچه هندی بوده است .
روش کار: پودر لیوفیلیزه آغوز گاو به شکل پماد ۱۰ درصد در التیام زخم های باز مورد استفاده قرار گرفت. تعداد ۱۲ سر خوکچه هندی به دو گروه تیمار (پماد ۱۰٪ آغوز) و شاهد (پایه پماد) تقسیم شدند که هر گروه شامل ۶ سر خوکچه هندی بود. حیوانات تحت بیهوشی قرار گرفتند و زخم هایی به مساحت ۴۰۰ میلی متر مربع به ضخامت تمام پوست در روی سطح پشتی آن ها ایجاد شد و جمع شدن زخم و میزان التیام کلی زخم ها مورد بررسی قرار گرفت.
یافته ها: جمع شدن زخم ها و التیام کلی آن ها در گروه تیمار در مقایسه با گروه شاهد بیشتر بود اما این یافته ها از نظر آماری اختلاف معنی داری نداشتند.
نتیجه گیری: نتایج این مطالعه نشان داد که آغوز گاو می تواند در کیفیت التیام زخم تاثیر داشته باشد و مطالعات بیشتر در زمینه تاثیر آن بر زخم های سوختگی و عفونی نیاز است.

کلیدواژه ها: آغوز گاو، التیام، خوکچه هندی، زخم

مقدمه

می باشد (۸ و ۷). مواد طبیعی مانند عسل نیز یکی از جذاب ترین موضوعات تحقیقاتی بوده است و اثرات آن بر التیام انواع زخم ها بررسی شده است (۹-۱۱).

آغوز یک ماده مغذی می باشد که توسط غدد پستانی جنس ماده بلافاصله بعد از تولد نوزاد تا چند روز تولید می شود (۱۲). آغوز نه تنها یک ماده مغذی مفید است بلکه شامل تعداد زیادی از مواد محافظت کننده زندگی و سلامتی می باشد که سرشار از فاکتورهای ایمنی، رشد و ترمیم بافتی است و مایع بیولوژیک پیچیده ای است که به تکامل ایمنی در نوزادان کمک می کند (۱۳). آغوز گاو شامل کمپلمان و موادی است که به عنوان مواد ضد میکروبی طبیعی عمل می کنند و می تواند برای درمان و یا جلوگیری از عفونت های لوله معدی روده ای استفاده شود. علاوه بر نقش ایمنی، آغوز نقش قابل توجهی در ترمیم عضلات اسکلتی

ترمیم زخم در زمان کوتاه تر و با عوارض جانبی کمتر یکی از اهداف مهم علم پزشکی در دوره ی فعلی می باشد (۱). به دلیل اهمیت التیام زخم در ترمیم جراحات بافتی و اعمال جراحی، این موضوع به عنوان یکی از مسائل اصلی در تحقیقات بوده است بطوریکه جهت دست یافتن به ماده ای که بتواند تاثیرات مثبتی بر روند التیام داشته باشد و آن را سرعت بخشد تاثیرات داروهای شیمیایی، گیاهی، هومیوپاتی و لیزر تراپی در مطالعات مختلف بررسی شده است (۵-۲).

با توجه به اینکه بشر همیشه در رابطه با مصرف مواد سنتتیک و شیمیایی نگران بوده و احتیاط داشته است همواره در صدد یافتن نیازهای خود با منبع طبیعی بوده است (۶)، تمایل به انجام مطالعات در رابطه با بررسی تاثیرات گیاهان دارویی مناطق مختلف نیز شاهدهی بر این ادعا

تازه تشکیل، از تراشیدن دوباره موها خودداری شد و تنها موهای مجاور لبه زخم در طول دوره توسط قیچی کوتاه نگه داشته می شد تا مرز لبه های زخمها قابل مشاهده باشد. پس از آماده سازی موضع، یک زخم به ابعاد 2×2 cm اندازه تمام ضخامت پوست ایجاد گردید و زخم های ایجاد شده در گروه های شاهد و تیمار با پماد تهیه شده از کلستروروم و پماد شاهد بدون ماده موثر در کلستروروم درمان شدند. به منظور فراهم شدن شرایط انجام مطالعه به صورت دو طرفه کور، پس از آماده شدن پمادها، توسط شخص ثالث کد گذاری آنها انجام شد و در طی مراحل مختلف انجام مطالعه، هیچ یک از افراد دخیل در این بررسی، اطلاعی از ماهیت داروهای مورد استفاده نداشتند

الف- پماد فرمولاسیون آغوز شامل: ۸۵٪ وازلین، ۱۰٪ پودر لیوفیلیزه آغوز گاو و ۵٪ پارافین مایع

ب- پماد فرمولاسیون شاهد شامل: ۹۰٪ وازلین و ۱۰٪ پارافین مایع

پانسمان زخم ها تا دوهفته اول، هر روز در هر گروه و بعد از آن تا انتهای التیام کامل زخم ها به صورت یک روز درمیان تعویض شدند. در روزهای تعویض پانسمان، ابتدا سطح هر یک از زخمها با یک تامپون استریل آغشته به سرم فیزیولوژی استریل به طور جداگانه به آرامی و با دقت تمیز می شدند سپس با قرار دادن یک خط کش L شکل در مجاورت و به موازات لبه های هر زخم، بدون آنکه فشار یا کششی بر پوست مجاور وارد شود، توسط دوربین دیجیتال از زخم ها تصاویر دیجیتالی تهیه می شد که این تصاویر در بررسی ژئومتریک روند التیام زخم مورد استفاده قرار گرفت. برای به کار بردن پانسمان، ابتدا بر اساس الگوی کاربرد پماد در هر حیوان، از تیوپ مربوطه به میزان حدود دو سانتیمتر از پماد (معادل ۳ گرم پماد) در سطح زخم به کار برده می شد؛ بطوریکه تمامی زوایای زخم را بپوشاند. سپس با استفاده از پانسمان غیر چسبنده Paul-Cosmopor® (Hartmann co., Heywood/Lancashire, U.K.) زخم ها پانسمان می شدند. در طی مطالعه هنگام

و رشد دارد همچنین منبع طبیعی دو فاکتور مهم رشد انتقالی آلفا و بتا و فاکتور رشد شبیه انسولین ۱ و ۲ می باشد. این دو فاکتور رشد نقش مهمی در ترمیم عضلات و غضروف ها دارند و همچنین ترمیم زخم را بهبود می بخشند (۱۴).

مطالعات مختلف به بررسی تاثیر فاکتورهای مختلف رشد بر روند التیام زخم در گونه های مختلف پرداخته است چنانکه Ginjala و همکاران اعلام کردند که آغوز گاو منبع سرشاری از TGF- β 1 and 2 و IGF-1 بوده و دارای خاصیت ترمیم عضله و غضروف هستند که از نظر خواص بیوشیمیایی بسیار بارز می باشد (۱۵). طبق گزارش Wilson در سال ۱۹۹۷ میلادی، فاکتورهای رشد موجود در آغوز گاو می تواند سبب تشویق التیام زخم ها شود (۱۳). همچنین Tollefsen و همکاران IGF-1 موجود در آغوز گاو را یکی از بهترین عوامل رشد و ترمیم سلولهای عضلانی دانستند (۱۶).

با توجه به اینکه آغوز منبع مهمی از فاکتورهای رشد و ترمیم بافتی می باشد و گزارشی مبنی بر استفاده از آغوز کامل بر التیام زخم یافت نشد، این مطالعه با هدف بررسی اثرات التیامی آغوز گاو بر زخم های باز در مدل خوکچه هندی طراحی شد.

روش کار

در این مطالعه از تعداد ۱۲ سر خوکچه هندی از هر دو جنس نر و ماده استفاده شد و از یک هفته قبل از انجام مطالعه و در طول مطالعه، به حیوانات رژیم غذایی با میزان کافی ویتامین C داده شد. سپس خوکچه ها به طور تصادفی به دو گروه ۶ تایی تقسیم شدند. حیوانات در طی دوره مطالعه در جایگاه های انفرادی نگهداری شده و جیره اصلی غذایی آنها شامل غذای بالانس شده تجاری بود.

در هر گروه پس از ایجاد بیهوشی با تزریق عضلانی ترکیب زایلازین و کتامین، یک طرف بدن جهت ایجاد زخم آماده سازی گردید که شامل تراشیدن موها و اسکراب با استفاده از بتادین اسکراب بود. در طول دوره مطالعه نیز برای کمک به بهتر مشخص شدن لبه پوست از بافت پوششی

جدول ۱- متغیرهای اندازه گیری شده در زخمهای درمان شده با آغوز گاو و زخم های شاهد

| ضخامت بافت گرانوله (میلی متر) | ضخامت اپیتلیوم (میلی متر) | تعداد رگهای خونی در بافت گرانوله (میلی متر) | متوسط حداکثر اندازه زخم ها (میلی متر مربع) | متوسط اندازه اسکار نهایی (میلی متر مربع) | میزان التیام زخم روزانه (میلی متر مربع/روز) |
|-------------------------------|---------------------------|---|--|--|---|
| ۶۴۲/۵±۱۷۶ | ۱۹۲/۴±۶۸/۶ | ۳۵/۱±۱۳/۳ | ۵۰۷/۶±۵ | ۱۱/۴±۸/۱۳ | ۱۰/۵±۵ |
| ۶۰۲±۱۶۲ | ۱۹۲/۵±۹۵/۳ | ۲۶/۵±۵/۱ | ۵۱۵/۳±۶ | ۴/۴±۰/۵ | ۹/۶۶±۲ |

شدگی در هر زخم، درصد جمع شدگی آن در هر مرتبه اندازه گیری در مقایسه با اندازه زخم اولیه (روز صفر) محاسبه گردید:

مرحله اول: درصد اندازه زخم در مقایسه با زخم اولیه = $100 \times$ اندازه کلی زخم / اندازه زخم اولیه (روز صفر)

مرحله دوم: درصد جمع شدگی زخم = درصد

اندازه زخم در مقایسه با زخم اولیه - ۱۰۰ پس از التیام کامل زخم ها نمونه های بافتی جهت ارسال به آزمایشگاه پاتولوژی و بررسی هیستوپاتولوژیک و رنگ آمیزی اختصاصی اخذ گردید. بافت اسکار بوجود آمده در فرمالین ۱۰٪ به آزمایشگاه فرستاده شد و پس از تهیه مقاطع بافت شناسی با روش هماتوکسیلین - ائوزین و رنگ آمیزی اختصاصی ماسون تری کروم جهت دیدن رشته های کلاژن رنگ آمیزی گردیدند و در زیر میکروسکوپ نوری مورد مطالعه قرار گرفتند. بررسی آماری یافته های این مطالعه با استفاده از نرم افزار SPSS 16 انجام پذیرفت و داده ها با روش آماری T-test مورد تجزیه و تحلیل قرار گرفتند و $p < 0.05$ معنی دار تلقی گردید.

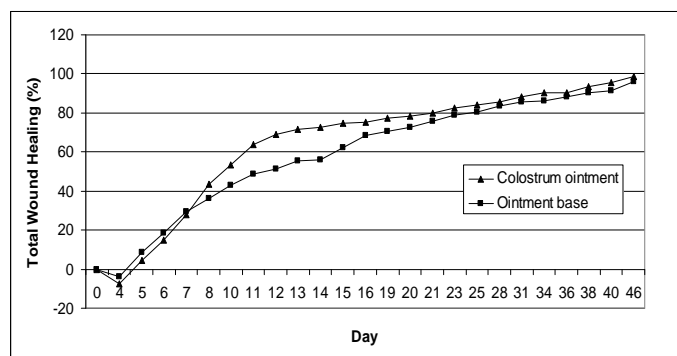
یافته ها

زخم های ایجاد شده در حیوانات هر دو گروه

تعویض بانداژ و ویژگیهای ظاهری زخم از نظر میزان تشکیل بافت گرانوله و بافت اپیتلیوم تازه تشکیل، زمان بسته شدن زخم، حضور هرگونه ترشح در محل زخم یا بانداژ و علایم عفونت و یا هروضعیت غیر طبیعی دیگری ثبت می شد.

قابل ذکر است که در هنگام تهیه تصاویر، دوربین کاملاً عمود بر زخم تنظیم می شد تا از بروز خطا در اندازه گیری جلوگیری شود. تصاویر دیجیتالی تهیه شده نیز با استفاده از نرم افزار رایانه ای Scion Image (Beta 4.03, ScionCo.) اندازه گیری شد و فرآیندهای انقباض زخم و تشکیل بافت پوششی مورد بررسی قرار گرفت. در هر تصویر مساحت کلی زخم (اندازه زخم از لبه پوست سالم) و مساحت بافت جوانه ای (ناحیه ای از زخم که هنوز توسط بافت پوششی پوشیده نشده) اندازه گیری شد.

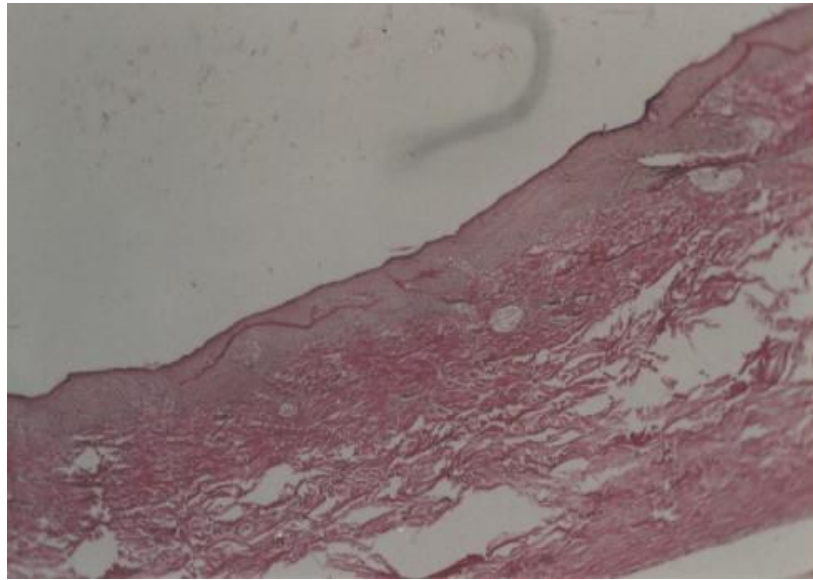
به منظور فراهم شدن امکان بررسی و مقایسه صحیح تر فرایندهای تشکیل بافت پوششی، جمع شدگی زخم و میزان تشکیل بافت پوششی و جلوگیری از تاثیر افزایش اولیه اندازه زخم در هنگام بررسی فرایندهای التیامی، میزان این پارامترها در هر زخم و در هر بار اندازه گیری به صورت درصد نسبت به اندازه اولیه زخم محاسبه شدند. بدین منظور برای بررسی پدیده ی جمع



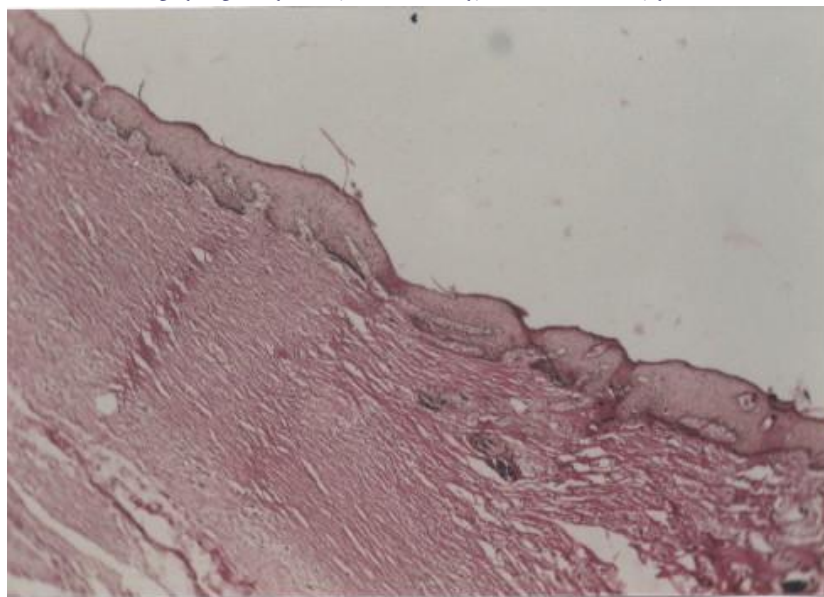
نمودار ۱- درصد التیام و انقباض دهانه زخم در گروه های مورد مطالعه

نشان نداد. مقایسه آماری تشکیل بافت جوانه گوشتی از نظر عمق، آرایش فیبروبلاست ها و فیبروسیت ها، تشکیل کلاژن بالغ و حضور عروق خونی نشان داد که علیرغم برتری گروه تیمار بر گروه شاهد از نظر کیفیت بافت جوانه گوشتی، با این حال اختلاف از این نظر نیز معنی دار نبوده است (جدول ۱). آزمایش های آسیب شناسی مقاطع رنگ شده با روش ماسون تری کروم، تشکیل کلاژن بالغ را در هر گروه نشان داد. در محل ترمیم بافت هم بند جوانه گوشتی و بافت اپیتلیال، آثاری از تشکیل

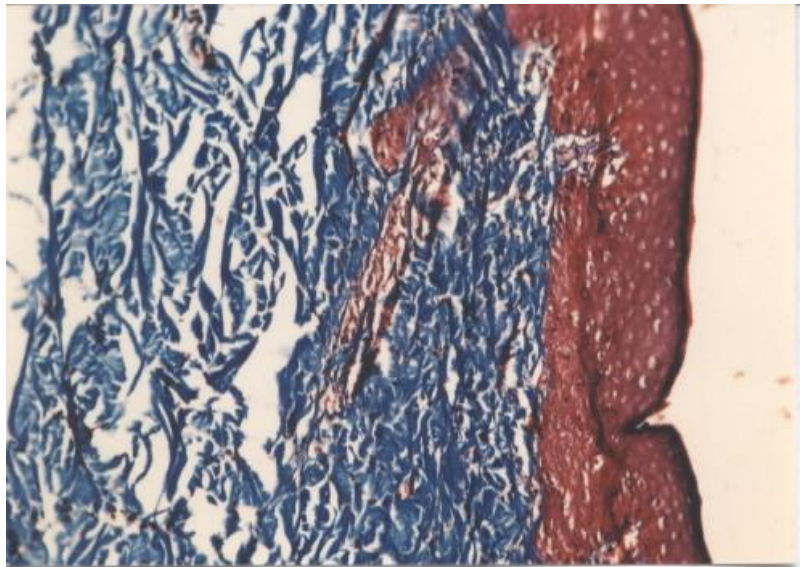
درمان و شاهد بودن هیچ عارضه ای التیام یافتند. اندازه زخم ها در طی ۴ روز اول مطالعه افزایش یافت و پس از آن، شروع به جمع شدن کرد (نمودار ۱). متوسط میزان التیام روزانه زخم ها در گروه شاهد $5 \pm 10\%$ و در گروه تیمار $2 \pm 9/66$ بدست آمد (جدول ۱). هرچند متوسط میزان جمع شدگی زخم ها در گروه تیمار کمتر از گروه شاهد بود لیکن تفاوت آماری معنی داری مشاهده نشد. میانگین زمان التیام در گروه تیمار و شاهد به ترتیب $3 \pm 46/5$ و $3 \pm 48/3$ روز بود که در این مورد نیز آزمون آماری، اختلاف معنی داری را



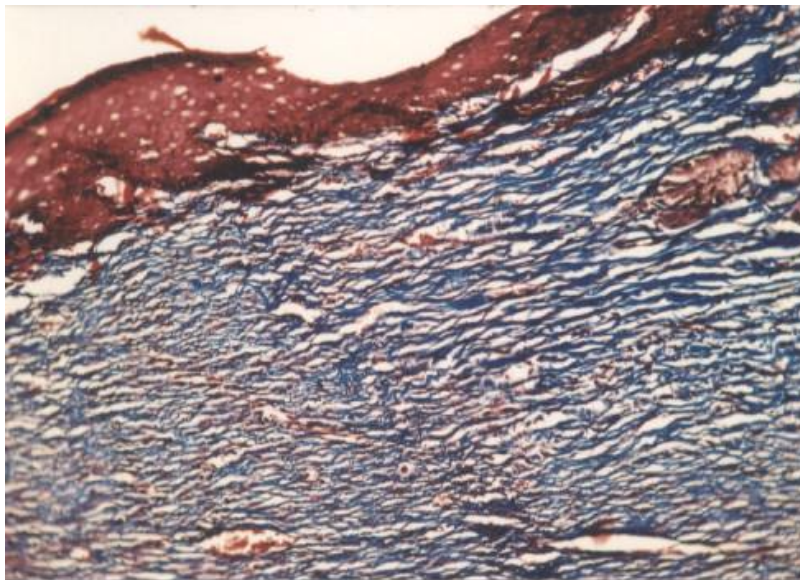
تصویر ۱- بافت اسکار در گروه تیمار. رنگ آمیزی هماتوکسیلین- ائوزین



تصویر ۲- لبه ی زخم در محل ترمیم در گروه تیمار. رنگ آمیزی هماتوکسیلین- ائوزین



تصویر ۳- بافت اسکار در گروه تیمار. رنگ آمیزی ماسون تری کروم



تصویر ۴- بافت اسکار در گروه شاهد. رنگ آمیزی ماسون تری کروم

ولی از هم از نظر سرعت و هم از نظر کیفیت بافت التیامی، نتیجه این فرآیند طبیعی همواره مطلوب نمی باشد و به همین دلیل، تحقیقات و مطالعات زیادی در جهت تاثیرگذاری مثبت و یا جلوگیری از تاثیر عوامل منفی بر این روند از هر دو جنبه سرعت تشکیل و کیفیت مناسب بافت التیامی انجام شده است. هدف این تحقیقات در زمینه التیام زخم در حیوانات برای دستیابی به شیوه درمانی ایده آلی است که جراحات در کوتاهترین زمان ممکن و با تشکیل بافت التیامی سالم بهبود یابند. در این راستا کیفیت طول دوره درمانی شامل کاهش درد حیوان، سهولت کاربرد و تعویض

غدد ضمیمه پوست و ریشه مو در هیچ کدام از گروه ها مشاهده نگردید. به طور کلی در هیچ کدام از فاکتورهای اندازه گیری شده، تفاوت آماری معنی داری بین گروه شاهد و تیمار مشاهده نگردید.

بحث و نتیجه گیری

التیام زخم مجموعه ای از وقایع سلولی است که مستلزم جذب سلول ها به محل زخم، تزاید سلولی و سنتز و تجمع ماده زمینه ای جدید بافت همبندی می باشد (۱۷). اگرچه این روند به طور طبیعی در زخم ها شروع شده و تداوم می یابد،

Kovacs و همکاران در سال ۲۰۰۹ نشان دادند که فعالیت های بیولوژیکی فاکتورهای رشد موجود در آغوز گاو با واسطه ی تکثیر کراتینوسیت ها در ترمیم بافت ها تاثیر دارند (۲۳). از حدود ۵۰ سال پیش درمان زخمها با استفاده از فاکتورهای رشد مختلف به عرصه ی بالین راه پیدا کرده و فاکتورهای رشد با منابع مختلف نیز مورد ارزیابی قرار گرفته اند. فاکتور رشد اپیدرمی (EGF) با مداخله در مهاجرت کراتینوسیت ها، عملکرد فیبروبلاست ها و تشکیل بافت گرانوله در بهبود و التیام زخم ها تاثیر گذار می باشد (۲۴).

Hongo و همکاران نشان دادند که اضافه کردن ۱ نانوگرم در میلی لیتر از TGF- در شرایط آزمایشگاهی، می تواند منجر به رشد کراتینوسیت ها شود (۲۵). Suh و همکاران نیز گزارش کردند که IGF-I استخراج شده از آغوز گاو دارای اثرات التیامی بر روی زخم های ایجاد شده در رت می باشد (۲۶). طبق نتایج مطالعات Gauthier و همکاران فاکتورهای رشد مختلف مشتق شده از آغوز گاو در موارد متعدد در کارهای تجربی انجام شده بر روی مدل های حیوانی دارای اثرات مفید بر روی التیام زخم ها بوده است (۲۷). Cairangzhuoma و همکاران در سال ۲۰۱۳ اعلام کردند که فاکتورهای رشد مشتق از آغوز گاو می تواند به عنوان درمان زخم های گوارشی مورد استفاده قرار گیرد. نامبردگان در موش های مورد مطالعه با زخم های گوارشی را با استفاده از داروهای ضدالتهاب غیر استروئیدی به وجود آوردند و بعد از خوراندن آغوز گاو به مدت یک هفته به این نتیجه رسیدند که پرولیفراسیون سلولهای فیبروبلاست روده موش ها افزایش یافته است (۲۸). Thapa اعلام کرد که هرچند ترکیبات موجود در آغوز گاو نشان می دهد که می تواند برای درمان زخم های بدن مورد استفاده قرار گیرد اما مطالعات در این زمینه به اندازه کافی و یقین آور در دسترس نیست (۲۹).

Doillon و همکاران در سال ۲۰۱۱ مطالعه ای جهت تاثیر ترکیبات آغوز گاو بر روی زخم های خوکچه هندی طراحی کردند که طی این کار زخم هایی بر روی بدن خوکچه ها ایجاد و زخم ها به

پانسمان و در ضمن کاهش هزینه های درمانی مورد توجه می باشند.

در این مطالعه در مقایسه دو گروه، تسریع روند التیام در گروه تیمار موفق تر از گروه شاهد بوده است هر چند تفاوت های به دست آمده از نظر آماری معنی دار نبوده است. این امر ممکن است به دلیل غلظت پایین پماد ۱۰ درصدی باشد که موجب شده ماده موثره پماد که پودر لیوفیلیز شده آغوز گاو است، قادر به اعمال اثرات تقویتی خود نباشد. این مطالعه در بررسی تاثیر آغوز گاو در روند التیام می تواند آغازی برای مطالعاتی در جهت دستیابی به مقدار، غلظت و زمان مناسب برای کاربرد این ماده به شکل دارویی باشد.

علی رغم اینکه اثرات کلستروم بر التیام زخم در مقایسه با گروه شاهد معنی دار نبوده است، لیکن با توجه به نتایج مطالعه می توان استنتاج نمود که روند اپیتلیزاسیون، ضخامت پوست و کمتر بودن میزان بافت جوانه گوشتی و تعداد عروق خونی، بر اثرات نسبتا مفید این ماده دلالت می نماید که این امر در موافقت با یافته های دیگر محققین بوده است (۲۰-۱۸).

در این مطالعه، اندازه ی زخم ها پس از ایجاد، در هر دو گروه، در طی ۴ روز اول افزایش یافت و پس از آن با یک الگوی منظم جمع شدند. در زخمهای درمان شده با پماد آغوز، متوسط میزان افزایش اولیه اندازه ی زخم ها کمتر از زخم های گروه شاهد بود ولی این اختلاف از نظر آماری معنی دار نبود. Chvapil و همکاران در سال ۱۹۷۹ و Bigbie و همکاران در سال ۱۹۹۱ این افزایش اولیه زخم را به اثر نیروهای کششی که سبب کشیدگی لبه های زخم می شوند و همچنین تورم بستر زخم مربوط می دانند (۲۲ و ۲۱).

نتایج نشان داد که از روز هفتم تا پانزدهم تغییر محسوسی در گروه تیمار نسبت به گروه شاهد حاصل شده است اما در نهایت با اختلاف غیر معنی داری به یکدیگر شباهت نزدیک دارند که نمی توان تاثیر مقطعی را دلیلی بر تاثیر پماد درمانی دانست زیرا در نهایت، تاثیر متفاوتی از خود نشان نداده است.

درجاتی از نکروز، آلودگی و عفونت می باشند (۳۲). همچنین Blumenfeld و همکاران نشان دادند که فاکتورهای رشد مشتق از آغوز در زخمهای سوختگی توانسته است التیام آنها را تسریع نماید (۳۳).

در خاتمه پیشنهاد می شود تاثیر آغوز در غلظت های متفاوت با مطالعه ی حاضر نیز سنجیده شود و یا اینکه جنس بافت اسکار تشکیل شده و کیفیت آن از نظر میزان هیدروکسی پرولین در زخمها، پس از درمان با پمادهای آغوز سنجیده شود. با توجه به اینکه حجم های زیادی از آغوز به سادگی از طریق گاوداری های صنعتی در دسترس می باشد می توان از آن به عنوان منبعی برای استخراج فاکتورهای رشد مورد نیاز ترمیم استفاده کرد.

منابع

1. Adzick NS. Wound healing, Text book of surgery, the biological basis of modern surgical practice. 5th edn. New York: WB Sanders Company; 1997.
2. Rao CM, Kummur A. Wound profile of copper mefenamic acid. J Indian Med Res. 1988; 88: 273-277.
3. William KJ. The effect of topically applied zinc on the wound healing in open wound. J Sur Res. 1979; 27: 62-97.
4. Barnett EE, Varly SJ. The effect of calcium alginate on wound healing. J Ann Surg. 1987; 69: 153-155.
5. Cohen IK, Diegeimann RF. Wound care and wound healing. In Schwartz SI, Shires CT, Speneer FC, Storer EH, (eds). Principle of surgery. New York: MC Grow Hill; 1999; 263-295.
6. Isler H, Bauen A, Hubler M. Morphometric assessment of wound healing in rats treated with a pritein-free hemodylisis. J Burns. 1991; 17: 99-103.
7. Lazareva EB, Smirnov SV, Khvatov VB, Spiridonova TG. Oral administration of pectins for prophylaxis and treatment of purulent septic complications in patients with burns. J AntibiotKhimioter. 2002; 47: 16-19.
8. Saberi afshar F, Movasaghi AR, Dehghan MM, Nickkhan B. Effect of aloe-vera extract on experimentally induced open wounds healing in sheep. Journal of veterinary research 2006; 61: 255-259.
9. Bangroo AK, Khatri R, Chauhan S. Honey

صورت روزانه با محلول های آبکی آغوز گاو در دو گروه شاهد و تیمار پانسمان شدند. بعد از اتمام مطالعه مشخص شد که انقباض و بسته شدن زخمها در گروه درمان شده با آغوز به صورت معناداری از گروه شاهد بیشتر بوده و آغوز نتوانسته تاثیری در بهبودی داشته باشد که در مطالعه ما نیز اثر معنی داری در بهبودی زخمها در گروه درمان شده با آغوز مشاهده نشد (۳۰). Szabo و همکاران دریافتند که فاکتورهای رشد پلاکتی موجود در آغوز گاو هنگامی که به صورت خوراکی در حیوانات مورد مطالعه مصرف شده توانسته موجب ترمیم زخم های گوارش شود (۳۱).

همانطور که اشاره شد مطالعات فراوانی بر روی بررسی اثرات التیامی فاکتورهای مختلف رشد موجود در آغوز گاو انجام شده است که همگی به این صورت بوده است که این فاکتورهای رشد، از آغوز استخراج شده و در فرمول بندی های شیمیایی بر روی انواع زخمها بررسی شده است. در مطالعه حاضر، آغوز به شکل کامل از گاو اخذ و بعد از لیوفیلیز کردن، به شکل پماد مورد استفاده قرار گرفت که در برخی موارد، تفاوت های غیر معنی داری با گروه شاهد مشاهده شد لیکن اثرات واضح بر روند التیام مشاهده نگردید.

با توجه به اینکه در مطالعه ما اثرات التیامی آغوز بر زخم های غیر عفونی و تجربی بررسی شده بود، نتایج متفاوتی در مقایسه با گروه شاهد مشاهده نگردید که با توجه به آن، می توان به این نکته پی برد که شاید تاثیرات التیامی آغوز گاو در شرایطی که موجود زنده سالم و در شرایط طبیعی وجود دارد، متمایز نباشد. امروزه تسریع التیام در زخمهای بستر، سوختگی ها و زخم های عفونی یکی از معضلات پزشکی می باشد که پیشنهاد می شود مطالعات تکمیلی در مدل های غیر طبیعی زخم، شامل موارد فوق نیز انجام گیرد و اثرات آغوز گاو بر این زخمها بررسی شود چنانکه Wilminck و همکاران وضعیت زخمهایی که به روش جراحی و به صورت تجربی ایجاد می شوند را مشابه زخمهایی که به صورت بالینی با آنها برخورد می شود نمی دانند زیرا در موارد بالینی، زخمها دارای

Thomas A. Epidermal growth factor therapy and wound healing – past, present and future perspectives. *Surgeon* 2008;3: 172-7.

25. Hongo M, Itoi M, Yamaguchi N, Imanishi J. Distribution of epidermal growth factor (EGF) receptors in rabbit corneal epithelial cells, keratocytes and endothelial cells, and the changes induced by transforming growth factor-b1. *Exp. Eye Res* 1992; 54: 9–16.

26. Suh DY, Hunt TK, Spencer E. Insulin- like growth factor-I reverses the impairment of wound healing induced by corticosteroids in rats, *Endocrinol* 1992;131:2399–2403.

27. Gauthier S F, Pouliot Y, Maubois J L. Growth factors from bovine milk and colostrum: Composition, extraction and biological activities. *Lait* 2006; 86: 99–125.

28. Cairangzhuoma, Yamamoto M, Muranishi H, Inagaki M, Uchida K, Yamashita K, Saito S, Yabe T, Kanamaru Y. Skimmed, sterilized, and concentrated bovine late colostrum promotes both prevention and recovery from intestinal tissue damage in mice. *J Dairy Sci.* 2013; 96:1347-55.

29. Thapa BR. Therapeutic potentials of bovine colostrums. *Indian J Pediatr.* 2005;72:849-52.

30. Doillon CJ, Lehance F, Bordeleau LJ, Laplante-Campbell MP, Drouin R. Modulatory effect of a complex fraction derived from colostrum on fibroblast contractibility and consequences on repair tissue. *Int Wound J.* 2011;8:280-90.

31. Szabo S, Sandor Z. Basic fibroblast growth factor and PDGF in GI diseases. *Baillieres Clin Gastroenterol* 1996;10:97–112.

32. Wilmlink JM, Stolk PWT, Van Weeren PR, Bameveld A. Differences in second intention wound healing between horses and ponies: macroscopical aspects. *Equine Vet J* 1999;31:53-60

33. Blumenfeld I, Ullmann Y, Laufer D, Livne E. Enhancement of burn healing by growth factors and IL-8. *Annal Burns Fire Disasters* 2000;13:4-6.

dressing in pediatric burns. *J. Indian. Assoc. Pediatr. Surg* 2005; 10: 172-175.

10. Efem SE. Clinical observations on the wound healing properties of honey. *Br. J. Surg* 1988; 75: 679-681.

11. Gethin, GT, Cowman S, Conroy RM. The impact of Manuka honey dressings on the surface pH of chronic wounds. *Int.Wound. J* 2008; 5:185-194.

12. Uruakpa F O, Ismond M A, Akobundu E N. Colostrum and its benefits. A review. *Nutrition research* 2002, 755 – 767.

13. Wilson J. Immune system breakthrough: Colostrum. *J Longevity Res* 1997;3:7–10.

14. Skottner A, Arrhenius-Nyberg V, Kanje M, Pryklund L. Anabolic and tissue repair functions of recombinant insulin-like growth factor 1. *Acta Pediatr Scand Suppl* 1990;367:63–6.

15. Ginjala V, Pakkanen R. Determination of transforming growth factor-beta 1 and 2 insulin-like growth factor in bovine colostrum samples. *J Immunoassay* 1998;19:195–207.

16. Tollefsen SE, Lajara R, McCusker RH, Clemmons DR, Rotwein P. Insulin-like growth factors in muscle development. *J Biol Chem* 1989; 264:13810–17.

17. Madison JB, Hamir AN, Ehrlich HP. Effects of a proprietary topical medication on wound healing and collagen deposition in horse. *Am.J. Vet. Res* 1991;52:1128-1131.

18. Peplow PV, Chatterjee MP. A review of the influence of growth factors and cytokines in in vitro human keratinocyte migration. *Cytokine* (2013), <http://dx.doi.org/10.1016/j.cyto.2013.02.015>

19. Rayner TE, Cowin AJ, Robertson JG, Cooter RD, Harries RC, Regester GO. Mitogenic whey extract stimulates wound repair activity in vitro and promotes healing of rat incisional wounds, *Am. J. Physiol. Regul. Integr. Comp. Physiol.* 2000; 278:1651–1660.

20. Brown G, Nanney L, Griffen J. Enhancement of wound healing by topical treatment with epidermal growth factor. *N Eng J Med* 1989; 321: 76-80.

21. Chvapil M, Pfister T, Escalada S, Ludwig I, Peacock E. Dynamics of the healing of skin wounds in the horse as compared with the rat. *Expt Mol Path* 1979; 30:349-359.

22. Bigbie RB, Schumacher I, Swaim SF. Effects of amnion and live yeast cell derivative on second intention healing in horses. *Am J Vet Res* 1991;52:1376-1382.

23. Kovacs D, Cardinali G, Aspate N, Picardo M. Bovine colostrum promotes growth and migration of the human keratinocyte HaCaT cell line. *Growth Factors.* 2009;27:448-55.

24. Hardwicke D, Schmaljohann D, Boyce D,

Effects of bovine colostrum on open wound healing in guinea pigs

***Hossein Esmaili**, Department of Microbiology, Faculty of Veterinary Medicine, University of Tehran, Tehran, Iran (*Corresponding author). hesmaeli@ut.ac.ir

Mohammad Mehdi Dehghan, Department of Clinical Sciences, Faculty of Veterinary Medicine, University of Tehran, Tehran, Iran. mdehghan@ut.ac.ir

Mohammad Rabbani, Department of Biology, Faculty of Sciences, University of Isfahan, Isfahan, Iran. m.rabbani@biol.ui.ac.ir

Esmail Haririan, Department of Pharmaceutics, Faculty of Pharmacy, University of Tehran/Medical Sciences, Tehran, Iran. haririan@tums.ac.ir

Abstract

Background: Colostrum is the only natural source of transforming growth factors (TGF- α and β) and insulin-like growth factors (IGF-1 and 2) which are known to play a role in wound healing. The aim of the present study was to investigate the effects of bovine colostrum on secondary wound healing in a guinea pig model.

Methods: Lyophilized bovine colostrum powder, in the form of an ointment (10 % w/w dried powder in semisolid paraffin ointment base), was evaluated for wound-healing potential in an excision wound in guinea pigs. The guinea pigs were divided into two groups of treatment (colostrum ointment) and control (ointment base), each group consisting of six guinea pigs. All animals were anaesthetized and a full-thickness excision wound (square area of 400 mm²) was created in the dorsum skin of all guinea pigs. Wound contraction and total wound healing rates were evaluated.

Results: Colostrum ointment found to possess wound healing activity which was evidenced by an increase in the rates of wound contraction and total wound healing when compared with the control group, although differences were not statistically significant.

Conclusion: Results of this study indicated that bovine colostrum could improve quality of wound healing but more studies will need to be done to clarify whole bovine colostrum role in burn and infectious wounds.

Keywords: Bovine colostrum, Guinea pig, Healing, Wound