

بررسی آسیب ریشه‌های عصبی گردن و درگیری اعصاب محیطی اندام فوقانی در کشتی‌گیران حرفه‌ای ایران

چکیده

ضایعات ورزشی رشته کشتی با توجه به توسعه روز افزون این رشته رو به تزاید می‌باشد. این تحقیق با توجه به بومی بودن این رشته در کشور ایران و عدم وجود مطالعه دقیق و علمی پیرامون میزان آسیب ریشه‌های عصبی گردن و درگیری اعصاب محیطی در این رشته (که پس از آسیب زانو در مرتبه دوم قرار دارد) انجام پذیرفت. در این تحقیق به بررسی فراوانی این نوع آسیب در کشتی‌گیران حرفه‌ای ایران پرداخته شد و رابطه احتمالی بین شیوع این آسیبها و سابقه اشتغال به کشتی و نیز آسیب‌دیدگی قبلی گردن تحت بررسی قرار گرفت. پس از ارزیابی اولیه ۴۰ کشتی‌گیر حرفه‌ای (با سابقه حداقل ۱۰ سال کشتی) بوسیله معاینات بالینی و بررسیهای الکترودیآگنوستیک و سپس بررسی ۲۱ نفر از آنان با استفاده از MRI ستون فقرات ناحیه گردن نتایج ذیل بدست آمد: ۱- ۴۵٪ افراد مورد مطالعه دچار ضایعه مزمن ریشه عصبی گردن بودند. ۲- ارتباط آماری معنی‌داری بین سن کشتی‌گیران، مدت اشتغال آنان به کشتی و نیز آسیب دیدگی قبلی گردن با ضایعه فعلی ریشه عصبی گردن وجود نداشت. ۳- اختصاصی بودن MRI (specificity) در این ارزیابی ۴۱/۶۷٪ و حساسیت (sensitivity) آن ۱۰۰٪ بود. ۴- با استفاده از نتایج MRI در گروه مورد مطالعه، تغییرات دژنراتیو (degenerative) در ۶۱٪ موارد، بیرون زدگی دیسک (protrusion) در ۲۸٪ موارد، تنگی کانال نخاعی در ۱۹٪ موارد و خروج دیسک (extrusion) در ۹٪ موارد مشاهده شد. ۵- شایعترین ریشه عصبی درگیر در الکترودیآگنوز ریشه عصبی ششم گردنی (C6) بشکل دو طرفه بود. در بررسی بوسیله MRI نیز ریشه عصبی ششم گردنی بیشترین درگیری را نشان داد. ۶- ۲۷/۵٪ افراد تحت مطالعه دچار آسیب عصب محیطی اندام فوقانی بودند و از این میان سندرم کارپال تونل دوطرفه با ۱۵٪ و سپس درگیری عصب اولنار در آرنج با ۱۲/۵٪ بیشترین آمار را بخود اختصاص دادند. ۷- رابطه آماری معنی‌داری بین آسیب عصب اولنار و آسیب‌دیدگی قبلی آرنج وجود داشت. ۸- ۵۴/۵٪ موارد آسیبهای عصب محیطی فوقانی همراه درگیری ریشه عصبی گردن بود.

*دکتر فرزانه ترکان I

دکتر سیدمنصور رایگانی II

دکتر محمدحسن بهرامی II

کلید واژه ها: ۱- آسیب ریشه‌های عصبی گردن ۲- آسیب اعصاب محیطی ۳- کشتی

مقدمه

در یک مطالعه ۵۱ ساله از ۱۳ مرکز ملی کالج ورزشی، میزان آسیب در رشته کشتی ۱۰/۳ در هزار نفر بود (بالا تر از سایر رشته‌ها). از این بین ۲۴٪ آسیب‌ها متوجه زانو، ۱۲٪ موارد مربوط به شانه و ۱۲٪ موارد نیز مربوط به

کشتی یکی از قدیمیترین ورزشهای بومی کشور ایران می‌باشد. علیرغم تمام توجهات، آسیبهای رشته کشتی فراوانند و در مواردی بالاترین میزان را در بین سایر رشته‌های ورزشی بخود اختصاص می‌دهند. بعنوان مثال

(I) متخصص طب فیزیکی و توانبخشی، بیمارستان مرکزی وزارت نفت، خیابان حافظ، تهران (*مؤلف مسؤول).

(II) استادیار طب فیزیکی و توانبخشی، بیمارستان شهداء تجریش، میدان تجریش. دانشگاه علوم پزشکی و خدمات بهداشتی - درمانی شهید بهشتی، تهران.

جداول اعداد اتفاقی انجام شد.

در اولین مرحله، مشخصات کامل افراد شامل نام و نام خانوادگی، سن، سابقه کشتی، نوع کشتی، سابقه ضربه و حادثه به گردن یا اندام فوقانی و زمان بروز صدمه ثبت شد (افرادی که دارای خصوصیات مخدوش کننده شامل ضربه یا حادثه گردن و اندام فوقانی غیر از موارد مربوط به کشتی و با سابقه بیماری عمومی اثرگذارنده بر روی سیستم اسکلتی عضلانی و اعصاب محیطی بودند از مطالعه حذف شدند).

پس از ثبت مشخصات، از تمامی افراد مورد مطالعه توسط دستیار سال آخر رشته طب فیزیکی و توانبخشی شرح حال و معاینه فیزیکی بدین شرح انجام شد: بررسی ROM (Range of Motion) گردن و اندام فوقانی، MMT (Manual Muscle Testing) اندام فوقانی، معاینه حسی هر دو دست در درماتومهای مختلف و بررسی رفلکسهای اندام فوقانی (Brachioradialis, Biceps Brachii, Pronator Teres, Triceps) پس از معاینه بالینی با استفاده از دستگاه TOENNIS چهار کاناله مدل Multilinear، تستهای الکترودیانوز بشرح ذیل انجام پذیرفت.

ابتدا بررسی هدایت عصبی (Nerve Conduction Study) بواسطه بررسی هدایت عصبی حسی و حرکتی اعصاب مدین، اولنار و رادیال هر دست بصورت کامل انجام پذیرفت. در این مطالعات میزان latency, NCV و amplitude اعصاب فوق در نقاط مختلف مسیر عصب بررسی گردید.

سپس بررسی الکترومیوگرافی سوزنی با بررسی عضلات سوپرا اسپیناتوس، دلتوئید، دوسربازویی، براکیورادیالیس، پروناتورتس، فلکسورکاریپی ادیالیس و نیز اولین بین استخوانی خلفی جهت بررسی ضایعه ریشه‌های عصبی C5 تا T1 انجام شد.

وجود ایمپالسهای خودبخود از قبیل fibrillation و positive sharp wave و نیز وجود واحدهای حرکتی (motor units) پلی فازیکی دارای amplitude و دامنه زیاد

گردن بود (۱). ضایعات گردن می‌تواند بشکل مستقیم یا غیرمستقیم بروز نمایند. در بررسی مذکور ۲۳ مورد از ۷۷ ضایعه ناشی از ضربه ناگهانی شدید و ۶ مورد نیز ناشی از ضایعات متوالی بود (۲).

در بررسی دیگری در سال ۱۹۸۰ مشخص گردید که cervical sprain and strain ۸۷/۵-۴۶٪ تمام موارد ضایعات گردن را دربر می‌گیرد. همچنین سندرم درد نوروژنیک (stingers) نیز بوسیله ترکشش (traction) یا فشار بر گردن ایجاد می‌شود و حدود ۴۴-۲۱٪ تمام ضایعات گردن را در بر می‌گیرد (۳).

ضایعات اعصاب محیطی در کشتی ناشایع است اما وجود آن توانایی ورزشکار برای شرکت در مسابقات را کاهش می‌دهد بنابراین باید بررسی مناسب انجام شود. از جمله این اختلالات درگیری عصب اولنار و نیز سندرم کارپال تونل می‌باشد (۴).

درگیری عصب اولنار نیز در ورزشکارانی که با فعالیت‌های تکرار شونده بالای سر مواجه هستند گزارش شده است (۵). الکترودیانوز، ضایعات ریشه‌های گردنی، ضایعات شبکه بازویی و اعصاب محیطی را از یکدیگر افتراق می‌دهد. ارزش MRI بعنوان تست تشخیص، بعلت عدم وجود خطر و نیز امکان مشاهده تمام کانال گردنی (cervical) و نخاع ثابت شده است (۶).

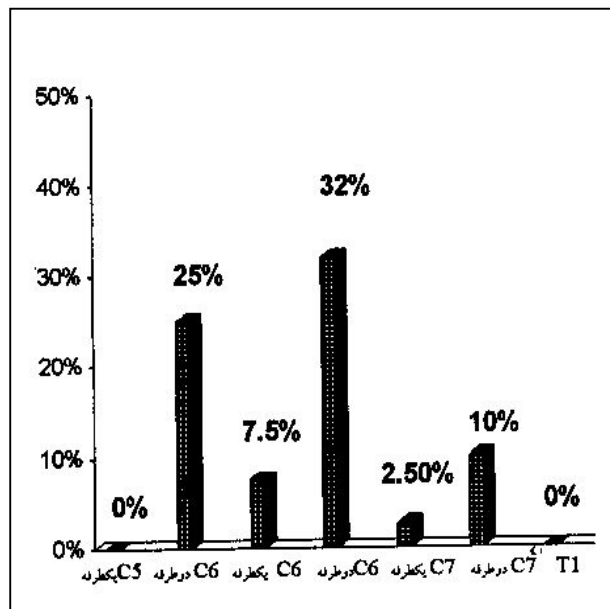
با توجه به بومی بودن ورزش کشتی در ایران، این مطالعه جهت ارزیابی شیوع آسیب ریشه‌های گردن و اعصاب محیطی انجام پذیرفت تا با نتایج بدست آمده پیرامون شیوع این ضایعات، راهکار مناسبی جهت کاهش این نوع آسیبها پیشنهاد گردد.

روش بررسی

این مطالعه بروش توصیفی بر روی ۴۰ کشتی‌گیر مرد حرفه‌ای (با سابقه کشتی بیش از ۱۰ سال) ۳۶-۶۴ ساله ایرانی در بخش طب فیزیکی و توانبخشی مرکز پزشکی شهدای تجریش از ۷۸/۱۱/۱ الی ۷۹/۲/۱۵ انجام پذیرفت. انتخاب افراد مورد مطالعه بروش تصادفی و از روی

گردن ارتباط معنی‌داری وجود نداشت. این میزان در کشتی‌گیران با سابقه کمتر از ۲۰ سال ۴۹/۹٪ و در افراد با سابقه بیش از ۳۰ سال ۵۰٪ بوده است. در ۲۱ بیماری که تحت بررسی بوسیله MRI قرار گرفتند تغییرات زودتخریبی (degenerative) با شیوع ۶۱٪ بالاترین میزان آسیبها را بخود اختصاص داد.

بررسی توزیع کشتی‌گیران بر اساس ریشه عصبی درگیر نشان داد که ریشه عصبی C6 (دو طرفه) بالاترین میزان درگیری (۳۲٪ موارد) را دارا بود و پس از آن درگیری ریشه عصبی C5 بصورت دوطرفه (۲۵٪ موارد) قرار داشت. در بررسی بوسیله MRI بالاترین میزان درگیری مربوط به دیسک C5-C6 بود (نمودار شماره ۲).



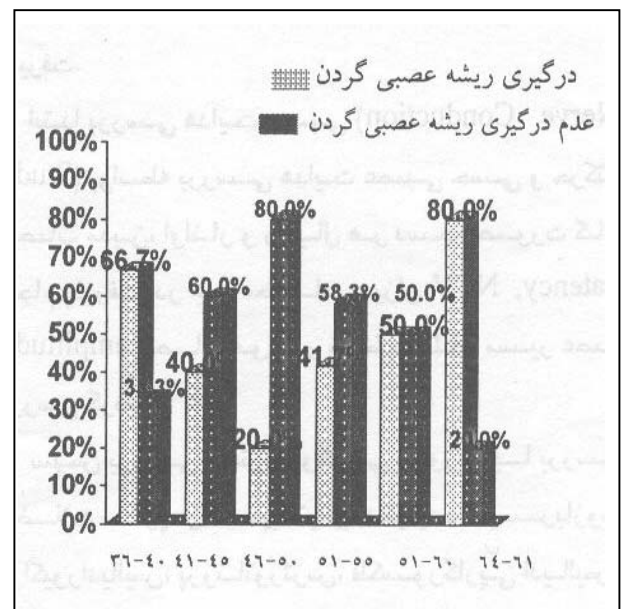
نمودار شماره ۲- توزیع کشتی‌گیران برحسب ریشه عصبی درگیر در معاینات الکترودیآگنوز

گزارش MRI مبنی بر درگیری ریشه عصبی C5 در ۸۰٪ موارد توسط الکترودیآگنوز رد شد. در مورد درگیری ریشه عصبی C6 و C7 پاسخ مثبت MRI بترتیب در ۶۶/۷٪ موارد و ۵۸/۳٪ موارد بوسیله الکترودیآگنوز رد شد که نشانگر عدم اختصاصی بودن پاسخ MRI مبنی بر درگیری ریشه عصبی گردن می‌باشد (نمودار شماره ۳).

بعنوان درگیری ریشه مورد نظر تلقی می‌گردید. پس از ارزیابی الکترودیآگنوز ۲۱ نفر از بیماران با استفاده از MRI مدل Supra conductive با قدرت ۰/۵/Tesla مورد بررسی قرار گرفتند و بقیه بعزل گوناگون (از قبیل تنگنارسی) از انجام آن خودداری نمودند. تمام مراحل انجام MRI توسط یک تکنسین و گزارش توسط یک متخصص رادیولوژی انجام پذیرفت.

نتایج

این تحقیق بر روی ۴۰ کشتی‌گیر حرفه‌ای انجام پذیرفت و در بررسی الکترودیآگنوز ۱۸ نفر از افراد مورد مطالعه درگیری ریشه‌های عصبی گردن داشتند. می‌توان شیوع واقعی این نوع آسیب را در جامعه، با احتمال ۹۵٪، حداقل ۲۸٪ و حداکثر ۶۲٪ برآورد نمود نمودار شماره ۱ توزیع سنی ورزشکاران را بر حسب وجود آسیب نشان می‌دهد و مشخص می‌نماید که ارتباط معنی‌داری بین سن و میزان آسیب ریشه عصبی گردن وجود ندارد.

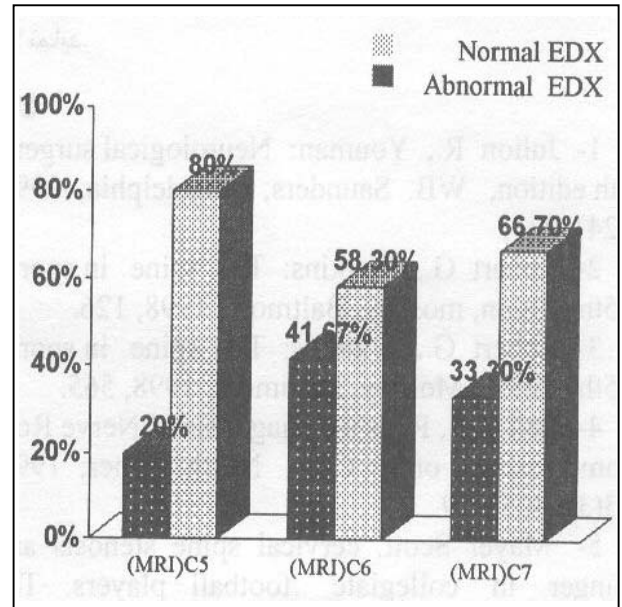


نمودار شماره ۱- توزیع سنی کشتی‌گیران بر حسب درگیری ریشه‌های عصبی گردن

بین مدت اشتغال به کشتی و بروز آسیب ریشه عصبی

بحث

رادیکولوپاتی سرویکال - ۴۵٪ افراد مورد مطالعه در بررسی الکترودیآگنوسیتیک دچار درگیری ریشه‌های گردنی بودند که بنوبه خود درصد بالایی را دارا است. رادیکولوپاتی گردنی در گروه مورد مطالعه بیشتر در سنین زیر ۴۱ سال و بالای ۵۵ سال مشاهده شد. این مسئله در سنین بالای ۵۵ سال بعلت وجود تغییرات زودتخریبی (degenerative) توجیه پذیر می باشد. ارتباط آماری مشخصی بین مدت اشتغال به کشتی و ایجاد ضایعه وجود نداشت و این مسئله خود نشانگر وجود فاکتورهای دیگری در بروز رادیکولوپاتی در این گروه می باشند. در بررسی الکترودیآگنوز بیشترین آمار مربوط به درگیری دوطرفه ریشه عصبی C6 (۳۲٪) و سپس ریشه عصبی C5 (دوطرفه) بود که این در مقایسه با آمار کلی ضایعات ریشه عصبی گردن در جمعیت عادی جامعه که در آن درگیری ریشه عصبی C7 بیشترین شیوع را دارد متفاوت است (۶). در بررسی ۲۱ مورد، ۶۱٪ ضایعه دژنراتیو، ۲۸٪ بیرون زدگی (Protrusion) دیسک، ۱۹٪ تنگی کانال نخاعی و ۹٪ خروج (extrusion) دیسک وجود داشت و تمام افراد مورد مطالعه در بررسی MRI دارای یافته پاتولوژیک بودند. مقایسه MRI و الکترودیآگنوز در ارزیابی رادیکولوپاتی این افراد نشانگر حساسیت ۱۰۰٪ و اختصاصی بودن ۴۱/۶۷٪ برای روش MRI بود. این میزان با آمار سایر مطالعات موجود مبنی بر بالا بودن میزان مثبت کاذب روش MRI تطابق داشت (۱). در این بررسی هیچ کدام از افراد مورد مطالعه (حتی افرادی که علائمی از Stinger syndrome را بشکل بالینی بیان می کردند) علائم و یافته‌هایی دال بر درگیری شبکه بازویی نداشتند. ضایعات اعصاب محیطی - ۲۷/۵٪ افراد مورد مطالعه دارای ضایعه عصب محیطی در دست بودند که عمده موارد آن مربوط به "عصب مدین و اولنار بود. بعلت خطر بالای شکستگی آرنج حین ورزش کشتی، ضایعه عصب اولنار در آرنج شایع است که این مسئله در پژوهش حاضر نیز تایید شد (وجود ۱۲/۵٪ درگیری عصب اولنار در آرنج که با

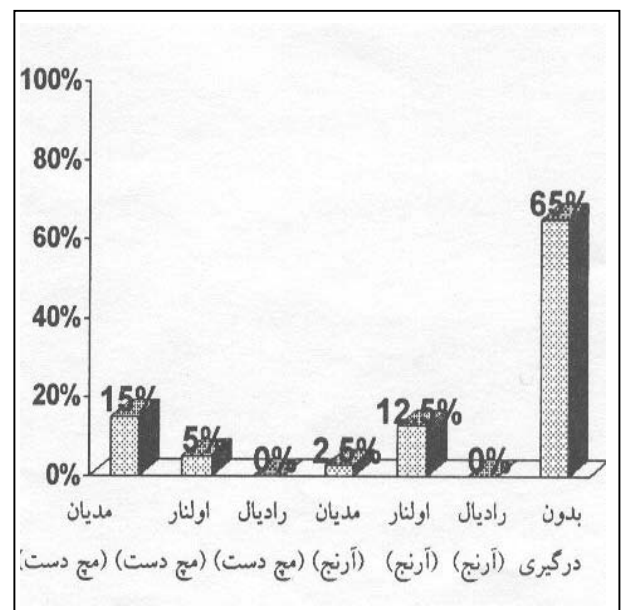


*electrodiagnosis

نمودار شماره ۳- توزیع کشتی‌گیران برحسب ریشه عصبی درگیر

برمبنای MRI و مقایسه با EDX*

حین بررسی الکترودیآگنوز، رادیکولوپاتی اعصاب محیطی اندام فوقانی نیز مورد بررسی واقع شد و وجود درگیری در ۲۷/۵٪ افراد ارزیابی شده مشخص شد. در ۱۵٪ موارد درگیری دوطرفه عصب مدین بصورت carpal tunnel syndrome و نیز در ۱۲/۵٪ موارد درگیری عصب اولنار در آرنج وجود داشت (نمودار شماره ۴).



نمودار شماره ۴- توزیع کشتی‌گیران برحسب نوع درگیری هر دو دست

برای بافت عصبی می‌تواند نقش پیش‌گیری کننده مهمی را ایفا نماید.

منابع

- 1- Julion R., Youman: Neurological surgery. 4th edition, WB. Saunders, philadelphia, 1998, 2241-2243.
- 2- Robert G., Watkins: The spine in sports. 15th edition, mosbey, Baltimore, 1998, 126.
- 3- Robert G., Watnins: The spine in sports. 15th edition, Mosbey, Baltimore, 1998, 565.
- 4- Bell GR., Ross us. Diagnosis of Nerve Root compression. orth. Clin. North. Amer; 1992, 23(3): 405-419.
- 5- Mayer Scott. cervical spine stenosis and stinger in collegiate football players. The American journal of sport medicine 1994; 22(2): 158.
- 6- Dimitru Daniel: Electrodiagnostic medicine. 15 th edition, Mosbey, philadelphia, 1995, 555-557.
- 7- Mauer um, Rath SA., stress induced carpal tunnel syndrome. schweig sport; 1992; 40(3): 131-5.(GER)
- 8- Mauer um, lot speich, klcin HV. Body building effects on neural conduction velocity of the median nerve in the carpal tunnel. Journal. orthop. Ihre. Greny. Geb; 1991, 129(4): 319-321. (GER)

روش segmental study در ناحیه بالا و پایین آرنج مشخص و تایید شد). با ارزیابی سابقه آسیب‌دیدگی ناحیه آرنج در حین کشتی (که اکثراً شامل شکستگی نیز بود). ارتباط آماری معنی‌داری بین آنها مشخص شد؛ بدین ترتیب که در ۱۰۰٪ موارد ضایعه عصب اولنار سابقه ضربه به آرنج وجود داشت. ضایعه عصب مدین در مچ دست به شکل Carpal Tunnel Syndrome (CTS) در ۱۵٪ افراد مشاهده شد ولی شکایت از علائم CTS در تمام افراد وجود نداشت. طولانی بودن distal latenly پاسخ عصب مدین در این افراد تا حدودی موید ارزیابیهای قبلی محققان مبنی بر اختلال هدایت این عصب در ورزشکاران بدن‌ساز و یا وجود درگیری عصب در تونل مچ دست می‌باشد (۷ و ۸). تمام موارد درگیری CTS بصورت دوطرفه بود ولی در مواردی درگیری در یکطرف شدیدتر گزارش شد. همچنین در این گزارش ۵٪ موارد ضایعه عصب اولنار در مچ دست و ۲/۵٪ موارد ضایعه شاخه حسی عصب مدین در آرنج گزارش شد.

بیماران مورد مطالعه از نظر درگیری همزمان ریشه عصبی گردن و عصب محیطی اندام فوقانی (double crush syndrome) نیز مورد بررسی قرار گرفتند و مشخص گردید ۵/۵۴٪ از موارد ضایعات اعصاب محیطی دست همراه با درگیری ریشه عصبی گردن بود (هر چند همبستگی آماری معنی‌داری بین این دو ضایعه مشاهده نشد).

راهکار مناسب جهت کاهش آسیبهای موجود در رشته ورزشی کشتی توجه به اصلاح تکنیکهای آسیب‌رسان در این رشته (جهت کاهش خطر آسیب به ریشه‌های عصبی گردن و اعصاب محیطی اندام فوقانی) و نیز ایجاد اصول داوری مناسب در این راستا می‌باشد.

با توجه به بومی بودن ورزش کشتی در ایران می‌توان این موارد را بعنوان پیشنهاد به مراکز تصمیم‌گیری فدراسیون جهانی کشتی (FILA) ارائه نمود. لازم بذکر است توجه خاص به ورزشهای ایزومتریک عضلات گردن جهت تقویت قدرت این عضلات و نیز ایجاد استحکام مناسب

CERVICAL ROOT LESION AND PERIPHERAL NERVE INJURY IN IRANIAN WRESTLERS

^I *F. Torkaan, MD ^{II} S.M. Raayegani, MD ^{II} M.H. Bahrami, MD

ABSTRACT

Wrestling is one of the most involve sports in sport injuries. Because of Increasing number of wrestlers in Iran as the native sports, and lack of a precise study about the cervical root lesion and associated peripheral nerve lesion, we decided to study prevalence, type, involved root of probable cervical radiculopathy and also associated predisposing factor in 40 wrestlers, age range of 36-63 year and minimum 10 years of wrestling in Tehran.

These groups were examined clinically, then by electrodiagnostic study and finally were referred for MRI study of cervical spines. Following results were obtained by electrodiagnostic studies in 40 persons and MRI in 21 persons. About 45% of patients studied by electrodiagnosis had cervical Radiculopathy. All of patients studied by MRI were reported by radiologist to have one type of cervical spine involvement as follows: degenerative changes: 61%, disc protrusion: 28%, cervical canal stenosis: 19%, and disc extrusion: 9%.

The most common involved root in electrodiagnostic study was bilaterally C6 root lesion. The most common involved level in MRI was C5-C6 disc disease. There was no statistically significant correlation between root lesion and previous nerve Injury, age and years of wrestling.

Based on this concept that electrodiagnostic is the most specific test, MRI was calculated to have 41.6% specificity and 100% sensitivity in evaluation of cervical root lesion. Twenty seven percent of cases had associated peripheral nerve lesion of upper limb, among these bilaterally capral tunnel "15%", tardy ulnar palsy "12.5%" were most prominent. There was high statistical correlation between ulnar nerve lesion and previous elbow injury. Fifty four percent of patients had concomittant peripheral nerve injury and cervical root lesion "Double crush syndrome".

Key Words: 1) Cervical root Injury 2) Pheripheral never Injury 3) Wrestlins

I) Specialist in physical medicine and rehabilitation, Central Hospital of ministry of oil, Hafez Ave., Tehran, Iran (Corresponding author).*

II) Assistant professor of physical medicine and rehabilitation department, Shohadaye Tajrish hospital, Tajrish sq., Shahid Beheshti University of Medical Sciences and Health Services, Tehran, Iran.