تعیین ارزش تشخیصی بیوپسی سوزنی و آسپیراسیون در ضایعات استخوان و بافت نرم

*دکتر تینا شوشتری‌زاده I
دکتر میترا مهرآزما II
دکتر سام حاجی علیلوسامی III
دکتر علی کبیر IV

چکیده

روش‌های بیوپسی بسته شامل بیوپسی سوزنی(Core needle biopsy=CNBx) و آسپیراسیون سلولی(Fine needle aspiration=FNA) روش‌های تشخیصی مناسب و با صرفه برای تشخیص ضایعات التهابی و نئوپلاستیک در بسیاری از اعضای بدن هستند. کاربرد این روش‌ها در مورد ضایعات استخوان و بافت نرم مورد اختلاف نظر است. در این مطالعه ارزش تشخیصی روش‌های بیوپسی بسته در مورد ضایعات استخوانی و بافت نرم در مقایسه با بیوپسی باز مورد ارزیابی قرار گرفت. به این منظور ٤٩ نمونه از ضایعات عضلانی ـ استخوانی با استفاده از روش‌های FNA و CNBx بررسی شد و نتایج حاصل از آن با روش استاندارد طلایی(بیوپسی باز) مقایسه گردید. براساس نتایج به دست آمده ٦١/٩٪ از ضایعات توسط FNA و ٨٠٪ از ضایعات توسط CNBx به درستی تشخیص داده شده بودند. دقت هر دو روش برای افتراق ضایعات خوش‌خیم و بدخیم بیش از ٩٧٪ بود. حساسیت FNA معادل ١٠٠٪ و ویژگی CNBx نیز برای افتراق موارد بدخیم از موارد خوش‌خیم ١٠٠٪ بود. CNBx یک روش دقیق و پایا جهت تشخیص اغلب ضایعات عضلانی ـ استخوانی(muscukoskeletal) است (به خصوص اگر محل بیوپسی به درستی انتخاب شده باشد) و دقت و پایایی FNA محدود به تشخیص افتراقی ضایعات خوش‌خیم و بدخیم می‌باشد. FNA یک تست غربال‌گری مناسب جهت تشخیص ضایعات استخوانی و بافت نرم از نظر وجود بدخیمی می‌باشد.

کلیدواژه‌ها: ١ – آسپیراسیون ٢ – بیوپسی سوزنی ٣ – ضایعه استخوانی ۴ – ضایعه بافت نرم

مقدمه

روش درمانی موجود در رابطه با تومورهای خوش‌خیم و بدخیم استخوان و بافت نرم متفاوت بوده و لازم است قبل از انجام دادن درمان قطعی از ضایعه بیوپسی تهیه گردد. در حال حاضر بیوپسی باز روش متداولی است که دارای عوارضی نیز می‌باشد. احتمال تشکیل هماتوم، عفونت زخم و عوارض ترمیم

این مقاله در دهمین کنگره ارتوپدی در تهران سال ١٣٨١ ارائه شده است.

I) متخصص آسیب‌شناسی، دانشگاه علوم پزشکی و خدمات بهداشتی ـ درمانی ایران، تهران(*مولف مسئول).
II) استادیار آسیب‌شناسی، دانشگاه علوم پزشکی و خدمات بهداشتی ـ درمانی ایران، تهران.
III) استادیار ارتوپدی، دانشگاه علوم پزشکی و خدمات بهداشتی ـ درمانی ایران، تهران.
IV) پزشک عمومی

[Downloaded from rjms.iums.ac.ir on 2025-07-12]

زخم وجود دارد و ممکن است برش در جای نامناسبی ایجاد شود یا حتی منجر به قطع غیرضروری عضو(۱) و نیز انتشار موضعی یا سیستمیک تومور گردد(۲).

روش‌های بیوپسی بسته شامل بیوپسی سوزنی(CNBx) و آسپیراسیون سوزنی(FNA) جهت بررسی سیتولوژیک است. این روش‌ها عوارض کم‌تری داشته و سبب کاهش آلودگی موضعی می‌شوند(۲) و مقرون به صرفه نیز هستند زیرا در مطب با بی‌حسی موضعی و با هزینه اندک قابل انجام دادن می‌باشند(۲و ۳). در صورتی که بتوان از این روش‌ها نتایج قابل قبولی به دست آورد نسبت به بیوپسی باز ارجح می‌باشند.

در حال حاضر، روش‌های بیوپسی بسته روش‌های تشخیصی مناسب و با صرفه برای تشخیص ضایعات التهابی و نئوپلاستیک در بسیاری از اعضای بدن هستند. این روش‌ها در ایالات متحده هنوز کاربرد وسیعی برای ضایعات استخوانی و بافت نرم ندارند در حالی که در اروپا به طور وسیعی به کار برده می‌شوند(۱).

در مورد کاربرد این روش‌ها برای تشخیص ضایعات استخوان و بافت نرم اختلاف نظر وجود دارد.

هدف از این مطالعه تعیین ارزش تشخیصی روش‌های بیوپسی بسته در تشخیص ضایعات استخوانی و بافت نرم در مقایسه با بیوپسی باز(استاندارد طلایی) بوده است.

روش بررسی

این مطالعه مقطعی ـ تحلیلی(Analytic cross-sectional) روی ٤٩ نمونه استخوان و نسج نرم بیمارانی که به طور متوالی به بیمارستان شفایحیاییان از آبان ۱۳۸۰ تا شهریور ۱۳۸۱ مراجعه کرده بودند، صورت گرفت.

در این بررسی بیمارانی که دچار ضایعات استخوانی یا بافت نرم بودند برای بیوپسی باز انتخاب شده و قبل از انجام دادن بیوپسی تکه‌ای، ۳ اسمیر جهت سیتولوژی و یک بیوپسی سوزنی از ضایعه تهیه می‌شد. جهت تهیه اسمیر سیتولوژی از سوزن ۲۲ استفاده می‌گردید.

اسمیرها بعد از ثابت شدن(Fixation) در اتانول ۹۵٪ به روش پاپانیکولا رنگ شدند.

نمونه‌های CNBx به طور عمده توسط سوزن بیوپسی جمشیدی تهیه شدند که پس از ثابت شدن در محلول فرمالین توسط هماتوکسیلین و ائوزین(Hematoxyline and Eosin) رنگ‌آمیزی گردیدند.

در مواردی که نمونه بافتی قوام استخوانی داشت، پس از ثابت شدن، در اسید فرمیک ۱۰٪ دکلسیفیه می‌شد.

در ضایعات استخوانی، نمونه از بخش خارج استخوانی، یعنی از بافت نرم برداشته شده و در مواردی که ضایعه در درون استخوان بود پس از سوراخ کردن کورتکس، نمونه‌گیری صورت می‌گرفت. در ابتدا نمونه‌ها از نظر کفایت(adequacy) بررسی شدند به این ترتیب که در نمونه‌های سیتولوژی، اسمیرهایی که بدون سلول و پوشیده از خون بودند، تنها تعداد اندکی فیبروبلاست داشته یا فاقد فیبروبلاست بودند(برحسب مورد) و ثبات مناسبی نداشتند(آرتیفکت ناشی از خشک شدن) نامطلوب و ناکافی(insufficient) در نظر گرفته شدند.

در نمونه‌های بافتی نیز در مواردی که بافت نکروتیک یا نشان‌دهنده یک ضایعه واکنشی(reactive) بود، غیرقابل تشخیص(nondiagnostic) محسوب گردید.

هدف اصلی در FNA، تشخیص خوش‌خیم یا بدخیم بودن ضایعه و در درجه بعد تشخیص نوع ضایعه و در CNBx، تشخیص نوع ضایعه بوده است.

تمام نمونه‌ها توسط ۲ آسیب‌شناس بررسی شدند و اطلاعات بالینی و رادیولوژیک بیماران نیز برای تشخیص در نظر گرفته شد. پس از تشخیص نمونه‌های FNA و CNBx نتایج به دست آمده با نتایج روش استاندارد

[Downloaded from rjms.iums.ac.ir on 2025-07-12]

طلایی که بیوپسی باز(open biopsy) می‌باشد، مقایسه گردید. در تجزیه و تحلیل اطلاعات از شاخص‌های توصیفی شامل درصد، میانگین و خطای معیار و تست‌های Chi-square و t استفاده شد.

به منظور تعیین ارزش تشخیصی FNA و CNBx براساس خوش‌خیم و بدخیم بودن ضایعه و نیز جنسیت بیماران، از شاخص‌های حساسیت(Sensitivity)، ویژگی(specificity)، ارزش اخباری مثبت و منفی(positive and negative predictive value) و دقت(accuracy) به کمک نرم‌افزارهای آماری SPSS ۱۱/۵ و EPI ۲۰۰۰ استفاده گردید. پای‌بندی به اصول اخلاقی اعلامیه هلسینکی در تمام مراحل طرح رعایت شد.

نتایج

در این مطالعه ۲۷ نفر(۵۵/۱٪) از بیماران مرد و ۲۲ نفر(٤٤/۹٪) زن بودند و ۱۹ مورد(۳۸/۸٪) از نمونه‌ها ضایعه بدخیم و ۳۰ نمونه دیگر(٦۱/۲٪) ضایعات خوش‌خیم را نشان دادند. میانگین سنی بیماران ۲/۵±۲۷/۵ سال و محدوده سنی آن‌ها ٤ تا ۷٤ سال بود. در ٦۱/۹٪ از موارد، ضایعات توسط FNA به درستی تشخیص داده شده بودند.

در ٦ مورد از ٤۹ مورد، نمونه برای بررسی از نظر FNA کافی نبود(۱۲/۲٪). بدین معنی که این اسمیرها بدون سلول یا پوشیده از خون بودند، تنها تعداد اندکی فیبروبلاست داشتند یا عمل ثابت کردن به طور مناسب انجام نشده بود(آرتیفکت ناشی از خشک شدن).

تشخیص هیستولوژیک این موارد عبارت بود از: ۱ مورد استئوسارکوم، ۲ مورد دیسپلازی فیبرو، ۱ مورد لنفوم، ۱ مورد پانیکولیت و ۱ مورد استئونکروز.

شایع‌ترین تشخیص در مورد نمونه‌های خوش‌خیم، ضایعات خوش‌خیم سلول ژانت (Benign giant cell lesion)، تومور سلول ژانت(GCT)، کیست آنوریسمال استخوان(ABC) و کندروبلاستوم بوده است. شایع‌ترین مورد مشاهده شده GCT بود(تصویرهای شماره ۱و ۲).

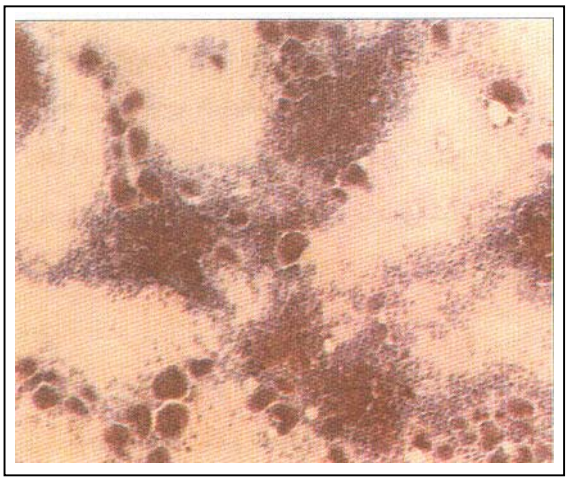

A

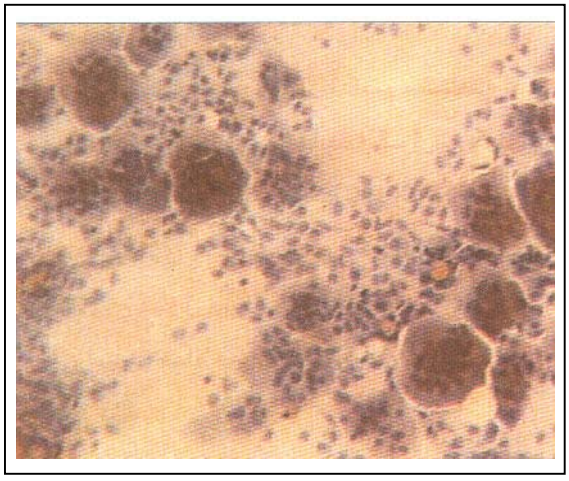

B

تصویر شماره ۱-(A و B)آسپیراسیون سوزنی در تومور سلول ژانت

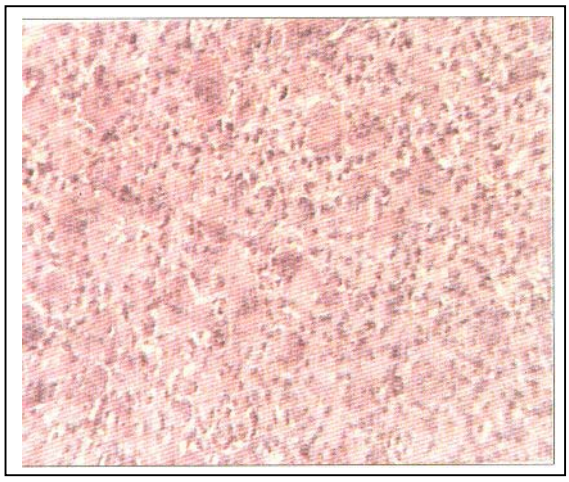

تصویر شماره ۲- بیوپسی سوزنی در تومور سلول ژانت

[Downloaded from rjms.iums.ac.ir on 2025-07-12]

نمونه‌های GCT اغلب هیپرسلولار و همراه با درجاتی از آتیپی بودند که در ۱ مورد به علت سلولاریته بالا و آتیپی زیاد به غلط تشخیص بدخیمی گذاشته شد.

در ABC، سلولاریته و تعداد هسته‌های سلول‌های ژانت کم‌تر بود. وجود کندروبلاست در نمونه‌های کندروبلاستوم نشانه تشخیصی خوبی برای افتراق این ضایعات محسوب می‌گردید.

نمونه‌های خوش‌خیم فیبروبلاستیک شامل دیسپلازی فیبروز و فیبروماتوز کم سلول بود. در یک نمونه سل استخوان، گرانولوم‌های متعدد در زمینه اسمیر به طور پراکنده مشاهده شد. از ۸ مورد استئوسارکوم تنها در ۲ مورد استئویید بدخیم دیده شد که تشخیص نوع خاصی از بدخیمی را امکان‌پذیر نمود.

در ۱ مورد سلول غضروف بدخیم مشاهده شد و در سایر موارد تنها بدخیم بودن ضایعه گزارش گردید. در ۲ مورد سارکوم با سلول کوچک(small cell sarcoma) نتیجه سیتولوژی با تشخیص مطابقت داشت و در سارکوم‌های سلول دوکی(Spindle cell sarcoma) سلولاریتی اسمیر بالا بود و سلول‌های دوکی فراوانی و آتیپی وجود داشت.

از ۳ مورد میلوما، ۲ مورد تشخیص داده شد و ۱ مورد به عنوان small round cell tumor گزارش گردید. کافی بودن نمونه‌های FNA و صحت تشخیصی آن‌ها براساس بیوپسی باز در تومورهای خوش‌خیم و بدخیم در جدول شماره ۱ آورده شده است.

جدول شماره ۱- کافی بودن نمونه‌های FNA و صحت تشخیصی آن‌ها براساس بیوپسی باز در تومورهای خوش‌خیم و بدخیم

	تومورهای خوش‌خیم	تومورهای بدخیم
تعداد نمونه‌های گرفته شده	۳۰	۱۹
تعداد نمونه‌های ناکافی برا ی تشخیص	٤	۲
تشخیص صحیح خوش‌خیمی یا بدخیمی	۲۵	۱۷
تشخیص نادرست خوش‌خیمی یا بدخیمی	۱	۰

در ۸۰٪ از موارد ضایعات توسط CNBx به درستی تشخیص داده شده بودند .چهار مورد از ٤۹ مورد برای بررسی از نظر CNBx کافی نبودند(۸/۲٪) که تشخیص هیستولوژیک این موارد عبارت بود از: ۱ مورد استئوسارکوم، ۱ مورد کیست آنوریسمال استخوان(ABC) و ۲ مورد کارسینوم متاستاتیک (metastatic carcinoma).

در این نمونه‌ها بافت کاملاً نکروتیک بود یا تنها نشان دهنده یک ضایعه واکنشی(Reactive) بوده است.

از ضایعات خوش‌خیم استخوانی که تشخیص داده نشده بود، ۱ مورد استئوکندروم بود که تنها غضروف هیالن خوش‌خیم در بیوپسی سوزنی دیده شد.

یک مورد تومور سلول ژانت همراه با کیست آنوریسمال استخوانی(ABC) وجود داشت که تنها جزء ABC آن در بیوپسی سوزنی قابل مشاهده بود و مورد دیگر ABC بود که دچار شکستگی شده و در بیوپسی سوزنی تنها کالوس مشاهده گردید.

در ضایعات خوش‌خیم بافت نرم، میوزیت استخوانی شده(Myositis ossificant) و کیست سینوویال تشخیص داده نشده بود که در هر دو تنها بافت فیبروز خوش‌خیم وجود داشته است. موارد بدخیم تشخیص داده نشده شامل ۲ مورد استئوسارکوم بود که در بیوپسی سوزنی در یک مورد تنها ناحیه واکنشی(reactive zone) و در دیگری یک ضایعه سلول ژانت که نمای بدخیم نداشته است وجود داشت. دو مورد نیز تومور متاستاتیک مشاهده شد که بیوپسی سوزنی در یکی از آن‌ها نشان دهنده نکروز و در دیگری تنها بافت فیبروز خوش‌خیم بوده است.

تشخیص استئوسارکوم در نمونه‌های CNBx زمانی داده شد که در یک تومور بدخیم استئوئید ایجاد شده بود اما وجود استئوئید برای تشخیص ضروری نبود. وجود یک تومور بدخیم و پلئومورف که علائم رادیولوژیک منطبق بر استئوسارکوم را داشت(تولید ماتریکس به خصوص در بخش خارج استخوانی) برای تشخیص کافی بود. صحت تشخیصی نمونه‌های CNBx براساس بیوپسی باز در

[Downloaded from rjms.iums.ac.ir on 2025-07-12]

تومورهای خوش‌خیم و بدخیم در جدول شماره ۲ نشان داده شده است.

جدول شماره ۲- صحت تشخیصی نمونه‌های CNBx براساس بیوپسی باز در تومورهای خوش‌خیم و بدخیم

	تومورهای خوش‌خیم	تومورهای بدخیم
تعداد نمونه‌های گرفته شده	۳۰	۱۹
تشخیص صحیح	۲۵	۱۵
تشخیص نادرست	۵	٤

حساسیت، ویژگی، ارزش اخباری مثبت و منفی و دقت FNA و CNBx به تفکیک خوش‌خیم و بدخیم بودن ضایعه و جنسیت در جدول شماره ۳ آورده شده است.

ضایعاتی که به طور کامل بلاستیک یا لیتیک هستند از جمله کیست‌های استخوان، به دست آوردن بافت مشکل می‌باشد.

در این مطالعه، روش FNA برای تشخیص ضایعات کیستیک بر روش CNBx ارجحیت داشته و تشخیصی بوده است.

در CNBx تومورهای بافت نرم، امکان تشخیص ضایعات بدخیم و خوش‌خیم و نیز سلول‌های تشکیل دهنده وجود دارد اما ممکن است تعیین نوع دقیق ضایعه امکان‌پذیر نباشد.

در روش FNA در ۱۲٪ موارد کافی نبودن نمونه موجب عدم تشخیص شده بود که می‌توان با افزایش دفعات سوزن زدن(puncture) میزان آن را کاهش داد.

جدول شماره ۳- حسایست، ویژگی، ارزش اخباری مثبت و منفی و دقت FNA و CNBx به تفکیک خوش‌خیم و بدخیم بودن ضایعه

قدرت تشخیص خوش‌خیم و بدخیم بودن ضایعه براساس	حساسیت	ویژگی	ارزش اخباری مثبت	ارزش اخباری منفی	دقت	تعداد
FNA	۱۰۰	۹٦	۹٤/٤	۱۰۰	۹۷/٦	٤۲
CNBx	۹۳/۸	۱۰۰	۱۰۰	۹٦/۷	۹۷/۷	٤٥

بحث

در این مطالعه با روش CNBx، در ۸۰٪ موارد تشخیص صحیح ضایعه صورت گرفته بود و در اغلب مواردی که تشخیص داده نشده بود، علت، عدم کفایت نمونه بوده است. بدین ترتیب که بافت به دست آمده از ناحیه نکروز یا ناحیه راکتیو بوده یا در تومورهای بدخیم از محلی که نمای بدخیمی واضحی نداشته است نمونه‌گیری صورت گرفته بود.

به نظر می‌رسد این ضعف در روش کار را بتوان با تهیه نمونه‌های بافتی بیش‌تر از یک ضایعه تا حد زیادی برطرف نمود. علاوه بر آن محل نمونه‌گیری از اهمیت زیادی برخوردار می‌باشد زیرا ناحیه مرکزی تومور اغلب دژنره، نکروتیک یا شدیداً مینرالیزه بوده و محل مناسبی برای نمونه‌برداری نمی‌باشد. در مورد

در این روش دقت تشخیصی برای تعیین بدخیم یا خوش‌خیم بودن ضایعه ۹۷٪ بوده است اما تعیین دقیق نوع هیستولوژیک تنها در ٦۱/۹٪ موارد امکان‌پذیر بود. دقت CNBx در تشخیص صحیح سارکومای بافت نرم ۷۰٪(٤) بوده است.

در مطالعه‌ای دیگر، دقت CNBx در مورد تومورهای استخوانی و بافت نرم ۸٤٪ گزارش شد(٥). بعضی از مولفان معتقدند که ارزش CNBx در تومورهای اولیه استخوان بیش از تومورهای بافت نرم می‌باشد(٦و ۷).

نتایج به دست آمده از این مطالعه با نتایج حاصل از سایر مطالعات در مورد CNBx(۱۲-۹)مطابقت دارد. از سوی دیگر دقت FNA در مطالعه حاضر از تعدادی از مطالعات بیش‌تر بوده است(۳) اما به طور کلی ارزش

[Downloaded from rjms.iums.ac.ir on 2025-07-12]

اخباری مثبت و منفی این مطالعه و سایر مطالعات ذکر شده یکسان می‌باشد.

براساس نتایج این طرح به نظر می رسد که FNA یک تست غربال‌گری مناسب جهت تشخیص ضایعات استخوانی و بافت نرم از نظر بدخیمی باشد زیرا حساسیت آن ۱۰۰٪ است در حالی که CNBx، تمام افراد فاقد بدخیمی را تشخیص می‌دهد(ویژگی ۱۰۰٪).

به عبارت دیگر منفی بودن FNA از نظر بدخیمی ارزشمندتر است و ارزش اخباری منفی آن ۱۰۰٪ می‌باشد اما در مورد CNBx مثبت بودن(وجود بدخیمی) ارزشمندتر از منفی بودن آن است بدین معنی که ارزش اخباری مثبت آن ۱۰۰٪ می‌باشد.

ذکر این نکته لازم است که این تفاوت فاحش نیست. به علت دست‌رسی آسان، سهولت انجام دادن، عوارض کم، صرفه اقتصادی و با توجه به نتایج مطالعات مختلف از جمله مطالعه حاضر، به نظر می‌رسد که FNA بتواند اولین قدم در تشخیص ضایعات استخوانی باشد. در مواردی که نمونه کافی و قابل قضاوت بوده و یافته‌های رادیولوژیک نیز موجود باشند، FNA استخوان یک روش تشخیصی با دقت بسیار بالا خواهد بود که می‌تواند تومورهای بدخیم اولیه و متاستاتیک، شرایط التهابی و ضایعات خوش خیم غیرفیبروتیک را به خوبی تشخیص دهد(۱۳).

روش‌های CNBx و FNA، روش‌هایی بی‌خطر(Safe)، مقرون به صرفه و دقیق هستند (به خصوص زمانی که تعداد سوزن زدن به ضایعه بیش‌تر باشد) و به عنوان جای‌گزینی برای روش بیوپسی باز پیشنهاد می‌گردند.

تعدادی از مقالات برای کسب بیش‌ترین قدرت تشخیصی با کم‌ترین عوارض، گرفتن حداقل ۲ نمونه را پیشنهاد کرده‌اند(۲).

CNBx می‌تواند روش جای‌گزین مناسبی برای بیوپسی باز در ارزیابی نئوپلاسم‌های مزانشیمی شامل تومورهای استخوان و بافت نرم باشد(۵).

برای انجام دادن FNA و CNBx با حداکثر دقت در نمونه‌گیری و تفسیر و استفاده بالینی مناسب با کم‌ترین عارضه و تاخیر درمانی برای بیمار، مانند بیوپسی باز، هم‌کاری یک گروه پزشکی متخصص شامل انکولوژیست، آسیب‌شناس، ارتوپد و رادیولوژیست ضروری می‌باشد(۵و ۱۳).

در این مطالعه اغلب نمونه‌های تشخیص داده شده در CNBx یا FNA، GCT بودند.

به طور کلی می‌توان گفت دقت این دو روش جهت تشخیص بدخیمی بسیار بالا بوده اما تشخیص صحیح در موارد بیش‌تری توسط CNBx داده شده بود.

روش CNBx در صورت نمونه‌گیری صحیح می‌تواند یک روش دقیق و پایا جهت تشخیص اغلب ضایعات عضلانی ـ استخوانی (Musculoskeletal) و جای‌گزین روش بیوپسی باز باشد.

دقت و پایایی FNA به تشخیص افتراقی ضایعات بدخیم از خوش‌خیم محدود می‌باشد زیرا الگوی ساختمانی مشخص ضایعات در این لام‌ها وجود ندارد. هر دو روش، اگر به درستی انجام شوند، عارضه عمده‌ای نداشته و روش‌های ساده‌ای هستند که می‌توانند بررسی بیماران و تصمیم‌گیری قبل از جراحی را آسان کنند.

منابع

1- Ayala AG., Ro JY., Fanning CV., Flores JP., Yasko AW. Core needle biopsy and fine-needle aspiration in the diagnosis of bone and soft-tissue lesions, Hematol Oncol Clin North Am., 1995, 9(3): 633-51.

2- Stoker DJ., Cobb JP., Pringle JA. Needle biopsy of musculoskeletal lesions. A review of 208 procedures, J Bone Joint Surg Br, 1991, 73(3): 498-500.

3- Barth RJ Jr., Merino MJ., Solomon D., Yang JC., Baker AR. A prospective study of the value of core needle biopsy and fine needle

[Downloaded from rjms.iums.ac.ir on 2025-07-12]

aspiration in the diagnosis of soft tissue masses, Surgery, 1992, 112(3): 536-43.

4- Heslin MJ., Lewis JJ., Woodruff JM., Brennan MF. Core needle biopsy for diagnosis of extremity soft tissue sarcoma, Am Surg Oncol, 1997, 4(5): 425-31.

5- Yao L., Nelson SD., Seeger LL., Eckardt JJ., Eilber FR. Primary musculoskeletal neoplasms: effectiveness of core-needle biopsy, Radiology, 1999, 212(3): 682-6.

6- Skrzynski MC., Biermann JS., Montag A., Simon MA. Diagnostic accuracy and charge-savings of outpatient core needle biopsy compared with open biopsy of musculoskeletal tumors, J Bone Joint Surg Am, 1996, 78(5): 644-9.

7- Kreicbergs A., Bauer HC., Brosjo O., Londholm J., Skoog L., Soderlund V. Cytological diagnosis of bone tumors, J Bone Joint Surg Br., 1996, 78(2): 258-63.

8- Ball AB., Fisher C., Pittam M., Watkins RM., Westbury G. Diagnosis of soft tissue tumours by Tru-Cut biopsy, Br J Surg, 1990, 77(7): 756-8.

9- Wakely PE Jr., Powers CN., Frable WJ. Metachronous soft-tissue masses in children and young adults with cancer: correlation of histology and aspiration cytology, Hum Pathol, 1990, 21(6): 669-77.

10- Layfield LJ., Armstrong K., Zaleski S., Eckardt J. Diagnostic accuracy and clinical utility of fine-needle aspiration cytology in the diagnosis of clinically primary bone lesions, Diagn Cytopathol, 1993, 9(2): 168-73.

11- Kumar RV., Rao CR., Hazarika D., Mukherjee G., Gowda BM. Aspiration biopsy cytology of primary bone lesions, Acta Cytol., 1993, 37(1): 83-9.

12- Bommer KK., Ramzy I., Mody D. Fine-needle aspiration biopsy in the diagnosis and management of bone lesions: a study of 450 cases, Cancer, 1997, 81(3): 148-56.

13- Jorda M., Rey L., Hanly A., Ganjei-Azar P. Fine-needle aspiration cytology of bone: accuracy and pitfalls of cytodiagnosis, Cancer, 2000, 90(1): 47-54.

[Downloaded from rjms.iums.ac.ir on 2025-07-12]

A Prospective Study of the Diagnostic Value of Core Needle Biopsy and Fine Needle Aspiration in Bone and Soft Tissue Lesions

***T. Shooshtarizadeh, MD** [I] **M. Mehrazma, MD** [II] **S. Haji Aliloo Sami, MD** [III]
A. Kabir, MD [IV]

Abstract

Fine needle aspiration biopsy(FNAB) and core needle biopsy(CNBx) have proved to be accurate and cost-effective techniques for diagnosis of inflammatory and neoplastic lesions at different body sites. However, their applicability in bone and soft tissue pathology is still controversial. In this study, our experience with FNAB and CNBx of musculoskeletal lesions was prospectively investigated to determine the diagnostic values of different closed biopsy techniques in these lesions in contrast to open biopsy. 49 consecutive FNAB and CNBx were reviewed and the results were then compared with conventional biopsy results of bone and soft tissue lesions. FNAB precision was about 61.9% while CNBx distiguished 80% of bone and tissue lesions correctly. Accuracy of both FNAB and CNBx was more than 7% for diagnosing malignant from benign lesions. FNA sensitivity and CNBx specificity for differentiation of malignant from benign lesions was 100%. Although CNBx is an accurate and reliable method for diagnosis of most musculoskeletal lesions, specifically if the site of biopsy is properly chosen, the accuracy and reliability of FNAB is limited to the differential diagnosis of benign and malignant lesions. FNA is a suitable screening test for differentiating malignant from benign musculoskeletal lesions.

Key Words: 1) Fine Needle Aspiration Biopsy(FNAB)

2) Core Needle Biopsy(CNB)

3) Bone Lesion **4) Soft Tissue Lesion**

This article has been presented in the 10th Congress of Orthopedics in Tehran, 2002.

I) *Pathologist. Iran University of Medical Sciences and Health Services. Tehran, Iran(*Corresponding Author).*
II) *Assistant Professor of Pathology. Iran University of Medical Sciences and Health Services. Tehran, Iran.*
III) *Assistant Professor of Orthopedics. Iran University of Medical Sciences and Health Services. Tehran, Iran.*
IV) *General Practitioner*

[Downloaded from rjms.iums.ac.ir on 2025-07-12]