

بررسی نتایج درمان گلوکوم مادرزادی در بیماران مراجعه کننده به بیمارستان حضرت

رسول اکرم(ص) طی سالهای ۱۳۷۰ لغایت ۱۳۷۷

چکیده

هدف از این مطالعه بررسی نتایج درمانی گلوکوم مادرزادی در بیماران مراجعه کننده به بیمارستان حضرت رسول اکرم (ص) بوده است. این مطالعه به صورت گذشته نگر (Retrospective) روی پرونده ۳۸ بیمار که با تشخیص گلوکوم مادرزادی از اواخر سال ۶۹ لغایت اواخر سال ۷۷ مراجعه کرده و درمان طبی یا جراحی شده بودند، انجام شد. در بررسی نتایج نهایی فشار چشم، کنترل فشار چشم تا حدود زیر ۲۱ میلیمتر جیوه به عنوان موفقیت تلقی شده است. براساس نتایج حاصل از مطالعه که روی ۷۱ چشم از ۳۸ بیمار صورت گرفته بود، در ۵ چشم (۷٪) تنها با درمان دارویی فشار چشم کنترل شده بود، ۶۶ مورد (۹۳٪) نیاز به عمل جراحی پیدا کردند که از این تعداد در ۴۷ چشم (۷۱٪) با ۱ یا چند بار عمل جراحی فشار به زیر ۲۱ میلیمتر جیوه رسید. شایعترین عمل جراحی ترابکولوتومی بود که روی ۶۲ چشم (۹۴٪) و بین ۳-۱ بار انجام گردید و منجر به کنترل فشار در ۳۸ چشم (۵۷/۵٪) شد. در نهایت در ۵۲ چشم (۷۳٪) با درمان دارویی یا به وسیله اعمال مختلف جراحی، فشار چشم کنترل شده بود. در ۷۰٪ چشمها تغییری در قطر افقی قرنیه و میزان CUP در مقایسه بین اولین و آخرین معاینه وجود نداشت. کدورت قرنیه در اولین معاینه ۸۴٪ بود که در آخرین معاینه به ۲۸٪ تقلیل یافت. بطور کلی می توان گفت که درمان گلوکوم مادرزادی بر پایه جراحی استوار بوده و ترابکولوتومی به عنوان اولین اقدام درمانی در این بیماران، روشی موثر می باشد. در صورت عدم کنترل فشار داخل چشم بعد از انجام ترابکولوتومی می توان از عمل مجدد یا انجام ترابکولوتومی همراه با ترابکولکتومی استفاده کرد.

*دکتر علیرضا فروتن I

دکتر منصور میرصمدی II

دکتر محمود جوشقانی III

کلیدواژه‌ها: ۱- گلوکوم مادرزادی ۲- ترابکولوتومی ۳- ترابکولکتومی

مقدمه

می باشد. در ۷۵٪ موارد دو طرفه بوده و شیوع آن در پسرها ۶۵٪ و در دخترها ۳۵٪ است (۲). در اغلب موارد، گلوکوم مادرزادی اولیه به صورت انفرادی می باشد اما نوع اتوزومال مغلوب آن همراه با نفوذ متغیر (Variable Penetrance) نیز دیده شده است (۲). از نظر پاتوژنز بیماری، اگر چه نقص تکاملی در زاویه، در این بیماری وجود دارد اما علت دقیق آن مشخص نیست. آقای بارکان worst وجود مامبران بدون سوراخ را در زاویه چشم ذکر

گلوکوم مادرزادی اولیه که Congenital or Infantile Glaucoma نامیده می شود بیماری نادری است که به علت نقص تکاملی در ترابکولار مَش و رک و زاویه اتاق قدامی ایجاد می شود و به آن Trabeculodysgenesis هم گفته می شود. بیماری با زاویه باز غیرطبیعی، افزایش فشار داخل چشم، بزرگ شدن قطر قرنیه، ادم و بزرگ شدن کاپ عصب بینایی مشخص می شود (۱).

میزان شیوع گلوکوم مادرزادی اولیه ۱ در ۱۰۰۰۰ تولد

(I) استادیار گروه چشم پزشکی، فلوشیپ جراحی قرنیه، بیمارستان حضرت رسول اکرم(ص)، خیابان ستارخان، خیابان نیایش، دانشگاه علوم پزشکی و خدمات بهداشتی - درمانی ایران (*مؤلف مسؤول).

(II) دانشیار گروه چشم پزشکی، فلوشیپ جراحی قرنیه، دانشگاه علوم پزشکی و خدمات بهداشتی - درمانی ایران.

(III) استادیار گروه چشم پزشکی، فلوشیپ جراحی قرنیه، دانشگاه علوم پزشکی و خدمات بهداشتی - درمانی ایران.

جراحی قرار می‌گرفت. بیماران کاندید عمل ابتدا تحت عمل ترابکولوتومی قرار می‌گرفتند. که این عمل به روش استاندارد و به ترتیب زیر انجام می‌شد: ابتدا فلاپ ملتحمه و تنون به صورت Limbal Base در ناحیه اینفروتیمپورال ایجاد می‌شد سپس فلاپ اسکلرال به صورت ۱/۲ ضخامت روی کانال (Haif-Thickness) و به شکل مربع ۲×۲ میلیمتر تهیه می‌گردید.

در محل مایع زلالیه از Transitional Zone شلم، انسیزیون رادیال داده می‌شد و بدین ترتیب با دیدن تراوش از بریدگی، کانال شلم پیدا می‌شد. سپس بوسیله هوک ترابکولوتومی وارد کانال شلم در قسمت راست و چپ بریدگی شده و با پاره کردن کانال شلم بوسیله هوک، وارد اتاق قدامی می‌شدیم.

بعد از وارد کردن هوا در اتاق قدامی و بخیه فلاپ اسکلرا در محل خود، با نخ نایلون ۱۰ صفر و نیز بخیه فلاپ ملتحمه و تنون بطور جداگانه با نخ ویکریل ۱۰ صفر و بطور ممتد (Continious)، عمل خاتمه می‌یافت.

۲۴ ساعت بعد از عمل، قطره کلرامفنیکل هر ۶ ساعت تا ۱ هفته و قطره بتامتازون هر ۴ ساعت تا ۲ هفته تجویز می‌گردید. پس از ۶ هفته مجدداً معاینه زیر بیهوشی انجام می‌شد و در صورتی که فشار چشم با تنومتر شیوتز کمتر از ۲۱ میلیمتر جیوه بود به منزله کنترل فشار چشم تلقی می‌گردید و زمان پیگیری بعدی ۲ ماه و سپس ۴ ماه بعد تعیین می‌شد.

هرگاه فشار داخل چشم در معاینه زیر بیهوشی بیش از ۲۱ میلیمتر جیوه بود، ابتدا قطره تیمولول ۰/۵٪ هر ۱۲ ساعت ۱ بار تجویز می‌شد و در صورت عدم کنترل فشار، عمل جراحی مجدد انجام می‌گردید. عمل جراحی مجدد براساس نظر جراح، ترابکولوتومی، ترابکولکتومی یا عمل توام بود.

نتایج

مطالعه روی ۷۱ چشم از ۳۸ بیمار انجام شد. سن مراجعه کنندگان بین ۵ روز تا ۷ سال بود. در نمودار شماره ۱،

کرده‌اند(۱). این بیماری علت ۱۵-۱٪ نابینایی در کودکان می‌باشد(۱). بنابراین تشخیص زودرس و درمان به موقع آن نقش تعیین کننده‌ای در پیش آگهی بیماری دارد(۳و۴) درمان اصلی این بیماری عمل جراحی می‌باشد.

روشهای جراحی که در درمان گلوکوم مادرزادی به کار می‌روند شامل گونیوتومی، ترابکولوتومی و ترابکولکتومی همراه با ترابکولکتومی هستند و در مواردی که به درمانهای فوق جواب ندهد می‌توان از ترابکولکتومی همراه با میتومایسین C- و در نهایت از Procedure Seton استفاده نمود.

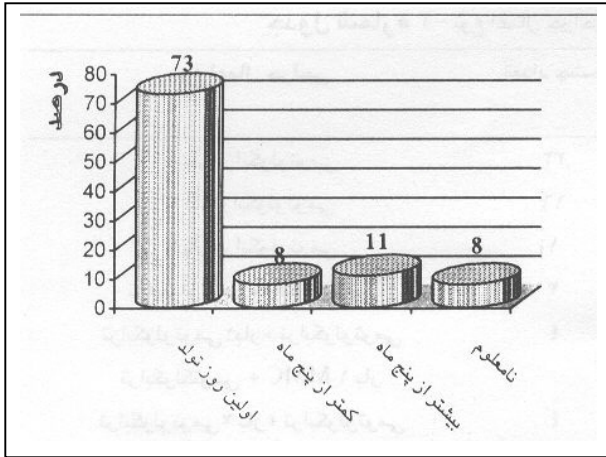
برای انجام گونیوتومی لازم است که قرنیه شفاف باشد اما ترابکولوتومی در شرایط کدورت قرنیه نیز قابل انجام است. در هر حال مهارت و تجربه جراح در هر یک از روشهای فوق در نتایج بعد از عمل موثر می‌باشد.

تاکنون گزارشی از بیمارستانهای دانشگاهی بخصوص بیمارستان حضرت رسول اکرم(ص) در مورد نتایج درمان گلوکوم ارائه نشده است و فقط آمار خارجی در دسترس می‌باشد از این رو بررسی نتایج درمان گلوکوم در ایران جهت اطلاع و بهبود روشهای درمانی حائز اهمیت است. لذا این تحقیق به منظور بررسی نتایج درمانی گلوکوم مادرزادی در بیماران مراجعه کننده به بیمارستان حضرت رسول اکرم(ص) انجام شد.

روش بررسی

در این مطالعه پرونده بیمارانی که با تشخیص گلوکوم مادرزادی از اواخر سال ۱۳۶۹ لغایت اواخر سال ۱۳۷۷ در مرکز آموزشی و درمانی حضرت رسول اکرم(ص) تهران تحت درمان قرار گرفته بودند، مورد بررسی قرار گرفت.

در این بیماری هرگاه در معاینه زیر بیهوشی فشار داخل چشم بیش از ۲۱ میلیمتر جیوه بود یا علائم دیگری مانند افزایش بیش از ۱۲ میلیمتر در قطر افقی قرنیه یا افزایش نسبت C/D (Cup/disc) بیش از ۴۰٪ وجود داشت، گلوکوم مادرزادی تلقی می‌شد و تحت درمان دارویی یا



نمودار شماره ۳- فراوانی سن بیماران با گلوکوم مادرزادی در زمان شروع علائم بیماری

در ۳۱ بیمار (۸۱/۵٪) گلوکوم مادرزادی از نوع اولیه و در ۷ بیمار (۱۸/۵٪) همراه با آنومالیهای دیگر چشمی بوده است که این آنومالیها عبارت بودند از: Peters' anomaly (۲ بیمار)، Sturge weber (۲ بیمار) و Aniridia (۲ بیمار). در ۵ چشم تنها با درمان دارویی (تیمولول ۰/۵٪ هر ۱۲ ساعت ۱ قطره) فشار چشم کنترل شده بود و ۶۶ چشم (۹۳٪ موارد) نیاز به عمل جراحی پیدا کردند که در نهایت در ۵۲ چشم (۷۳٪) فشار به زیر ۲۱ میلیمتر جیوه رسید.

تعداد اعمال جراحی انجام شده روی هر چشم بین ۴-۱ عمل و بطور متوسط ۱/۶ عمل برای هر چشم بوده است.

شایعترین جراحی انجام شده ترابکولوتومی بود که بین ۱-۳ بار برای هر چشم تکرار شد و در ۵۰ چشم (۷۵٪) به عنوان تنها عمل جراحی انجام گردید که در ۳۸ چشم (۵۷/۵٪ کل چشمها) فشار با این روش جراحی کنترل شد.


سایر اعمال جراحی بعد از ترابکولوتومی به ترتیب شیوع عبارت بودند از: ترابکولوتومی - ترابکولکتومی + MMC، ترابکولوتومی - ترابکولکتومی بدون MMC، سیکلوکرایوتراپی و ترابکولکتومی + MMC.

تعداد عمل جراحی در بیماران و درصد کنترل فشار چشم با هر روش در جدول شماره ۱ مشخص شده است.

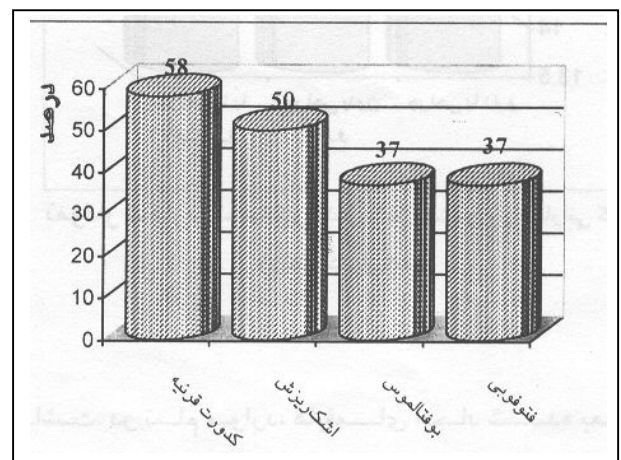
فراوانی سن بیماران مورد مطالعه در زمان مراجعه نشان داده شده است.

۲۲ بیمار (۵۷/۵٪) پسر و ۱۶ بیمار (۴۲/۵٪) دختر بودند. در ۳۳ مورد (۸۱٪) گلوکوم دو طرفه و در ۵ مورد (۱۴٪) یکطرفه وجود داشت. مدت پیگیری بین ۲ ماه تا ۶ سال با میانگین ۱۵/۵+۱/۲ ماه بوده است.

علت مراجعه بیماران کدورت قرنیه، اشک ریزش، بزرگی قرنیه و فتوفوبی بوده است. در نمودار شماره ۲، فراوانی علت مراجعه بیماران مورد مطالعه و در نمودار شماره ۳ فراوانی سن شروع علائم در بیماران مورد مطالعه، نشان داده شده است.




نمودار شماره ۱- فراوانی سن بیماران با گلوکوم مادرزادی در اولین معاینه



نمودار شماره ۲- فراوانی علت مراجعه بیماران با گلوکوم مادرزادی

جدول شماره ۱- نوع اعمال جراحی انجام شده و تعداد و درصد بیماریانی که کنترل شدند

نوع اعمال جراحی	تعداد چشم	درصد چشمهای عمل شده	تعداد چشمهای کنترل شده با این روش جراحی	درصد چشمهای کنترل شده روش جراحی
۱ بار تراپکولوتومی	۳۳	۵۰٪	۲۷	۴۰/۵٪
۲ بار تراپکولوتومی	۱۶	۲۴/۵٪	۱۰	۱۵/۵٪
۳ بار تراپکولوتومی	۱	۱/۵٪	۱	۱/۵٪
تراپکولوتومی + تراپکولکتومی	۲	۳٪	۲	۳٪
تراپکولوتومی ۱ بار + تراپکولوتومی تراپکولکتومی + MMC ۱ بار	۴	۶٪	۳	۴/۵٪
تراپکولوتومی ۲ بار + تراپکولوتومی تراپکولکتومی + MMC ۱ بار	۴	۶٪	۲	۳٪
تراپکولکتومی + MMC	۱	۱/۵٪	۱	۱/۵٪
تراپکولوتومی ۲ بار + سیکلوکرایوتراپی ۲ بار	۲	۳٪	۱	۱/۵٪
تراپکولوتومی ۲ بار + تراپکولوتومی تراپکولکتومی + MMC ۱ بار + سیکلوکرایوتراپی ۱ بار	۱	۱/۵٪	-	-
تراپکولوتومی ۲ بار + RK به علت اولسر قرنیه به دنبال عمل	۱	۱/۵٪	-	-
PK به علت پرفوراسیون قرنیه در زمان مراجعه	۱	۱/۵٪	-	-
جمع	۶۶	۱۰۰٪	۴۷ چشم	



نمودار شماره ۴- میانگین فشار داخل چشمی در بیماریانی که با جراحی کنترل شدند

در ۱ چشم به دنبال ۲ بار عمل تراپکولوتومی، اولسر قرنیه غیر قابل کنترل، ایجاد شد که برای بیمار پیوند قرنیه (PK) انجام گردید. در ۱ چشم نیز در زمان مراجعه به علت پرفوراسیون قرنیه متعاقب ضربه، عمل PK انجام شد که در هر دو مورد بینایی چشم از بین رفت. (Lost Eyes) در ۳۷ چشم (۵۶٪) تنها ۱ بار عمل جراحی انجام شد که منجر به کنترل فشار در ۳۰ چشم (۴۵٪) گردید. در نمودار شماره ۴، متوسط فشار داخل چشم بعد از اعمال جراحی در چشم بیماران مورد مطالعه، نشان داده شده است که شامل مواردی است که فشار چشم تنها با عمل جراحی تحت کنترل قرار گرفت یا مواردی است که به دنبال جراحی نیاز به قطره تیمولول هر ۱۲ ساعت نیز بوده است.

عوارض جراحی حین عمل: در ۴ چشم هایفمای حین جراحی و ۱ یک چشم خروج ویتره (Vit.loss) ایجاد شد که در مجموع در ۵ چشم (۷/۵٪) عارضه حین جراحی وجود

بحث

گلوکوم مادرزادی یکی از علل نابینایی در کودکان است که تشخیص زودرس و درمان مناسب آن می‌تواند از این معضل جلوگیری کند.

درمان اولیه در گلوکوم مادرزادی جراحی است که شامل گونیوتومی (در حالتی که قرنیه شفاف باشد)، ترابکولوتومی (در موارد کدورت قرنیه)، ترابکولوتومی - ترابکولکتومی و ترابکولکتومی با یا بدون میتومايسين - C می‌باشد.

در بیمارستان رسول اکرم (ص) ترابکولوتومی به عنوان درمان اولیه در این بیماران به کار می‌رود.

در این بخش سعی شده است تا مروری بر مطالعات مختلف در این زمینه و مقایسه‌ای با نتایج به دست آمده در این مطالعه صورت گیرد.

از نظر میزان فشار داخل چشم، گروهی IOP کمتر از ۲۱ میلی‌متر جیوه بدون استفاده از داروی ضد گلوکومی (۵)، گروهی IOP کمتر از ۲۱ میلی‌متر جیوه با یا بدون دارو (۶) و برخی دیگر IOP کمتر از ۱۶ میلی‌متر جیوه (۷) را به عنوان موفقیت جراحی در نظر گرفته‌اند.

در مطالعه ما IOP کمتر از ۲۱ میلی‌متر جیوه با یا بدون دارو به عنوان موفقیت در کنترل فشار چشم در نظر گرفته شد که داروی مصرفی، قطره تیمولول ۰/۵٪ هر ۱۲ ساعت ۱ قطره بوده است.

در یک مطالعه روی ۳۹ چشم ترابکولوتومی و روی ۳۴ چشم گونیوتومی انجام شد که میزان موفقیت در گروه ترابکولوتومی حدود ۷۱٪ و در گروه گونیوتومی ۷۰٪ گزارش گردید.

در این مطالعه تعداد اعمال جراحی روی هر چشم ۱/۳ عمل بوده است (۸).

در بررسی دیگری ترابکولوتومی ۳۶۰ درجه روی ۲۴ چشم و گونیوتومی روی ۴۰ چشم به عنوان اولین اقدام درمانی انجام شد که میزان موفقیت در گروه اول ۹۲٪ و

در گروه دوم ۵۸٪ بوده است که انجام ترابکولوتومی ۳۶۰ درجه به عنوان اولین اقدام جراحی توصیه شده است (۹).

در مطالعه‌ای دیگر بیماران به ۳ گروه تقسیم شدند که در گروه اول ترابکولوتومی، در گروه دوم ترابکولکتومی و در گروه سوم ترابکولوتومی - ترابکولکتومی انجام شد و مشاهده گردید که میزان موفقیت در هر ۳ گروه مساوی است (۱۰).

در مطالعه ما اولین اقدام درمانی ترابکولوتومی بود که در ۴۰/۵٪ موارد با موفقیت همراه بوده است در مواردی که ترابکولوتومی موفق نبود، ترابکولوتومی مجدد یا ترابکولوتومی - ترابکولکتومی همزمان انجام می‌شد که در مجموع با روشهای فوق در ۷۱٪ بیماران موفق به کنترل IOP شدیم.

طی یک بررسی روی ۱۰۰ چشم، در ۲۹ چشم آنومالی سگمان قدامی وجود داشت که شایعترین آنها به ترتیب، Ectropion uvea (۱۱ چشم)، آنومالی پیترز (۹ چشم) و Partial Iniridia (۷ چشم) بوده است.

در این مطالعه از ترابکولوتومی - ترابکولکتومی + میتومايسين - C استفاده شد و میزان موفقیت در گروه بدون آنومالی سگمان قدامی ۷۸٪ و در گروه با آنومالی سگمان قدامی ۴۵٪ گزارش گردید (۱۱).

در یک مطالعه، ترابکولوتومی روی ۳۷ چشم انجام شد که به مدت ۶ ماه پیگیری شدند و در بررسی نهایی کاهش فشار چشم و میزان CUP مشاهده گردید اما تغییری در قطر قرنیه، عمق اتاق قدامی و طول قدامی - خلفی چشم ایجاد نشده بود (۱۲).

در مطالعه ما نیز تغییر قابل ملاحظه‌ای در قطر افقی قرنیه بعد از درمان ایجاد نشد.

عمق اتاق قدامی و طول قدامی - خلفی چشم نیز بررسی نگردید.

Philadelphia, Pensilvania, Saunders 2000, 2663-2676.

2- Steven T. Simons, MD care, Slinger Lands. American Academy of ophthalmology section(6), The foundation of DAAO Sanfrancisco, New York, 1998-1999, PP: 153-155.

3- Anderson- DR- Trabeculotomy compared to goniotomy for glaucoma in children, ophthalmology, 1983 Jul. 90(7): 805-6.

4- Board-RJ, Shield- MB- Combined trabeculotomy- Trabeculectomy for the management of glaucoma associated with sturge-weber syn. Ophthalmology, 1999, Aug: 106(8), 1821-7.

5- Al. Hazmi A, Effectiveness and complications of Mitomycin- C use during pediatric Glaucoma surgery. Ophthalmology 1998, Oct 105(10), 1915-20.

6- Dureau P, Longterm Results of Trabeculectomy for congenital Glaucoma. J. pediatric. ophthalmology strabismus 1998 Jul-Aug. 35(4), 198-202.

7- Tixier J. Deepsclerotomy in congenital Glaucoma, J.Fr. Ophthalmology, 1999 Ma, 22(5) 545-8.

8- Meyer G. Trabeculotomy in congenital Glaucoma, ophthalmology-2000, Sep. 97(9): 623-8.

9- Mendicino ME. Longterm surgical and visual outcome in primary congenital glaucoma: 360 degree Trabeculectomy versus goniotomy, J.AA Pos, 2000 Aug. 4(4): 205-10.

10-T.S. Dietlein, pressure- Reducing ab-Externo surgery in primary congenital Glaucoma 96 Th DOG Annualmeeting 1998, Nov. vol 105 N (12): 813-7.

11- Mullaney, P.B. Combined Trabeculotomy and Trabeculectomy as an initial procedure in uncomplicated congenital Glaucoma J. arch. Ophthalmology 1999; 117: 457-560.

12- Kong L. Treatment of congenital Glaucoma with Trabeculectomy chung Hua 1997 May: 33(3): 169-72.

13- Debneth-SC Teichmann-KD. Trabeculectomy versus Trabeculotomy in congenital Glaucoma. BRJ. Ophthalmology 1989 Aug: 73(B) 808-11.

بطور کلی کنترل IOP در گلوکوم مادرزادی با دارو به تنهایی در ۱۱ - ۹٪ موارد گزارش شده است (۱۳) که در مطالعه ما این میزان ۷٪ بوده است.

شایعترین عوارض حین عمل ترابکولوتومی، هایفما، صدمه به لنز، Uvitis و جداشدگی غشای دسمه ذکر شده است (۱۴).

در مطالعه انجام شده توسط آقای Meyer و همکاران روی ۳۹ چشم، هایفما در ۷٪، خونریزی زیر کوروئید در ۲٪ و جداشدگی غشای دسمه در ۲٪ بیماران گزارش شد.

در مطالعه ما در ۴ بیمار (۶٪) هایفمای حین عمل جراحی و در ۱ مورد خروج ویتره و در مجموع ۷/۵٪ عارضه حین جراحی وجود داشته است.

در مقایسه میزان بروز عوارض در مطالعه ما نسبت به مطالعه آقای Meyer، اگرچه عارضه هایفما در هر دو مطالعه یکسان بوده است اما در مطالعه ما خونریزی زیر کوروئید و جداشدگی غشای دسمه وجود نداشته است همچنین در مطالعه ما ۱ مورد خروج ویتره وجود داشت که در مطالعه آقای Meyer این عارضه مشاهده نگردید.

بطور کلی درمان گلوکوم مادرزادی بر پایه جراحی استوار است و ترابکولوتومی به عنوان اولین اقدام درمانی در این بیماران، روشی مؤثر و کم خطر می باشد.

در موارد عدم موفقیت در کنترل IOP، از ترابکولوتومی مجدد یا انجام ترابکولوتومی - ترابکولکتومی با یا بدون میتومایسین - C می توان استفاده کرد. این نکته را باید در نظر داشت که استفاده از میتومایسین - C خطر عفونت Bleb را به همراه دارد.

منابع

1- Abert & Jakobeic. Principles and practice of ophthalmology, Forth edition,

14- Beck AD., Lunch MG., American Academy of ophthalmology, Basic and clinical science course, sector 10, Glaucoma, The foundation of DAAO Sanfrancisco, New york, LEO. 1998-1999, PP: 199.

EVALUATION OF RESULTS OF TREATMENT IN PATIENTS WITH CONGENITAL GLAUCOMA IN RASOOL AKRAM HOSPITAL 1991-1998

* *A.R. Forootan, MD*^I *M. Mirsamadi, MD*^{II} *M. Joshaghani, MD*^{III}

ABSTRACT

This study is done to evaluate the outcome of congenital Glaucoma treatment in Rasool-Akram hospital between 1991 and 1998. In this Retrospective study, Result's of surgical and or Medical treatment in 71 eyes of 38 patients was evaluated and intraocular pressure. Between First and last examination was determined. An IOP Below 21mmHg was considered a success. In 5 eyes(7%) IOP was controlled with only Medical treatment. 66 eyes(93%) needs surgical intervention that cause control of IOP(21mmHg) in 47 eyes(71%). The most common surgical procedure was trabeculotomy which was done in 62 eyes(94%) 1-3 times. Control of IOP was seen in 38 eyes(57%). Finally in 52 eyes(73%) with Medical or surgical treatment IOP was controlled. This study revealed that surgical procedure's specially trabeculectomy are an effective way in controlling IOP in congenital glaucoma.

Key Words: 1) Congenital Glaucoma 2) Trabeculotomy 3) Trabeculectomy

I) Assistant Professor of Ophthalmology and Corneal Surgery, Hazrat Rasool Akram Hospital, Satar khan st., Niayesh Ave, Iran University of Medical Sciences and Health Services(* Corresponding Author).

II) Associate Professor of Ophthalmology and Corneal Surgery, Iran University of Medical Sciences and Health Services.

III) Assistant Professor of Ophthalmology and Corneal Surgery, Iran University of Medical Sciences and Health Services.