

اسکلروز سیستمیک نوع محدود با تجمع علامتدار مایع در پریکارد: گزارش موردی

چکیده

بیماری اسکلروز سیستمیک (اسکلرودرمی) در طبقه‌بندی متداول بدو فرم منتشر (diffuse) و محدود (limited) طبقه‌بندی می‌شود. علائم درگیری پوستی و احشایی در فرم منتشر، پیشرونده و شدیدتر از فرم محدود می‌باشد. در فرم منتشر درگیری پریکارد (بصورت تجمع مایع در پریکارد) بیش از فرم محدود وجود دارد. موارد علامتدار تجمع مایع در اطراف قلب که منجر به تنگی نفس شده باشد در نوع محدود نادر و در حد چند مورد گزارش می‌باشد. بیماری که در این گزارش معرفی می‌شود یک مورد اسکلروز سیستمیک (اسکلرودرمی) فرم محدود می‌باشد که بعلت تنگی نفس مراجعه کرده بود. در بررسی، تشخیص افیوژن شدید پریکارد ناشی از اسکلرودرمی مطرح گردید که پس از درمان بهبود یافت.

*دکتر هادی پورمقیم I

علی کبیر II

لیلا زاهدی II

کلیدواژه‌ها: ۱- اسکلروز سیستمیک ۲- اسکلرودرمی محدود ۳- افیوژن پریکارد

مقدمه

اسکلروز سیستمیک یک بیماری مزمن ناشایع با علت ناشناخته است که می‌تواند با درگیری ارگانهای مختلف همراه باشد. شیوع آن ۲۰-۱۰ مورد در صدهزار نفر جمعیت با بروز سالانه ۲ درصد هزار می‌باشد. میزان ابتلا در زنان تقریباً ۷-۳ برابر مردان است. شروع بیماری در دوره کودکی و نیز در مردان جوان نامعمول است. همچنین در سنین کمتر از ۲۵ سال بندرت دیده می‌شود. میزان بروز بیماری با سن افزایش می‌یابد و در دهه چهارم تا پنجم زندگی به حداکثر می‌رسد (۱). از نظر بالینی، طیف وسیعی از بیماری شامل درگیری شدید و منتشر پوست تمام نقاط بدن (فرم منتشر) تا فرم محدود به انتهای اندامها یا صورت (فرم محدود) وجود دارد. این دو دسته از بیماران سیر متفاوتی دارند. در فرم منتشر بیماری سیر پیشرونده درگیری پوستی همراه با درگیری

ارگانهای احشایی (در مراحل اولیه بیماری) مشاهده می‌شود. در فرم محدود، درگیری پوست و احشاء چندین سال طول می‌کشد. این نحوه طبقه‌بندی (دو زیر گروه) توسط Leroy ارائه شده است (۲). Bennett و Giordano در طبقه‌بندی خود معتقد به سه و چهار زیر گروه جهت بیماری می‌باشند (۳). در بیماران مبتلا به اسکلرودرمی تجمع مایع در پریکارد در ۱۷٪ موارد همراه با فرم منتشر و در ۴٪ موارد همراه با فرم محدود گزارش شده است و عبارتی در اکثر موارد بیماران بدون علامت بودند (۴ و ۵). در این گزارش به شرح یک بیمار مبتلا به اسکلرودرمی فرم محدود پرداخته می‌شود که با افیوژن پریکارد منجر به تنگی نفس در بیمارستان قلب بستری گردید و پس از مشاوره روماتولوژی با تشخیص بیماری زمینه‌ای تحت درمان قرار گرفت و بهبود یافت.

(I) استادیار گروه روماتولوژی، بیمارستان فیروزگر، میدان ولیعصر، خیابان شهید ولدی، دانشگاه علوم پزشکی و خدمات بهداشتی - درمانی ایران، تهران (*مؤلف مسؤول)
(II) دانشجوی پزشکی، عضو کمیته پژوهشی دانشجویی، دانشکده پزشکی، خیابان ستارخان، خیابان نیایش، دانشگاه علوم پزشکی و خدمات بهداشتی - درمانی ایران، تهران.

معرفی بیمار

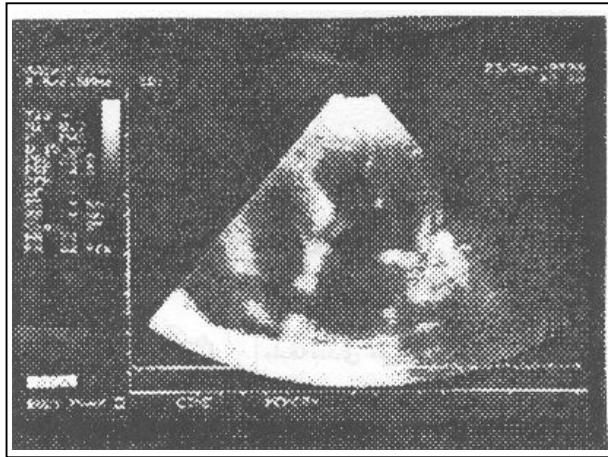
مورد معرفی، خانم ۶۸ ساله‌ای است که باشکایت تنگی نفس فعالیتی کلاس III، سرگیجه و بیحالی که از حدود یکماه قبل از پذیرش شروع شده بود به اورژانس بیمارستان قلب مراجعه نمود و بستری گردید. در بدو ورود بیمار دچار تاکی‌پنه بود، فشار خون ۱۶۰/۷۰ mmHg و درجه حرارت وی نیز $36/9^{\circ}\text{C}$ بود. در معاینه بیمار، عروق ژگولار برجسته بود. در سمع قلب، صداهای قلبی کاهش داشتند و friction rub شنیده می‌شد. در پاها تا ناحیه ساق ادم ۲+ وجود داشت. در سمع ریه بیمار نیز رال خشن (Coarse) در قاعده هر دو ریه شنیده می‌شد. همچنین پالس پارادوکس (۴۰ mmHg) نیز وجود داشت.

در اکوکاردیوگرافی بعمل آمده ۳۵۰ cc مایع در جلوی بطن راست (در زمان دیاستول) وجود داشت. کسر جهشی (Ejection Fraction) ۵۵٪ و هیپرتروفی یکنواخت و قرینه بطن چپ (Concentric LVH) و کلاپس ابتدای دیاستولی دهلیز راست نیز گزارش شد (جدول و تصویر شماره ۱).

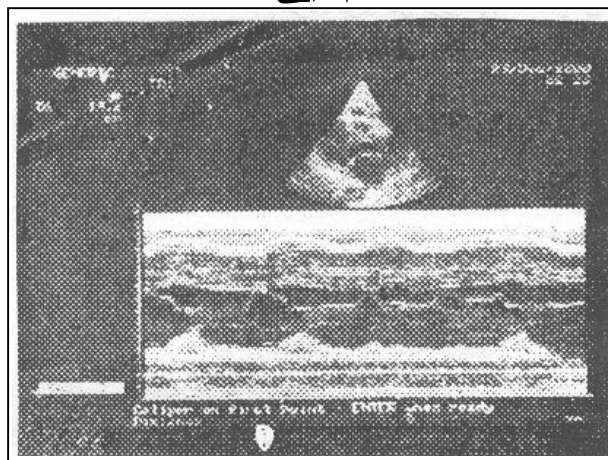
در رادیوگرافی قفسه سینه بیمار بزرگی قلب مشهود بود ولی علایمی دال بر فیبروز قاعده ریتمین مشاهده نشد.

در نوار قلب (ECG) اخذ شده از بیمار نزول قطعه ST (ST depression) در اشتقاقهای تحتانی و Strain pattern در اشتقاقهای جانبی وجود داشت ولی کاهش ولتاژ مشاهده نشد.

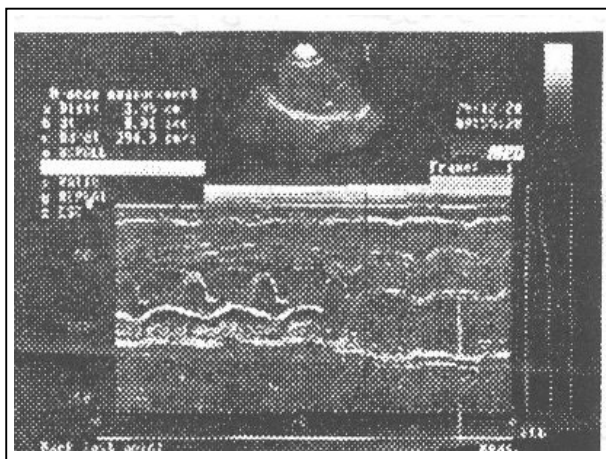
در شرح حال بیمار سابقه فشار خون بالا وجود داشت که جهت آن بطور نامنظم دارو دریافت می‌کرد. بیمار تحت درمان با کاپتوپریل قرار گرفت، مایع پریکارد وی کشیده شد و جهت آزمایش ارسال گردید که نتایج آن شامل پروتئین ۵/۵g/dl، قند ۱۰۲mg/dl، کلسترول ۳۴mg/dl



۱- الف



۱- ب



۱- ج

تصویر شماره ۱- (الف و ب) اکوکاردیوگرافی بیمار قبل از پریکاردیوستنتز.

(ج) وضعیت بیمار را پس از پریکاردیوستنتز نشان می‌دهد.

جدول شماره ۱- یافته‌های اکوکاردیوگرافی بیمار مورد معرفی

محدوده نرمال (cm)	بعد از پریکاردیوستنتز (cm)	قبل از پریکاردیوستنتز (cm)	بطن چپ
۳/۵-۵/۴	۵	۴/۶۵	End-diastolic L.vent
۲/۳-۳/۴	۳/۵	۳/۱۲	End-systolic L.vent
۱/۹-۳/۹	۳/۹	۴/۹	Lt atrium

اکوکاردیوگرافی و آزمایشات مراجعه نمود که در اکوکاردیوگرافی مایع در پریکارد گزارش نشد و ESR بیمار به ۲۱ میلی متر در ساعت اول کاهش یافت.

جدول شماره ۲- یافته‌های آزمایشگاهی بیمار قبل از پریکاردیوستن

CBC	WBC	۷۴۰۰/mm ³
	Hb	۱۱/۴g/dl
	Plt	۲۳۴۰۰۰/
	Retic	۰/۸
ESR		۸۹mm
T3		۰/۸(۰/۸-۲/۱ng/ml)
T4		۷/۵(۵/۰-۱۱/۵ng/ml)
TSH		۴/۳(۰/۴-۴ng/ml)
T3RU		۴۰(۲۵-۴۵٪)
TG		۱۴۵mg/dl
Chol		۱۷۹mg/dl
PT		۱۳sec
PTT		۴۲sec
U/A		NL
Bun		۳۶mg/dl
Cr		۱/۲mg/dl
Na		۱۴۱(۱۳۸-۱۵۵ MEq/L)
K		۴/۶(۳/۸-۵/۵MEq/L)
CPK		۳۷(۰-۱۹۰ IU)
CPK-MB		۷(۰-۲۴ IU)
LDH		۳۷۷IU
HIV Ab		منفی
HBS Ag		منفی
RF		منفی
ANCA		مختصری مثبت
C3		۱۵۰(۷۰-۱۷۰ mg/dl)
C4		۴۳(۱۵-۵۵ mg/dl)
CH50		۶۰(۹۰-۱۰۰ mg/dl)
Pericardial fluid		
Glc		۱۰۲mg/dl
LDH		۲۶۱IU
TG		۱۰mg/dl
Alk ph		۴۵mg/dl
Chol		۳۴mg/dl
Hb		۰/۴g/dl

تری گلسیرید ۱۰۵mg/dl، آلکان فسفاتاز ۴۵IU و LDH ۲۶۱IU بود. نتیجه تست پوستی (PPD) بیمار ۱۶mm گزارش شد. تستهای تیروئیدی نرمال بودند. شمارش گلبولی بیمار ۷۴۰۰/mm³ (۵۱PMN٪ و لنفوسیت ۳۴٪) گزارش شد. هموگلوبین بیمار ۱۱/۴g/dl و ESR وی برای ساعت اول ۸۹mm بود. گلوکز خون همزمان بیمار ۱۱۶mg/dl گزارش گردید (جدول شماره ۲). مایع پریکارد بیمار زرد روشن بود و حجمی در حدود ۳۵۰cc داشت که شمارش سلولی آن گزارش نگردید. مایع پریکارد بیمار جهت رنگ آمیزی و کشت باسیل سل (BK) فرستاده شد که منفی بود. بعد از پریکاردیوستن فشار مریض محدود ۱۱۰/۸۰ رسید، JVP وی نرمال شد و پالس پارادوکس نیز برطرف شد. در معاینه قلب و ریه نرمال بود و تنگی نفس وجود نداشت. در بررسیهای آزمایشگاهی C₃ ۱۵۰mg/dl، C₄ ۴۸mg/dl و CH₅₀ ۶۰mg/dl بود؛ همچنین RF منفی و ANCA مثبت بود. جهت بررسی علل تجمع مایع پریکارد با سرویس روماتولوژی مشاوره بعمل آمد. در معاینه روماتولوژی وجود تالانژکتازی در صورت، دستها، لب و اسکلروز پوست انگشتان دستها ۳+ (براساس معیار تعیین ضخامت پوست توسط Rodnan)، پاهای ۲+ و پوست صورت ۱+ مشهود بود (۶). زخم در نوک انگشت میانی دست راست و انگشت اشاره دست چپ (digital tip ulcer) وجود داشت ولی بیمار دارای علایم واسکولیت پوستی نبود. پوست نواحی تنه، ساق و ران نرمال بود. در شرح حال روماتولوژی، وجود پدیده رینود در دستها و پاهای بعد از تماس با آب و هوای سرد - که بیمار بمدت ۲۰ سال از آن شکایت داشت - درخور توجه بود. بیمار با تشخیص اسکلروز سیستمیک (نوع محدود) همراه با افیوژن پریکارد به سرویس روماتولوژی منتقل شد و تحت درمان با پردنیزولون (۴۰ میلی گرم روزانه بمدت ۱۵ روز) قرار گرفت و سپس مقدار دارو به ۱۵ میلی گرم روزانه کاهش یافت. طی دو هفته درمان، علایم تنگی نفس بیمار و friction rub از بین رفت و در رادیوگرافی نیز اندازه قلب کوچکتر شد. در پیگیری، بیمار بعد از سه ماه با

باعل متفرقه که در بیماریهای دیگر نیز دیده می‌شود مثل پریکاردیت بعلت باسیل سل، عوامل پیوژن، عفونتهای ویروسی، تومورها و سایر موارد.

افیوژن پریکارد ناشی از بیماری اسکلروز سیستمیک - در یک مطالعه از ۶۰ بیمار مبتلا به اسکلرودرمی که فاقد علایم درگیری قلبی بودند اکوکاردیوگرافی بعمل آمد که در ۱۷٪ موارد فرم منتشر و در ۴٪ از بیماران فرم محدود تجمع مایع در پریکارد گزارش شد. هیچ یک از موارد فوق شکایتی از تنگی نفس یا درد قفسه سینه نداشتند (۴).

اکوکاردیوگرافی بیمار قبل و بعد از درمان در شکل شماره ۱ نشان داده شده است. اطلاعات مربوط به این دو اکوکاردیوگرافی نیز در جدول شماره ۱ ذکر شده است. سایر آزمایشهای بیمار در جدول شماره ۲ آمده است.

بحث

معیار پذیرفته شده توسط (American college ACR of Rheumatology) جهت طبقه‌بندی اسکلروز سیستمیک داشتن یک معیار اصلی (Major) یا دو یا چند معیار فرعی (Minor) می‌باشد (جدول شماره ۳) (۷).

جدول شماره ۳- معیارهای Rodnan جهت طبقه‌بندی اسکلروز سیستمیک

معیار اصلی:

- اسکلرودرمی پروگزیمال: ضخیم شدن، سفت شدن و التهاب پوست انگشتان در ناحیه مفاصل متاکارپ و متاتارس. این تغییرات پوستی می‌تواند در ناحیه صورت، گردن و تنه (سینه و شکم) نیز می‌باشد.

معیار فرعی:

- اسکلروداکتیلی: ضخیم شدن پوست انگشتان
- زخمهای گود نوک انگشتان (digital pitting ulcer) و یا آتروفی بافت چربی نوک انگشتان
- فیبروز قاعده ریتین

در مطالعه‌ای دیگر، ۵ بیمار مبتلا به اسکلروز سیستمیک و دارای افیوژن پریکارد شدید مورد بررسی قرار گرفتند. از این تعداد، ۴ نفر دچار نوع منتشر و یک نفر مبتلا به فرم محدود بیماری بود.

پریکاردیت در بیماران مبتلا به فرم منتشر پیش‌آگهی بدی دارد و بیماری آنها همراه با نارسایی کلیوی می‌باشد. وجود آنتی توپرایزومراز در بیماران نیز نشان‌دهنده پیش‌آگهی بد بیماری می‌باشد (۸). در گزارشی دیگر، ۳ بیمار دچار فرم محدود اسکلروز سیستمیک با افیوژن پریکارد شدید گزارش شده است (۵).

با توجه به شرح حال بیمار فوق، ضخیم شدن پوست در انگشتان دستها (۳+) در ناحیه پا (۲+) و صورت (۱+) (براساس معیار Rodnan) گزارش شده است و چون در نوک انگشتان بیمار زخم و همچنین بر روی لب، دستها و انگشتان تالزکتازیهای متعدد وجود داشت، نیز با در نظر گرفتن شرح حال پدید رینود و با توجه به پوست طبیعی ناحیه تنه ساعد، بازو، ساق پا و ران بیمار، معیار کافی جهت قرار دادن بیماری وی در گروه اسکلروز سیستمیک نوع محدود (limited) وجود دارد.

در تشخیص افتراقی پریکاردیت در بیمار اسکلرودرمی باید موارد زیر را در نظر گرفت:
الف - پریکاردیت ناشی از بیماری. ب - پریکاردیت

پریکارڈ بودند. هر دوی این بیماران دچار فرم منتشر بودند و هیچ موردی از افیوژن پریکارڈ در مبتلایان به فرم محدود دیده نشد.

بررسیهای تکمیلی نشان داد که درگیری پریکارڈ در مبتلایان به فرم محدود نادر می باشد.

افیوژن پریکارڈ در بیماران اسکلرودرمی که شواهدی از اختلال کارکرد بالینی قلب ندارند نیز دیده می شود و در فرم منتشر شایعتر می باشد (۴).

در مطالعه دیگری ۲۰ بیمار دچار اسکلروز سیستمیک پیشرونده از لحاظ مسائل قلبی مورد بررسی واقع شدند که در ۱۴ بیمار (۷۰٪) یافته های غیرطبیعی مشاهده شد. همچنین در ۵ بیمار (۲۵٪) افیوژن پریکارڈ (بواسطه اکوکاردیوگرافی) کشف شد که تنها یک بیمار شواهد بالینی درگیری قلبی را نشان داد (۱۴).

در بررسی دیگر بر روی ۱۹ بیمار دچار اسکلروز سیستمیک محدود که هیچ علامت قلبی نداشتند، با استفاده از روشهای غیرتهاجمی (الکتروکاردیوگرافی، اکوکاردیوگرافی) و سایر روشها تنها در ۲ مورد افیوژن پریکارڈ خفیف وجود داشت (۱۵). در مطالعه ای مشابه بر روی ۶۳ بیمار، در ۱۱ مورد (۱۸٪) افیوژن پریکارڈ مشاهده شد (۱۶).

در بررسی افیوژن پریکارڈ مبتلایان به اسکلرودرمی سیستمیک، مواردی از بروز نارسایی حاد کلیوی به علت حمله (crisis) کلیوی - که اکثراً در فرم منتشر بیماری اتفاق می افتد - گزارش شده است (۹).

پاتوژنز تجمع مایع در پریکارڈ بیماران مبتلا به اسکلرودرمی، ضخیم شدگی پریکارڈ بواسطه فیبروز و گاهی نیز ثانویه به بروز واسکولیت می باشد.

افیوژن پریکارڈ می تواند اگزوداتیو باشد اما شواهدی دال بر وجود اتوانتی بادیها، کمپلکس ایمنی و نقص کمپلمانها وجود ندارد.

در جدول شماره ۴، مشخصات مایع پریکارڈ بیماران مطالعات گذشته درج شده است.

مایع پریکارڈ در بیماران اسکلرودرمی زردکاهی است، پروتئین آن بیش از ۵mg/dl و گلبولهای سفید آن اندک می باشد. همچنین در مقایسه با آرتریت روماتوئید و لوپوس اریتماتوس سیستمیک سطح پروتئین و کمپلمان همولیتیک تام (CH₅₀) بیشتر است (۱۰ و ۱۱).

در مطالعه ای که بر روی ۳۷ بیمار مبتلا به اسکلرودرمی انجام گرفت، مشخص گردید که تنها ۲ نفر مبتلا به افیوژن

جدول شماره ۴- مشخصات مایع پریکارڈ در مطالعات پیشین و مورد گزارش شده در این مقاله

Present case	Gladman***	Bedford**	Meltzer*	Meltzer*	منبع	ویژگی
۳۵۰	۱۷۵	۸۰۰	۱۷۵	۵۵۰		حجم (cc)
زرد روشن	جزئی خون	زرد کاهی	زرد کاهی	زرد کاهی		ظاهر
۵/۵	۵/۸	ذکر نشده	۶/۸	۵/۹		(g/۱۰۰ml) پروتئین تام
ذکر نشده	۴۰۰	ذکر نشده	۴	۳۷		WBC(mm ³)
منفی از نظر BK	منفی	منفی	منفی	منفی		Culture

*منبع شماره ۱۲، **منبع شماره ۱۳، ***منبع شماره ۱۰

10- G;adman DD., Gordon DA., Urowitz MB., et al., Pericardial Fluid Analysis in Scleroderma (systemic Sclerosis), Am J med. 1976, 60: 1064-8.

11- Braunwald E., Antman EM., Baim DS., et al., Heart disease, A Textbook of cardiovascular medicine. 5th ed. Philadelphia, W.B.Saunders Company, 1997: 1517-1519.

12- Meltzer JI., Pericardial effusion in generalized scleroderma. Am J Med, 1956, 20: 638.

13- Steinberg I., Rothbard S., Roentgen features of scleroderma pericarditis with effusion. Radiology, 1964, 83: 292.

14- Weiss S., Zyskind Z., Rosenthal T., et al., Cardiac involvement in progressive systemic sclerosis (PSS) - anechocardiographic study. Z Rheumatol, 1980, 39(5-6):190-6.

15- Handa R., Gupta K., malhotra A., et al., Cardiac involvement in limited systemic sclerosis: non-invasive assessment in asymptomatic patients. Clin Rheumatol, 1999, 18(2): 136-9.

16- Candell-Rieva J., Armadans Gil L., Simeon Cp., et al., Comprehensive noninvasive assessment of cardiac involvement in limited systemic sclerosis Arthritis Rheum, 1996, 39(7): 1138-45.

17- Steen VD., Zeigler GL., Rodnan GP., et al., Clinical and laboratory associations of anticentromere antibody in patients with progressive systemic sclerosis. Arthritis Rheum, 1984, 27: 125-31.

در مجموع، درگیری علامتدار قلبی در اسکلرودرمی محدود تظاهر غالبی از بیماری نیست (۱۶ و ۱۷).

در بیمار مورد معرفی که دچار اسکلرودرمی سیستمیک محدود بود، پاسخ ابتدایی بیمار به پریکاردیوستنز، نشانگر نقش همودینامیک در بروز افیوژن می باشد و بدین ترتیب می توان نتیجه گرفت که افیوژن پریکارد حتی در نوع محدود نیز می تواند بروز نماید (۵).

منابع

1- Medsger TA Jr., Systemic sclerosis (scleroderma). Clinical aspects in: Koopman WJ., editor. Textbook of Arthritis and allied condition. 13th ed. Baltimore: Williams and Wilkins; 1997, 1433-64.

2- Le Roy Ec., Black C., Fleischmajer R., et al., Scleroderma (systemic sclerosis): Classification, subsets and pathogenesis. J Rheumatol 1998; 15: 202-5.

3- Poormoghim H., Lucas M., Medsger TA Jr., et al., systemic sclerosis sine scleroderma. Arthritis Rheum 2000; 43(2): 444-451.

4- Thompson AE., Pope JE., A study of frequency of pericardial and pleural effusions in scleroderma. Br J Rheumatol 1998, 37(12):1320-3.

5- Plotnick SE., COE D., Lunmer M., et al., A swing heart in limited systemic sclerosis. J Rheumatol 1994, 21: 8: 1571-2.

6- Rodnan GP., Litinski E., Luksick J., Skin thickness and collagen content in progressive systemic sclerosis and localized scleroderma, Arthr & Rheum 1979: 22: 130-140.

7- Klipple JH., Cohn DL., Crumbagh LE., et al., Primer on the Rheumatic diseases. 11th ed, Atlanta, Arthritis foundation, 1997, PP: 7.9.1.

8- Saton M., Tokuhira M., Hama N., et al., Massive pericardial effusion in scleroderma. A review of 5 cases. Br J Rheumatol 1995, 34(6): 564-7.

9- Abu-shakra M., Koh ET., Treger T., et al., Pericardial effusion and vasculitis in a patient with systemic sclerosis. J Rheumatol. 1995, 22(7): 1386-8.

A CASE REPORT OF LIMITED SYSTEMIC SCLEROSIS WITH SYMPTOMATIC PERICARDIAL EFFUSION

^I
*H. Poormoghim, MD ^{II} A. Kabir, MS ^{II} L. Zahedi, MS

ABSTRACT

Systemic sclerosis classified to limited and diffuse types. Skin and visceral involvement is more sever and progressive in diffuse form and also pericardial effusion is more frequent in diffuse type of disease. There is only few case reports of symptomatic pericardial effusion in limited type. In this article we represented a case of limited systemic sclerosis (scleroderma) who hospitalized with chief complaint of dyspnea and diagnosed as a case of limited scleroderma with massive pericardial effusion. The patient received treatment and responded to it.

Key Words: 1) Systemic sclerosis 2) Limited scleroderma 3) Pericardial effusion

I) Assistant professor of Rheumatology, Firoozgar Hospital, Shahid Valadi St., Vali-Asr Sq., Iran University of Medical Sciences and Health Services, Tehran, Iran (*Corresponding author)

II) Medical Student, Member of Student Research Committee, Faculty of medicine. Niayesh St., Sattarkhan Ave., Iran University of Medical Sciences and Health Services, Tehran, Iran.