

گرانولوم نکروبیوتیک پالیسیدینگ در پوست ثانویه به تزریق استروئید زیرجلدی: گزارش موردی

چکیده

در این مقاله به معرفی یک مورد ضایعه گرانولوم نکروبیوتیک پالیسیدینگ در پوست پسر بچه ۶ ساله‌ای پرداخته می‌شود که با سابقه زخم پوستی جهت درمان اسکار هیپرتروفیک ناشی از ترمیم زخم مراجعه نموده و تحت تزریق زیرجلدی کورتیکواستروئید در محل ضایعه قرار گرفته بود. التهاب گرانولوماتوز در اطراف مواد اندوژن و اگزوژن بیگانه که در تماس مستقیم با ناحیه درم پوست قرار می‌گیرند یک واکنش بافتی معمول است. اگر چه تزریق کورتیکواستروئیدها به داخل پوست اغلب باعث پیدایش یک ماده گرانولار در درم می‌گردد ولی در برخی موارد نادر ممکن است منجر به یک واکنش گرانولوماتوز شده، از نظر هیستوپاتولوژیک ضایعه‌ای مشابه ندولهای روماتوئید و تحت عنوان گرانولوم نکروبیوتیک پالیسیدینگ (necrobiotic palisading granuloma) ایجاد نماید.

*دکتر ماه‌جبین تکلیف I

دکتر سیامک سیدملکی II

کلیدواژه‌ها: ۱- گرانولوم نکروبیوتیک پالیسیدینگ ۲- کورتیکواستروئید ۳- پوست

مقدمه

بیمار امکان‌پذیر نمی‌باشد) مهمترین مرحله برای دوری از این اشتباهات تشخیصی است.

معرفی بیمار

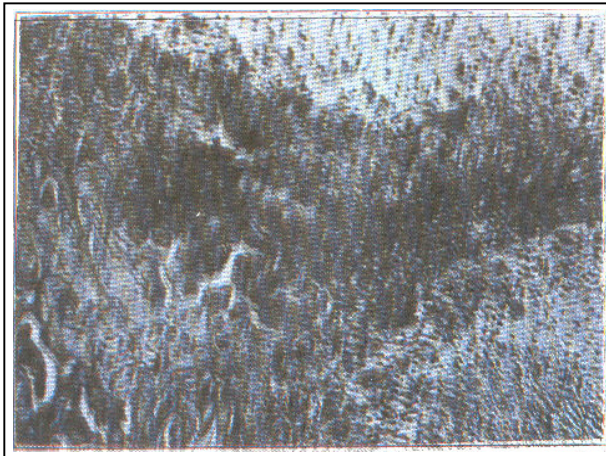
مورد معرفی پسر بچه ۶ ساله‌ای است که پس از بهبودی و ترمیم زخمی که در حدود ۲-۳ سال پیش به دنبال سقوط از درخت در ناحیه زیر چانه بوجود آمده بود و بمنظور رفع اسکار هیپرتروفیک در این محل، تحت چند مورد تزریق استروئید زیرجلدی قرار گرفت. بیمار پس از برطرف شدن اسکار پوستی جهت برداشت چند کانون پوستی هیپوپپیگمانته و بجای مانده در محل زخم به بیمارستان مراجعه نمود. وی تحت عمل جراحی قرار گرفت و نمونه خارج شده جهت بررسی هیستوپاتولوژیک به پاتولوژی ارسال گردید.

التهاب گرانولوماتوز یک واکنش بافتی معمول است که در اثر تماس مستقیم مواد اندوژن یا اگزوژن با لایه درم پوست پدید می‌آید. این مواد که اکثر آنها برای سیستم ایمنی بافتی ناشناخته‌اند، بواسطه فعال شدن سلولهای بافت همبند و سیستم ایمنی و ترشح انواع سیتوکینها و اینترلوکینها از این سلولها موجب بروز واکنشهای خاصی می‌گردند. گرانولومهای جسم خارجی باید از بسیاری از بیماریهایی که این نما را تقلید می‌کنند افتراق داده شوند. بیماریهایی چون لنفوم، Granulomatous mycosis fungoides، Lymphomatoid، Lethal midline granuloma و Granuloma annulare با پدید آوردن نماهای مشابه مشکلات تشخیصی فراوانی را ایجاد می‌نمایند. آگاهی دقیق از هیستوپاتولوژی گرانولوم جسم خارجی و انواع آن (که بدون داشتن شرح حال کامل از

(I) استادیار آسیب‌شناسی، بیمارستان حضرت فاطمه (س)، خیابان سیدجمال‌الدین اسدآبادی، خیابان بیست و یکم، دانشگاه علوم پزشکی و خدمات بهداشتی - درمانی ایران، تهران (*مؤلف مسؤول)

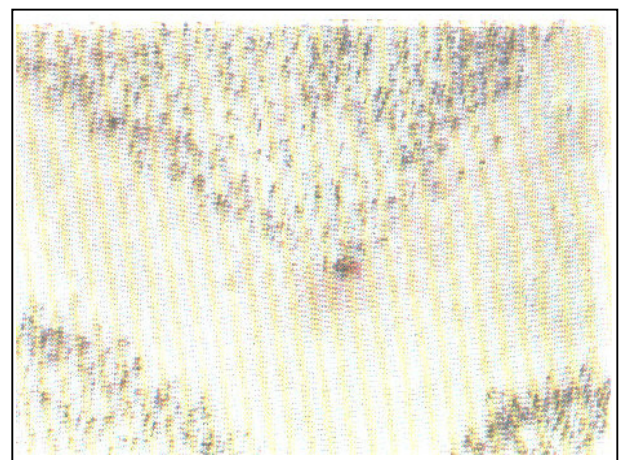
(II) دستیار آسیب‌شناسی، دانشگاه علوم پزشکی و خدمات بهداشتی - درمانی ایران، تهران.

کریستال مانند همراه است و معمولاً در مدت دو هفته پس از تزریق بهبود می‌یابد (۷، ۱۰ و ۱۱). با این وجود در موارد نادری تشکیل یک واکنش گرانولوماتوز جسم خارجی نسبت به کورتیکواستروئید در بافت دیده می‌شود که نمای مورفولوژیک یک ندول روماتوئید را تقلید می‌نماید (تصویر شماره ۲).



تصویر شماره ۲- گرانولوم استروئید با تشکیل یک واکنش بافتی مشابه با ندول روماتوئید در ناحیه درم.

در آزمون بافتی میکروسکوپی ندولهای متعدد مشابه ندولهای روماتوئید و همچنین گرانولوم آنولر در ناحیه درم مشاهده شد که مرکز آنها از ماده گرانولر، آمفوفیلیک و آمورف تشکیل شده بود. همچنین سلولهای لنفوسیت، هیستوسیت و چندهسته‌ای از نوع ژانت جسم خارجی اطراف آن را احاطه نموده بودند (تصویر شماره ۱). با مشاهده این نمای بافتی و با توجه به تاریخچه بیماری، تشخیص پاتولوژیک گرانولوم استروئید یا گرانولوم نکروبیوتیک پالیسیدینگ مسجل شد.



تصویر شماره ۱- گرانولوم ثانویه به تزریق استروئید در پوست یک پسر ۶ ساله: مرکز ضایعه از یک ماده بی‌شکل گرانولار و ائوزینوفیلیک تشکیل شده است که توسط سلولهای لنفو هیستوسیتیک احاطه گردیده است.

منابع

- 1- Arlett P., Rawlins M., Advice on long-term corticosteroid treatment will be clarified. *BMJ* 1997, Dec 6, 315(7121): 1540, Comment on: *BMJ*, 1997 Jul 5, 315(7099): 56-7.
- 2- Constantinides M., Zimble MS., Jagirdar J., An unusual late reaction to facial injections. *Otolaryngol Head Neck Surg* 1999 Apr, 120(4): 557-60.
- 3- Leonard DD., Starch granulomas. *Arch Dermatol* 1973, 107: 101-103.
- 4- Macher E., Die Bedeutung des Talkumgranulomas in Der dermatologie. *Hautarzt* 1954, 4: 529-533.
- 5- Mason J., Apisarnthanarax P., Migratory silicone granuloma. *Arch Dermatol* 1981, 117: 366-367.
- 6- Rupec M., Trecek W., Braun-Falco O., Zum paraffingranulom. *Dermatol Wochenschr* 1965, 151: 129-140.

بحث

موادی چون نخ بخیه، نشاسته، ذرات تالک، پارافین، سیلیکون، کلاژن و یا کورتیکواستروئید تزریقی از جمله مواد اگزوزن بیگانه‌ای هستند که در بسیاری از نمونه‌های پوستی همراه با پیدایش گرانولوم می‌باشند (۱-۹).

در این میان تزریق زیر جلدی استروئید - که در کنترل و درمان بسیاری از بیماریها و واکنشهای ایمونولوژیک پوستی کاربرد دارد - در اغلب موارد باعث پیدایش یک ماده آمورف و گرانولار در درم می‌شود که گاهی با مواد

7- Weedon D., Gutteridge BH., Hockly RG., et al., Unusual cutaneous reactions to injections of corticosteroids. Am J Dermatopathol 1982, Jun, 4(3): 199-203.

8- Wilson BA., Understanding corticosteroids: pharmacologic and adverse effects. Med surg Nurs 1993, Aug, 2(4): 322-4.

9- Alguacil-Garcia A., Necrobiotic palisading suture granulomas simulating rheumatoid nodule. Am J Surg Pathol 1993 Sep, 17(9): 920-3. (Comment in: Am J Surg Pathol 1994 Sep, 18(9): 962-3).

10- Fischer AH., Blaakman H., Steroids and necrobiotic palisading granulomas. Am J Surg Pathol 1994 Sep, 18(9): 962-3. Comment on: am J Surg Pathol. 1993 Sep, 17(9): 920-3.

11- Wilson BA., Understanding corticosteroids: pharmacologic and adverse effects. Medsurg Nurs 1993 Aug, 2(4): 322-4.

**CUTANEOUS NECROBIOTIC PALISADING GRANULOMA SECONDARY TO
INTRALESIONAL CORTICOSTEROID INJECTION: A CASE REPORT**

^I
**M. Taklif, MD* ^{II}
S. Sayyed Maleky, MD

ABSTRACT

We report on the occurrence of a necrobiotic palisading granuloma in the dermis, resulting from intralesional injection of corticosteroid in a 6-year-old boy with previous history of a cutaneous ulcer and formation of hypertrophic scar. Granulomatous inflammation frequently forms around either endogenous or exogenous material that comes in direct contact with the dermis where it is perceived as a foreign. The injection of corticosteroids into the skin results in the appearance of granular material in the dermis or much less commonly a granulomatous reaction resembling rheumatoid nodule.

Key Words: 1) Necrobiotic palisading granuloma 2) Corticosteroid 3) Skin

I) Assistant professor of pathology, Hazrat Fatemeh hospital, 21th St, Seyed Jammal-e din Asad Abadi Ave, Iran University of Medical Sciences and Health Services, Tehran, Iran(*Corresponding author)

II) Resident of pathology, Iran University of Medical Sciences and Health Services, Tehran, Iran.