

# میوفیبروبلاستوماى عقدۀ لنفاوى در بازوى پسر بچه ۱۳ ساله " گزارش یک مورد "

## چکیده

میوفیبروبلاستوماى داخل عقدۀ لنفاوى، یک تومور اولیۀ غیرلنفاوى عقدۀ های لنفاوى است که به راحتی با دیگر تومورهای مزانشیمی عقدۀ های لنفاوى اشتباه می شود. به نظر می رسد که این نئوپلاسم از میوفیبروبلاستهای موجود در عقدۀ لنفاوى منشأ می گیرد که این یافته، با ایمونوهیستوشیمی نیز حمایت شده است. موردی که معرفی می شود پسر بچه ۱۳ ساله ایرانی با توده عقدۀ لنفاوى در بازوى راست است که این توده از پرولیفراسیون سلولهای دوکی شکل با نواحی پرچینی مانند هسته ها و رسوب کلاژن ایجاد شده بود. یافته میوفیبروبلاستوماى این سلولها با ایمونوهیستوشیمی تأیید شد. بعد از رزکسیون توده، بیمار تا ۱ سال پیگیری شد که عود نداشت. از نظر ما این بیمار اولین مورد گزارش شده میوفیبروبلاستوما عقدۀ لنفاوى در بازو می باشد.

\*دکتر رویا ستاره شناس I

دکتر ناصر رخشانی II

کلیدواژه ها: ۱- میوفیبروبلاستوما ۲- عقدۀ لنفاوى ۳- بازو

## مقدمه

در ایمونوهیستوشیمی این سلولها دارای تمایز میوفیبروبلاستیک هستند یعنی برای Vimentin, Actin و اکنش ایمنی مثبت و برای F VIII, GFAP, S100, Desmin و keratin, اکنش ایمنی منفی دارند.

منشأ این تومور احتمالاً از سلولهای میوفیبروبلاست داخل عقدۀ لنفاوى یا سلولهای عضلات صاف تغییر شکل یافته، می باشد اگرچه IPM بطور شایع در عقدۀ لنفاوى اینگوئینال دیده می شود، یعنی محلی که تعداد سلولهای میوفیبروبلاست فراوان است اما تاکنون ۳ مورد از این بیماری در عقدۀ های لنفاوى تحت فکی (۴ و ۱۰) و ۱ مورد هم در عقدۀ لنفاوى گردن گزارش شده است (۱۲).

بدون در نظر گرفتن محل درگیری، این بیماری همیشه سیر خوش خیم دارد. در این مقاله اولین مورد IPM در بازو گزارش می شود.

تومور سلولهای دوکی شکل اولیۀ عقدۀ لنفاوى، برای اولین بار در سال ۱۹۸۹ توسط ۳ گروه از محققین بصورت مجزا تحت عناوین مختلف شامل Hemorrhagic spindle cell tumor with amianthoid fiber, palisaded myofibroblastoma و myofibroblastom توصیف شد (۱، ۲ و ۳). تاکنون ۴۹ مورد از این بیماری در منابع انگلیسی زبان (جدول شماره ۱) (۱-۱۶) و موارد انفرادی نیز در منابع غیرانگلیسی زبان گزارش شده است (۱۹ و ۱۸، ۱۷).

این تومور که در این مقاله به عنوان Intranodal palisaded myofibroblastoma یا IPM شناخته می شود بصورت پرولیفراسیون سلولهای دوکی شکل در داخل عقدۀ لنفاوى، با پلی مورفیسم و میتوز کم، خونریزی بارز در بافت بینابینی، تجمعات پرچین مانند (Palisaded) هسته ها و نواحی رسوب فیبریل های ظریف کلاژن شبیه amianthoid fiber می باشد.

(I) استادیار گروه آسیب شناسی، بیمارستان حضرت رسول (ص)، خیابان ستارخان، نیایش، دانشگاه علوم پزشکی و خدمات بهداشتی - درمانی ایران، تهران (\*مؤلف مسؤول)

(II) دستیار رشته آسیب شناسی، بیمارستان حضرت رسول (ص)، خیابان ستارخان، نیایش، دانشگاه علوم پزشکی و خدمات بهداشتی - درمانی ایران، تهران

جدول شماره ۱- موارد گزارش شده میوفیبروبلاستومای عقده لنفاوی در منابع انگلیسی زبان

منبع	تعداد موارد	سن (برحسب سال)	جنسیت	محل ضایعه
Weiss et al(24)	۲۲	۲۶-۶۷	M(۱۵) F(۷)	کشاله ران
Suster & rosain(22)	۶	۱۹-۶۱	M(۴) F(۲)	کشاله ران
Lee et al(15)	۱	۴۸	F	کشاله ران
Fletcher&stirling(12,13)	۲	۳۵-۴۰	F	کشاله ران
Barbareschi et al(3)	۱	۵۳	F	کشاله ران
Bigotti et al(5)	۱	۵۱	M	کشاله ران
Alguacil-garcia(1)	۱	۶۱	M	تحت فکی
Michal et al(17)	۶	۴۷-۶۳	M(۲) F(۴)	کشاله ران گردن
Tanda et al(23)	۱	۷۰	F	کشاله ران
Lioe et al(16)	۱	۵۱	F	کشاله ران
Eyden et al(10)	۱	۴۸	M	کشاله ران
Schultz & ironside(21)	۱	۵۱	M	کشاله ران
Rossi et al(20)	۲	۴۲-۶۷	M(۲) F(۱)	کشاله ران
Burns et al(6)	۱	۴۵	M	کشاله ران
Creager et al(9)	۱	۴۹	F	کشاله ران

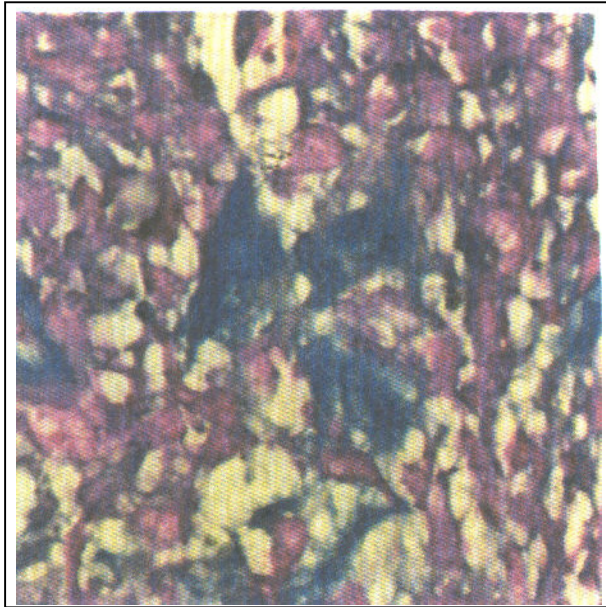
### معرفی بیمار

بیماری که معرفی می‌شود پسر بچه ۱۳ ساله و در ظاهر سالمی بود که در اردیبهشت ماه سال ۱۳۷۹ بدون داشتن سابقه بیماری، به دلیل داشتن توده بافت نرم در قسمت پروگزیمال بازوی راست به بیمارستان حضرت رسول اکرم(ص) مراجعه کرده بود. در رادیوگرافی انجام شده نکته قابل توجهی گزارش نشد. از طریق جراحی توده توپر، متحرک، نیمه سفت و بدون ارتباط با استخوان به اندازه حدود  $2/5 \times 2/5$  سانتیمتر خارج شد. نمونه به دست آمده در فرمالین ۱۰٪ فیکس شد. سپس با استفاده از روش متداول، آب گیری و در پارافین قالب گیری شد و در نهایت با رنگ آمیزی هماتوکسیلین و اتوزین (H&E) رنگ شد. برشهایی نیز برای رنگ آمیزی ماسون تری کروم انتخاب و برشها از نظر مورفولوژی سلولی، سلولاریتی، نکروز، پلی مورفیسم هسته و میزان میتوز ارزیابی گردیدند.

برشهای فیکس شده با فرمالین و قالبگیری شده با پارافین پس از بازیافت آنتی ژنی، توسط Microwave oven با آنتی بادیهای مونوکلونال اولیه موش ساخت شرکت DAKO شامل Vimentin و Muscle, CD31, CD68, Smooth muscle Actin FVIII, Desmin, specific Actin (HHF32) انکوبه شدند سپس با کیت DAKO labeled streptavidin Biotin 2 system به روش ایمونوپراکسیداز، کروموژن Diaminobenzidine و رنگ زمینیه هماتوکسیلین رنگ آمیزی انجام شد(۲۰).

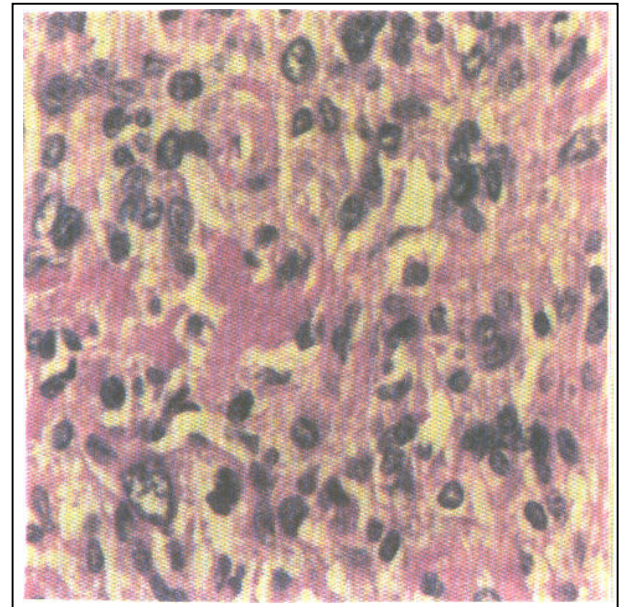
در بررسی میکروسکوپی، توده کپسولدار سفید - خاکستری تقریباً سفت به ابعاد  $2/5 \times 2/5 \times 1/5$  cm به شکل بیضی با سطح برش قهوه‌ای - کرم بدون نواحی خونریزی یا نکروز مشاهده شد.

کنترل‌های مثبت و منفی بدرستی رنگ گرفته بودند. نتایج ایمونوهیستوشیمی، یک تومور مزانشیمی با تمایز Myoid را نشان داد.



شکل شماره ۲- رسوبات amianthoid از جنس کلاژن بوده و با رنگ تری کروم آبی می‌شوند.

در بررسی میکروسکوپی تومور، سلول‌های دوکی شکل با الگوی ندولار و نواحی متناوب کم سلول و پرسلول در یک زمینه فیبروز دیده شد (شکل شماره ۱). در محیط تومور، باقیمانده عقده لنفاوی بصورت فشرده مشاهده گردید که با کپسول احاطه شده بود.



شکل شماره ۱- سلول‌های دوکی دارای هسته وزیکولر و رسوبات صورتی کلاژن بین سلولها دیده می‌شود.

#### بحث

تومورهای مزانشیمی اولیه عقده لنفاوی شایع نیستند. مهمترین آنها عبارتند از: سارکوم کاپوسی، خال ملانوسیتیک خوش‌خیم، ملانوم بدخیم، سودوتومور التهابی و بندرت لیومیومای اولیه غدد لنفاوی (۲۱ و ۲۲).

تومورهای دوکی شکل متاستاتیک به غدد لنفاوی، شامل کارسینوماها با مورفولوژی سارکوماتوئید و خود سارکوما، از تومورهای اولیه مزانشیمی غده لنفاوی، نسبتاً شایعتر هستند. بیمار مورد نظر ما سابقه بیماری خاص یا تومور شناخته شده‌ای را نداشت. سارکوم کاپوسی با توجه به دخالت HIV در این بیماری، با وجود آتیپی زیاد سلولی همراه با میتوز فراوان قابل افتراق است (۲۳ و ۲۴).

سود و تومور التهابی دارای یک جزء برجسته التهابی همراه با پروليفراسیون میوفیبروبلاستها است که از نظر CD68 هم مثبت می‌باشد. از طرفی این بیماران معمولاً علائم عمومی و تب دارند. لیومیومای اولیه عقده لنفاوی

سلول‌های دوکی شکل بصورت دسته‌های متقاطع دیده شدند که دارای هسته بیضی وزیکوله، بدون هستک واضح بودند. میتوز بارزی وجود نداشت و تومور دارای عروق فراوان slit-like بود و نواحی خونریزی تازه و مخلوط با سیدروفاژ مشاهده گردید. همچنین نواحی ستاره‌ای شکل بدون سلول که از رشته‌های ظریف قرمز - نارنجی تشکیل و باتری کروم آبی شده بود، مشاهده گردید (شکل شماره ۲). در بررسی ایمونوهیستوشیمی، سلول‌های تومورال بصورت منتشر واکنش ایمنی مثبت برای آنتی‌بادیهای Vimentin و Muscle specific Actin (MSA) داشتند اما برای Desmin و Smooth muscle Actin واکنش ایمنی بصورت فوکل مثبت شد. همچنین برای S ۱۰۰، CD31، CD68، F VIII هیچ‌گونه واکنش ایمنی مشاهده نگردید.

with amianthoid fibers. *J Clin Pathol*. 1991, 44: 761-764.

7- Burns MK, Headington JT, Rasmussen JE. Palisaded myofibroblastoma simulating chronic primary lymphadenopathic Kaposi's. *J Am Acad Dermatol*. 1991; 25: 566-568.

8- Creagar AJ; christopher P. Garwacki Recurrent intranodal palisaded myofibroblastoma with metaplastic, Bone formation. *Arch pathol lab Med*. 1999; 123: 433-436.

9- Eyden BP, Harris M, Greywoode GIN, et al., Intranodal myofibroblastoma: report of a case. *Ultrastruct pathol*. 1996; 20: 79-88.

10- Fletcher CDM, Striling RW. Intranodal myofibroblastoma presenting in the submandibular region: evidence of a broader clinical and histologic spectrum. *Histopathology* 1990; 16: 287-297.

11- Lioe TF, Allen DC, Bell JC. A case of multicentric intranodal palisaded myofibroblastoma. *Histopathology*. 1994; 24: 173-175.

12- Michal M, Chlumska A, Povysilova V. Intranodal "aminathoid" myofibroblastoma: report of six cases: immunohistochemical and electron microscopical study. *Pathol Res Pract*. 1992; 188: 199-204.

13- Michal M, Chlumska A, Skalova A, et al., Palisaded intranodal myofibroblastoma: electron microscopic study. *Zentrable Pathol*. 1993; 139: 81-88.

14- Rossi A, Bulgarini A, Rondanelli E, et al., Intranodal palisaded myofibroblastoma: report of three new cases. *Tumori* 1995; 81: 468-469.

15- Schultz TC, Ironside P. Test and teach: Number 67: palisaded myofibroblastoma. (Intranodal hemorrhagic spindle cell tumor with "amianthoid" fibres.) *Pathology*. 1992; 24: 73-74.

16- Tanda F, Massarelli G, Cossu A, et al., Primary spindle cell tumor of lymph node with "amianthoid" fibers: a histological immunohistochemical and ultrastructural study: *Ultrastruct pathol*. 1993; 17: 195-205.

17- Bednar B. Inguinal myofibroblastoma (amianthoid, desmoid myofibroblastoma). *Cesk pathol*. 1990; 26: 135-137.

18- Daimaru Y, Hisaoka M, Hashimoto H., Intranodal palisaded myofibroblastoma with

هم ممکن است با IPM اشتباه شود اما وجه افتراق آن، وجود amianthoid fiber و فضاهای عروقی slit-like است که در لیومیوما دیده نمی‌شود.

ضایعات خوش‌خیم و بدخیم ملانوسیتیک در تشخیص افتراقی بیمار مورد نظر ما مطرح نبود اما با این حال، وجود پیگمان ملانین، مارکرهای S100 HMB 45 مثبت و هستکهای برجسته به افتراق ملانوسیت‌های دوکی شکل از میوفیبروبلاستوما کمک می‌کند که در بیمار ما S100 منفی بود. طیف سنی بیماران IPM، ۷۰-۱۹ سال است (۸) و در مردان نسبتاً شایعتر می‌باشد (۲/۳) (M/F).

با توجه به نتایج هیستولوژیک و ایمونوهیستوشیمی، از نظر ما بیماری که گزارش شد، اولین مورد IPM در بازو می‌باشد و جوانترین بیماری است که تا به حال گزارش شده است. بعد از رزکسیون تومور و مدت ۱ سال پیگیری، علائم عود در بیمار مشاهده نگردید.

#### منابع

1- Lee JY-Y, Abell E, Shevichik GJ. Solitary spindle cell tumor with myoid differentiation of the lymph node. *Arch Pathol lab Med*. 1989; 113: 547-550.

2- Suster S, Rosai J. Intranodal hemorrhagic spindle-cell Tumor with "amianthoid" fibers: report of six cases of a distinctive mesenchymal neoplasm of the inguinal region simulate Kaposi's sarcoma. *Am J surg Pathol*. 1989; 13: 347-357.

3- Weiss SW, Gnepp DR, Bratthauer GL. Palisaded myofibroblastoma: a benign mesenchymal tumor of lymph node. *Am J surg pathol*. 1989; 13: 342-346.

4- Alguacil-Garcia A. Intranodal myofibroblastoma in a submandibular lymph node. *Am J clin Pathol*. 1992; 97: 69-72.

5- Barbareschi M, Mariscotti C, Ferrero S, et al. Intranodal haemorrhagic spindle cell tumor: a benign kaposi like nodel tumor. *Histopathology*, 1990; 17: 93-96.

6- Bigotic G, Coli A, Mottolese M, et al., Selective location of palisaded myofibroblastoma

so-called amianthoid fibers: a report of two cases with a review of the literature. *Pathol Int* 1998; 48: 307-12.

19- Padberg BC, Holzhausen HJ, Weinland G, et al., Primary hemorrhagic spindle cell tumor of the lymph node with amianthoid structures: case report and review of the literature. *Pathologie* 1994; 15: 176-180.

20- Hsu SM, Raine L, Fanger H. The use of avidin-biotin peroxidase complex (ABC) in immunoperoxidase technique. *J Histochem Cytochem*. 1981; 92: 500-505.

21- Azzopardi JG, Ross CMD, Frizzera G. Blue nevi of lymph node capsule. *Histopathology*. 1977; 1: 437-461.

22- Fletcher CDM. Soft tissue tumor an update. In: Anthony PP, MacSween RNM, eds. *Recent Advances in Histopathology*, 1st ed. Edinburgh, Scotland: Churchill livingstone; 1992, PP: 113-139.

23- Creager AJ, Maia DM, Funkhouse WK. Epstein-Barr virus-associated renal smooth muscle neoplasm. Report of a case with review of the literature. *Arch Pathol Lab Med*. 1998; 122: 277-281.

24- Finkheiner WE, Egberst BM, Groundwater JR, et al., Kaposi's sarcoma in young homosexual men: a histologic study with particular reference to lymph node involvement. *Arch pathol lab Med*. 1982; 106: 261-264.

**INTRANODAL PALISADED MYOFIBROBLASTOMA IN RIGHT ARM IN 13 YEARS OLD BOY “A CASE REPORT”**

*\*R. Setarehshenas, MD<sup>I</sup>      N.Rakhshani, MD<sup>II</sup>*

**ABSTRACT**

Intranodal palisaded myofibroblastoma (IPM) is a rare primary nonlymphoid Tumor of the lymph node, which can easily be mistaken for other spindle cell tumors. Intranodal palisaded myofibroblastoma is thought to arise from intranodal myofibroblasts. We describe a 13 year Iranian boy with IPM arose in the right arm. The tumor was well-demarcated and composed of a fascicular proliferation of spindle cells with focal nuclear palisading and acellular stellate shaped collagen-rich areas. Histologically and immunohistochemically myofibroblastic differentiation was confirmed. To our knowledge this case represents only the first case of IPM in the lymph node of arm.

**Key Words:** 1) Myofibroblastoma    2) Lymph node    3) Arm

*I) Assistant professor of pathology, Hazrat Rasool-e Akram Hospital, Sattarkhan St., Niayesh., Iran University of Medical Sciences and Health Services, Tehran, Iran(\*Corresponding author)*

*II) Resident of pathology, Hazrat Rasool-e Akram Hospital, Sattarkhan St., Niayesh., Iran University of Medical Sciences and Health Services, Tehran, Iran.*