

اثر ۴ هفته تمرین شنا بر روی استئوآرتروز زانوی موش صحرائی القا شده با تزریق مونسدیم یدواستات

*سید حسین میرکریم پور: دانشجوی کارشناسی ارشد آسیب‌شناسی ورزشی، گروه آسیب‌شناسی ورزشی و حرکات اصلاحی، دانشکده تربیت بدنی و علوم ورزشی، دانشگاه تهران، تهران، ایران. (*نویسنده مسئول). shmirkarimpour@ut.ac.ir

دکتر محمد حسین علیزاده: دانشیار طب ورزشی، گروه بهداشت و طب ورزشی، دانشکده تربیت بدنی و علوم ورزشی، دانشگاه تهران، تهران، ایران. mhalizadeh47@yahoo.com

محمد فلاح محمدی: دانشجوی کارشناسی ارشد آسیب‌شناسی ورزشی، گروه آسیب‌شناسی ورزشی و حرکات اصلاحی، دانشکده تربیت بدنی و علوم ورزشی، دانشگاه گیلان، رشت، ایران. mohammad1671@yahoo.com

دکتر مسعود ادیب مرادی: دانشیار علوم تشریح، گروه علوم پایه، دانشکده دامپزشکی دانشگاه تهران، تهران، ایران. mmadib2000@yahoo.com

دکتر آیدین دیلمقانیان: رزیدنت علوم تشریح، دانشکده دامپزشکی دانشگاه تهران، تهران، ایران. idin.dvms@gmail.com

تاریخ دریافت: ۹۰/۱۲/۱۷ تاریخ پذیرش: ۹۱/۵/۲۴

چکیده

زمینه و هدف: استئوآرتروز (OA=Osteoarthritis) شایع‌ترین بیماری مفاصل سینوویال می‌باشد که افراد مسن در سرتاسر جهان را گرفتار می‌کند و می‌تواند به درد مزمن و ناتوانی شدید بیمار منجر شود. هدف از تحقیق حاضر بررسی اثر درمانی یک دوره تمرین شنا بر استئوآرتروز ناشی از مونسدیم یدواستات (MIA= Monosodium Iodo Acetate) در مفصل زانوی موش صحرائی نر بود.

روش کار: در تحقیق تجربی حاضر ۱۸ سر موش صحرائی نر نژاد ویستار (میانگین وزن ۱۷۳±۱ گرم، و سن ۸ هفته) به طور تصادفی به سه گروه کنترل سالم، کنترل پایه و شنا تقسیم شدند. برای ایجاد استئوآرتروز تزریق درون مفصلی مونسدیم یدواستات (۵۰ میکرولیتر) در زانوی راست نمونه‌ها انجام گرفت و در زانوی چپ آنها سالیین تزریق شد. برنامه تمرینی این پژوهش شامل شنا با شدت متوسط و به مدت ۲۸ روز بود. پس از اتمام دوره حیوانات را کشته و مفاصل زانوی هر دو پای آزمودنی‌ها مورد بررسی هیستوپاتولوژیکی قرار گرفتند. از آزمون آماری تحلیل واریانس یک‌طرفه ($p < 0/05$) و سپس آزمون تعقیبی توکی به منظور تجزیه و تحلیل کمی یافته‌ها استفاده شد.

یافته‌ها: نتایج به دست آمده نشان داد که شنا با شدت متوسط به مدت ۴ هفته، اثر خوبی بر روی علائم استئوآرتروز زانوی موش‌های صحرائی در ۳ شاخص هیستوپاتولوژیکی نسبت عمق ضایعه ($p=0/001$)، عرض کل ناحیه‌ی تخریب شده ($p=0/001$) و عرض ناحیه‌ی تخریب شده به طور معنی‌دار ($p=0/001$) گردید.

نتیجه‌گیری: نتایج تحقیق حاضر نشان می‌دهد که تمرین شنا با شدت متوسط، تأثیر مفیدی بر شدت زخم‌های غضروفی ناشی از تزریق مونسدیم یدواستات دارد. از این رو می‌توان این برنامه‌نامه را برای درمان استئوآرتروز زانو توصیه کرد.

کلیدواژه‌ها: تمرین شنا، استئوآرتروز زانو، مونسدیم یدواستات، موش صحرائی.

مقدمه

استئوآرتروز (OA= Osteoarthritis) شایع‌ترین بیماری مفاصل سینوویال می‌باشد که افراد مسن در سرتاسر جهان را گرفتار می‌کند و می‌تواند به درد مزمن و ناتوانی شدید بیمار منجر شود (۱-۳). شایع‌ترین مفصلی که در OA درگیر می‌شود مفصل زانوست (۴). در حال حاضر با افزایش امید به زندگی، شیوع این بیماری در حال افزایش می‌باشد (۴). نقایص پاتوفیزیولوژیکی بیماری به صورت ضعف و آتروفی عضلات اطراف زانو بخصوص عضله چهارسر است که موجب اختلال در بیومکانیک مفصل می‌شود (۵). این فشارهای

مکانیکی و ناراستایی (Malalignment)، ساختار یا عملکرد بافت‌های مفصلی از جمله غضروف مفصلی، استخوان ساب‌کندرال، کپسول مفصلی و غشای سینوویال را تحت تأثیر قرار می‌دهد (۶). برای درمان استئوآرتروز روش‌های مختلف دارویی، غیردارویی و جراحی به کار می‌روند (۵). در دهه اخیر روش‌های غیردارویی از جمله ورزش مورد توجه قرار گرفته است. اگرچه ورزش در سطوح بالا خطر ابتلا به OA را افزایش می‌دهد، اما سطوح متوسط آن می‌تواند سودمند باشد، به طوری که امروزه فعالیت بدنی منظم به عنوان یک درمان چندجانبه و بی‌خطر در بهبود علائم

اثر یک دوره تمرین شنا بر استئوآرتروز زانوئی موش صحرایی با استفاده از شاخص‌های هیستوپاتولوژیک شامل نسبت عمق ضایعه، عرض کل ناحیه‌ی تخریب شده و عرض ناحیه‌ی تخریب شده به طور معنی‌دار بود.

روش بررسی

تحقیق حاضر از نوع تجربی بوده که برای این منظور ۱۸ سر موش صحرایی نر نژاد ویستار (میانگین وزن 173 ± 1 گرم و سن ۸ هفته) از مرکز پرورش و تکثیر حیوانات آزمایشگاهی انیستیتو پاستور شمال ایران (آمل) تهیه و به مرکز تحقیقات منتقل شدند. حیوانات به طور تصادفی به سه گروه: کنترل سالم، کنترل پایه و تمرین، تقسیم شدند. حیوانات به صورت ۳ تایی در قفس‌های مخصوص، در محیطی با دمای 22 ± 2 درجه سانتی‌گراد، چرخه‌ی روشنایی به تاریکی ۱۲:۱۲ ساعت و رطوبت هوا 50 ± 5 درصد نگهداری شدند و موارد مندرج در بیانیه‌ی هلسینکی در خصوص کار با حیوانات آزمایشگاهی در مورد آنان رعایت شد. حیوانات با غذای تولیدی مراکز تولید خوراک دام که به صورت پلت است، تغذیه شدند. غذای آزمودنی‌های این پژوهش تولیدی شرکت خوراک دام به‌پرور بود که آزادانه در اختیار حیوانات قرار گرفت. همچنین آب مورد نیاز هر حیوان به صورت آزاد در بطری ۵۰۰ میلی‌لیتری ویژه‌ی حیوانات آزمایشگاهی در اختیار آن‌ها قرار داده شد. به منظور جلوگیری از خطر ابتلا به بیماری‌های تنفسی، تهویه مطلوب در محیط پژوهش فراهم شد. از آنجا که انتقال حیوانات باعث استرس در آن‌ها و در نتیجه تغییر شرایط فیزیولوژیکی در آن‌ها می‌شود، جهت حصول حالت سازش با محیط، به مدت دو هفته تحت شرایط جدید نگهداری شدند (۱۶). قبل از اجرای برنامه‌ی تمرینی، آزمودنی‌ها به مدت چند روز با نحوه‌ی انجام فعالیت در استخر مخصوص جوندگان آشنا شدند. برنامه‌ی آشنایی با برنامه‌ی تمرینی شامل شنا کردن به مدت ۱۰ دقیقه و با سرعت ۳-۴/۵ سانتی‌متر بر ثانیه، برای ۲ روز متوالی بود (۱۹). برنامه‌ی تمرینی این پژوهش شامل شنا در

استئوآرتروز زانو شناخته شده است (۸ و ۷). ورزش - درمانی برای استئوآرتروز ممکن است در خشکی یا در یک محیط آبی اجرا شود (۲). در ورزش‌های آبی، درمان از طریق اصول هیدرواستاتیک، هیدرودینامیک و اثرات فیزیولوژیک غوطه‌وری حاصل می‌شود (۹). علی‌رغم محبوبیت زیاد ورزش‌های آبی در درمان استئوآرتروز ران و زانو، مطالعات منتشر شده کمی در این رابطه وجود دارد و اثرات کمی این برنامه‌های تمرینی هنوز به طور کامل و دقیق بررسی نشده است (۲ و ۱۰). بنابراین پیش از توصیه این برنامه‌ها، سودمندی آنها باید به طور کمی مشخص شود.

اکثر پژوهش‌های انجام شده در این رابطه بر روی نمونه‌های انسانی، نتایج ضد و نقیضی گزارش کرده‌اند که احتمالاً به دلیل عدم کنترل عوامل اثرگذار بوده است (۲ و ۱۱-۱۴). با توجه به پیچیدگی و دشواری کنترل دقیق متغیرها، پژوهشگران برای کنترل عوامل مورد نظر، بیشتر از مدل‌های حیوانی استفاده می‌کنند (۱۵ و ۱۶). همچنین به علت غیر قابل اجرا بودن روش‌های مطالعاتی تهاجمی روی مدل‌های انسانی، به نظر می‌رسد تغییراتی که در بافت آسیب‌دیده رخ می‌دهد به خوبی مشخص نشده است. به همین منظور برای بررسی دقیق تغییرات ناشی از اجرای برنامه‌ی درمانی روی بافت آسیب‌دیده، نیاز به بررسی‌های هیستوپاتولوژیکی می‌باشد.

تاکنون مطالعه‌ای که اثر تمرینات آبی را بر روی استئوآرتروز و به صورت کنترل شده بررسی کند، یافت نشده است. بنابراین کنترل عوامل مداخله‌گر و بررسی اثر خالص ورزش آبی بر روی استئوآرتروز بسیار مفید به نظر می‌رسد. نشان داده شده است که تزریق داخل مفصلی مونو سدیم یدوآستات (MIA= Monosodium IodoAcetate) در زانوئی موش صحرایی ایجاد استئوآرتروز می‌کند که همراه با درد، تورم و تخریب غضروف مفصلی دقیقاً مشابه با علائم موجود در نمونه‌های انسانی می‌باشد (۱۷ و ۱۸). تزریق موضعی MIA که یک مهار کننده گلیکولیز می‌باشد، متابولیسم کندروسیت را مختل می‌کند و تخریب غضروف را موجب می‌شود (۱۷). لذا هدف این تحقیق بررسی

گرتیکول مدرج ساخت شرکت ارما (ERMA Japan) و میکروسکوپ زایس (Zeiss) آلمان برای دیدن لام ها استفاده شد. شاخص های مهم هیستوپاتولوژیکی در این آزمایش ها بر اساس دستورالعمل انجمن بین المللی تحقیقات استئوآرتریت (Research Osteoarthritis Society International)، شامل نسبت عمق ضایعه (Depth Ratio of Lesions)، عرض کل ناحیه ی تخریب شده (Total Degeneration Width) و عرض ناحیه ی تخریب شده به طور معنی دار (Significant Degeneration Width) بود. نسبت عمق ضایعه، میزان عمق تخریب غضروف (شامل نواحی تخریب شده ی کندروسیت ها و پروتوگلیکان ها) می باشد که از نقطه ی وسط هر دو برش ساجیتال و فرونتال از درشتنی به دست می آید. عرض کل ناحیه ی تخریب شده، همان عرض کل ناحیه ای از غضروف مفصلی است که دچار تغییرات دژنراتیو (تخریب/فیبریلاسیون ماتریکس، تخریب پروتوگلیکان، همراه با یا بدون مرگ کندروسیت) شده است. همچنین، عرض ناحیه ی تخریب شده به طور معنی دار نیز اندازه ی عرض غضروف درشتنی است که ضخامت آن به میزان ۵۰٪ یا بیشتر، به طور جدی تخریب گشته است (۲۲). بسته به میزان صدمات، به هر یک از شاخص های فوق، نمراتی بر حسب میکرومتر تعلق می گرفت تا بتوان اطلاعات فوق را به صورت کمی (میانگین \pm انحراف استاندارد) بیان نموده و آنالیز آماری دقیقی را در مورد میزان کل صدمات پاتولوژیکی ارائه کرد (۲۱). به منظور تجزیه و تحلیل آماری نتایج حاصل، از آزمون آنالیز واریانس یک طرفه در سطح معناداری $p < 0/05$ و سپس جهت تعیین آن که میانگین کدام گروه ها با یکدیگر دارای تفاوت معنادار هستند، از آزمون تعقیبی توکی (Tukey) استفاده شد. کلیه ی مراحل تجزیه و تحلیل آماری و رسم نمودارها توسط نرم افزار SPSS نسخه ی ۱۶ انجام شده است.

یافته ها

نسبت عمق ضایعه: در ارتباط با شاخص نسبت

حوضچه ی مخصوص جوندگان با دمای ۳۲ درجه سانتی گراد، با سرعت ۳-۴/۵ سانتی متر بر ثانیه به مدت ۱۵ دقیقه در هر جلسه و برای ۲۸ روز بود (۱۹). به منظور ایجاد استئوآرتریت در زانوی موش های صحرایی، از تزریق درون مفصلی مونوسدیم یدو استات استفاده شد. ابتدا حیوان را با تزریق زیرصفافی کتامین (۳۰-۵۰ mg/kg) و زایلازین (۳-۵ mg/kg) بیهوش کرده و حیوان را به پشت قرار داده و زانوی مورد نظر را در زاویه ۹۰ درجه خم شدن قرار دادیم. تاندون کشکی در زیر استخوان کشکک لمس شد و سپس اقدام به تزریق تک دوز مونوسدیم یدو استات (محصول شرکت Sigma-Aldrich) با حجم ۵۰ میکرولیتر و غلظت ۱ میلی گرم (با استفاده از سرنگ انسولین U-100) در این ناحیه کردیم. به همین شکل در زانوی چپ آزمودنی، ۵۰ میکرولیتر سالین تزریق گردید (۲۰ و ۲۱). یک روز پس از تزریق مونوسدیم یدو استات، برنامه ی تمرینی آغاز گردید و پس از اتمام دوره در روز ۲۸، تمام گروه ها با شرایط کاملاً مشابه و در شرایط پایه با تزریق زیر صفافی ماده بیهوشی ترکیبی از کتامین و زایلازین بیهوش و کشته شدند. برای جمع آوری نمونه ها، مفاصل زانوی هر دو پای آزمودنی ها (شامل ناحیه دیستال ران و پروکسیمال درشتنی) توسط قیچی مخصوص جدا و بافت های نرم آن با دقت برداشته شد. آنگاه، هر زانو به صورت جداگانه در داخل ویال ۵۰ سی سی با برچسب کددار حاوی محلول فرمالین ۱۰٪ قرار گرفته و به آزمایشگاه پاتولوژی فرستاده شد. تمام مراحل هیستوپاتولوژیکی آزمایش ها زیر نظر متخصص پاتولوژی و با تأیید ایشان انجام شده است. در بخش مطالعات هیستوپاتولوژی، نمونه های فوق را به مدت ۷۲ ساعت در اسید فرمیک ۵٪ قرار دادیم تا عمل دیکلسیفیکاسیون به طور کامل انجام پذیرد. سپس در اتانول خشک شده، در پارافین فرو برده می شدند تا پس از آن مقطع فرونتال و ساجیتال از مفصل درشتنی-رانی تهیه شود. مقاطع تهیه شده توسط رنگ آمیزی هماتوکسیلین-ئوزین توسط میکروسکوپ نوری مورد بررسی قرار می گرفتند. از نظر تکنیک هیستومورفومتری از

با استفاده از مدل‌های حیوانی استئوآتریت و همبستگی آن با مدل انسانی وجود دارد (۸). علاوه بر این مدل‌های القا شده توسط تزریق مونوسدیم یدو استات فنوتیپ استئوآتریت را شبیه‌سازی می‌کند اما شباهت آنها با اجزای مولکولی نهفته در استئوآتریت انسان عموماً ناشناخته مانده است (۲۳). تزریق موضعی MIA که یک مهار کننده گلیکولیز می‌باشد، متابولیسم کندروسیت را مختل می‌کند، موجب تخریب غضروف می‌شود و تغییرات هیستومورفولوژیک را بوجود می‌آورد که مشابه استئوآتریت انسان می‌باشد (۷ و ۲۴). جهت بررسی اثر برنامه تمرینی روش هیستوپاتولوژیکی بکار گرفته شد که در آن از ۳ شاخص هیستوپاتولوژیک نسبت عمق ضایعه، عرض کل ناحیه‌ی تخریب شده و عرض ناحیه‌ی تخریب شده به طور معنی‌دار استفاده گردید (۲۱). نتایج این بررسی‌ها حاکی از آن بود که شنا با شدت متوسط اثر بسیار خوبی در بهبود علائم استئوآتریت در این سه شاخص دارد.

در مطالعه‌ای دیگر، اثر یک برنامه‌ی تمرینی روی پیشروی علائم در مدل تجربی استئوآتریت در موش‌های صحرایی مورد بررسی قرار گرفت. محققان در پایان و پس از انجام ارزیابی هیستولوژیک، به این نتیجه رسیدند که تمرین با شدت کم و متوسط، تأثیر مثبتی بر شدت زخم‌های غضروفی داشت که با نتایج تحقیق حاضر مطابقت دارد، اما تمرین با شدت زیاد موجب از بین رفتن اثر محافظت از غضروف ناشی از تمرین گردید (۲۵). این اثر دوجانبه در مطالعات پیشین نیز مشاهده شده است، برای مثال تلاش‌های با شدت زیاد دارای اثر تخریبی بر زانوی مینیسککتومی شده موش دارد که این اثر در موش‌های سالم کمتر است (۲۶ و ۲۷). علاوه بر این مطالعات تجربی اخیر بر غضروف مفصلی اسب نشان‌دهنده اثر دوجانبه تمرین شدید و متوسط بر شکل و متابولیسم غضروف مفصلی بوده است (۲۸ و ۲۹). پژوهی دیگری به بررسی آثار یک برنامه‌ی تمرینی با شدت متوسط روی غضروف

عمق ضایعه، اختلاف بین گروه شنا و گروه کنترل پایه معنادار بود ($p=0/001$). نتایج این یافته‌ها در نمودار ۱ ارائه شده است.

عرض کل ناحیه‌ی تخریب شده: گروه شنا و گروه کنترل پایه، در مورد شاخص عرض کل ناحیه‌ی تخریب شده با یکدیگر اختلاف معناداری داشتند ($p=0/001$). نتایج این یافته‌ها در نمودار ۲ ارائه شده است.

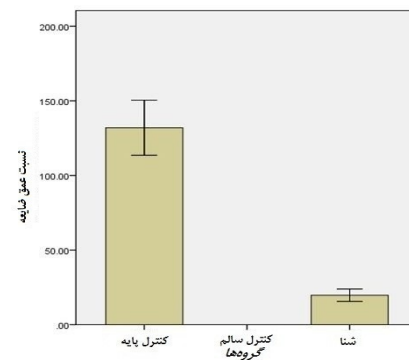
عرض ناحیه‌ی تخریب شده به طور معنی‌دار: بین دو گروه شنا و کنترل پایه، از لحاظ شاخص عرض ناحیه‌ی تخریب شده به طور معنی‌دار نیز اختلاف معناداری وجود داشت ($p=0/001$). نتایج این یافته‌ها در نمودار ۳ ارائه شده است.

فوتومیکروگراف‌های گرفته شده توسط میکروسکوپ نوری از مقاطع رنگ‌آمیزی شده با همتاکسیلین-ئوزین مربوط به همه‌ی گروه‌ها در شکل ۱ ارائه شده است.

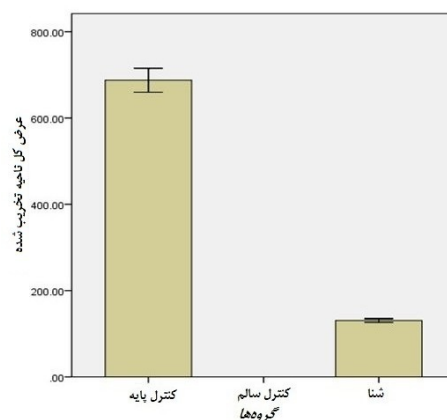
بحث و نتیجه‌گیری

در تحقیق حاضر اثر یک دوره تمرین شنا با شدت متوسط بر استئوآتریت زانوی موش صحرایی ایجاد شده توسط تزریق داخل مفصلی مونوسدیم یدو استات مورد بررسی قرار گرفت. تزریق داخل مفصلی مونوسدیم یدو استات در زانوی موش صحرایی ایجاد استئوآتریت می‌کند که همراه با درد، تورم و تخریب غضروف مفصلی مشابه با علایم موجود در نمونه‌های انسانی می‌باشد (۱۷، ۱۸ و ۲۰). با توجه به اعداد حاصله ضایعات و بر اساس درجه‌بندی انجمن بین‌المللی استئوآتریت درجات تخریب مشاهده شده در مفصل زانوی موش‌ها در گروه کنترل در گرید ۳ (متوسط) قرار می‌گیرند (۲۲). البته یکی از محدودیت‌های احتمالی این مدل این است که اکثر مدل‌های حیوانی استئوآتریت پیشرفت سریعی دارند و به نظر می‌رسد که نتایج اکثر یا تمامی مدل‌های مذکور برای تعمیم مطالعات استئوآتریت انسان محدود می‌باشند. به دلیل تفاوت‌های ذاتی مانند تفاوت‌های بیومکانیکی بین گونه‌های چهارپا و دو پا، خلاءهای زیادی در رابطه

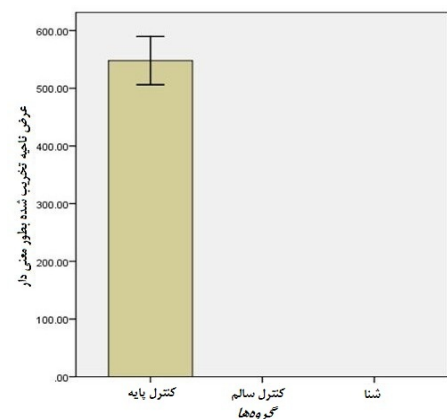
استئوآرتریتی می‌شود. محققان نتیجه گرفتند که فعالیت هوازی بر روی تردمیل می‌تواند تغییرات هیستولوژیکی و شیمیایی مفیدی را در زانوی موش صحرایی ایجاد کند (۸). در تنها مطالعه‌ای که در مورد اثر برنامه تمرینی شنا بر روی استئوآرتریت نمونه حیوانی انجام شد، هیهانگ به تاثیر مثبت ورزش اشاره کرد که با یافته‌های تحقیق حاضر مطابقت دارد. او گزارش کرد که تمرین شنا و ترکیب آن با درمان از طریق میدان مغناطیسی ایستا می‌تواند موجب کاهش و/یا تاخیر زخم‌های غضروف مبتلا به استئوآرتریت در درجات مختلف شود (۱۹). شایان ذکر است روش ایجاد استئوآرتریت با روش استفاده شده در تحقیق حاضر متفاوت می‌باشد، آنها از تزریق پاپائین و هیستئین استفاده کردند اما به بیان شباهت‌ها یا تفاوت‌های احتمالی این مدل با نوع انسانی آن پرداختند. به طور کلی ورزش یا به طور دقیق تر سیگنال‌های بیومکانیکی، در غضروف مفصلی مبتلا به استئوآرتریت به واکنش‌های بیوشیمیایی تبدیل می‌شوند و می‌توانند تغییرات آنابولیک (Anabolic) را در این بافت‌ها ایجاد کنند (۸). روش‌های ورزش درمانی آبی در مقایسه با ورزش در خشکی برای افراد مبتلا به استئوآرتریت دارای مزیت‌هایی است (۲). در شنا شرایط غوطه‌وری آب بار وارده ناشی از حرکات فعال را بر مفاصل کاهش می‌دهد، عدم راه رفتن بر روی زمین باعث می‌شود که مفاصل تحمل کننده وزن، کمتر در دامنه‌های غیر طبیعی حرکت کنند، مقاومت آب اثر تقویتی تمرین را افزایش می‌دهد، همچنین دمای مناسب آب خاصیت ضد درد دارد، اسپاسم عضلانی را کاهش می‌دهد، گردش خون را بهبود می‌بخشد و علاوه بر این به سهولت حرکت کمک می‌کنند (۲ و ۳۰). مطالعات نشان داده‌اند که نیروهای فشاری، حرکات برشی یا چرخشی شدید و طولانی مدت به طور چشمگیری می‌توانند موجب شوند که سلول‌های غضروفی تولید اینترلوکین- $\beta 1$ کنند، فشار مکانیکی دائم می‌تواند موجب فعالیت p38MAPK شود (۳۱ و ۳۲). در مقابل حرکات چرخشی فشاری پویا به صورت متناوب کاتابولیسم ناشی از اینترلوکین- $\beta 1$ را مهار



نمودار ۱- نمرات پاتولوژی (میانگین \pm انحراف استاندارد) نسبت عمق ضایعه بر حسب میکرومتر. نمرات بالاتر نشان‌دهنده‌ی صدمات بیشتر می‌باشد.

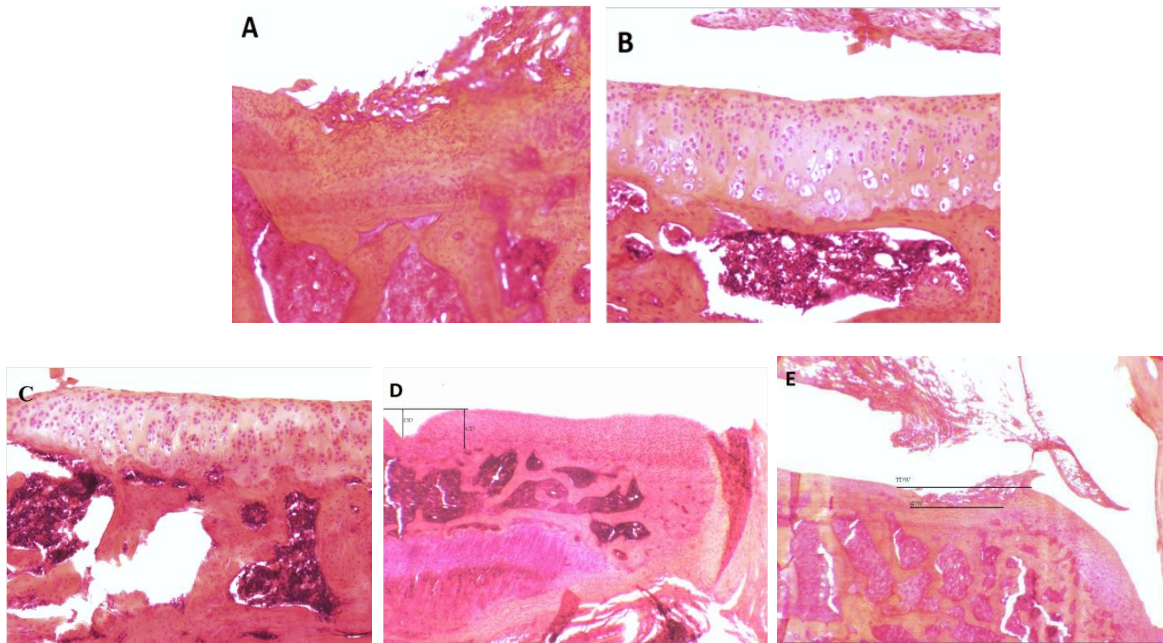


نمودار ۲- نمرات پاتولوژی (میانگین \pm انحراف استاندارد) عرض کل ناحیه‌ی تخریب شده بر حسب میکرومتر. نمرات بالاتر نشان‌دهنده‌ی صدمات بیشتر می‌باشد.



نمودار ۳- نمرات پاتولوژی (میانگین \pm انحراف استاندارد) عرض ناحیه‌ی تخریب شده به طور معنی‌دار بر حسب میکرومتر. نمرات بالاتر نشان‌دهنده‌ی صدمات بیشتر می‌باشد.

مفصل موش‌های صحرایی دچار استئوآرتریت پرداخت. دانشمندان دریافتند که تمرین هوازی پاسخ‌کنندروسیت را تعدیل می‌کند و موجب حفظ محتوای پروتئوگلیکان (Proteoglycan) در مفصل



شکل ۱- تغییرات هیستومورفولوژیک مقاطع مفاصل زانوی حیوانات با رنگ آمیزی هماتوکسیلین-ئوزین. A: متعلق به گروه کنترل پایه (بزرگنمایی ۱۰ برابر)؛ ضایعات استئوآرتریت با از بین رفتن سلول‌های غضروفی و ایجاد یک فرورفتگی در سطح غضروف استخوان درشتنی دیده می‌شود. به رنگ قرمز صورتی محل ضایعه دقت فرمائید. B: مربوط به گروه کنترل سالم (بزرگنمایی ۱۰ برابر)؛ غضروف تغییر خاصی را نشان نداده است. C: مربوط به گروه شنا (بزرگنمایی ۱۰ برابر)؛ تخریب بسیار سطحی بوده به طوری که تنها یک تغییر رنگ ماتریکس کم عمق و در مقابل آن سلول‌های غضروفی در عمق سالم هستند. D: فوتومیکروگراف با درشت‌نمایی ۳،۲ برابر که نحوه‌ی ارزیابی نسبت یا کسر عمق ضایعه را نشان می‌دهد؛ عمق ضایعه (DD= Degeneration Depth)، عمق غضروف (CD= CartilageDepth) و نسبت عمق ضایعه (DD/CD= Degeneration Depth Ratio)؛ هر چه عدد حاصله به عدد ۱ نزدیک‌تر باشد، شدت ضایعه بیشتر بوده است. E: فوتومیکروگراف با بزرگنمایی ۳،۲ برابر که نشان‌دهنده‌ی تکنیک اندازه‌گیری پارامترهای استئوآرتریت در این مطالعه می‌باشد؛ (TDW= Total Degeneration width) عرض کلی ناحیه تخریبی که از سطح اصلی غضروف اندازه‌گیری می‌شود، (SDW= Significant Degeneration Width) عرض معنادار ناحیه تخریبی از سطحی که تنها نیمی از سلول‌های غضروفی سالم باقی‌مانده‌اند اندازه‌گیری می‌شود.

موجب بهبودی علائم هیستوپاتولوژیکی استئوآرتریت زانوی موش صحرائی می‌شود. با این وجود، این مسأله نیاز به مطالعه و تحقیق بیشتری دارد و پیشنهاد می‌شود که پژوهش‌های آتی به مقایسه برنامه‌های تمرینی گوناگون (تمرین‌های در آب و خشکی با شدت و مدت متفاوت) همراه با مصرف سایر مکمل‌های غذایی و دارویی (درمان‌های ترکیبی) بپردازند.

منابع

1. Ahadi T, Saleki M, Razi M. Comparison between effects of glucosamine and MSM in the treatment of knee osteoarthritis. *Journal of Gorgan University of Medical Sciences*. 2009; 4(12): 12-17. (Persian).
2. Hinman RS, Heywood SE, Day AR. Aquatic Physical Therapy for Hip and Knee Osteoarthritis: Results of a Single-Blind Randomized Controlled

می‌کند (۳۳). شنا یک نمونه‌ی چرخه‌ای از حرکت متناوب اندام است. به نظر می‌رسد چرخه متناوب فشار پویا دارای اثر محافظتی بر کندروسیت‌های غضروف است که این امر از طریق مهار فعالیت p38MAPK و مهار اینترلوکین- β ۱ صورت می‌گیرد و موجب تحریک اثرات بیولوژیکی و سنتزی می‌شود (۱۹). مهم‌تر از این نیروی‌های فشاری در اندازه‌های کوچک خاصیت ضد التهابی دارند (۸). همچنین بیان شده است که ورزش در حفظ پروتئوگلیکان‌ها که به عنوان سیستم جذب ضربات مکانیکی به خصوص در غضروف مفصلی مطرح هستند، نقش دارد. علاوه بر این فشار کششی چرخه‌ای از طریق تحریک ACAN mRNA و کاهش مهار سنتز PG موجب افزایش ترمیم غضروف می‌شود (۸). با توجه به نتایج تحقیق حاضر می‌توان نتیجه گرفت که ورزش شنا

management of laboratory animals. 6th Ed. Harlow: Longman scientific and technical, 1987; 74.

17. Combe R, Bramwell S, Field MJ. The monosodium iodoacetate model of osteoarthritis: a model of chronic nociceptive pain in rats? *Neurosci Lett*. 2004; 370: 236-40.

18. Stevenson GW, Mercer H, Cormier J. Monosodium iodoacetate-induced osteoarthritis produces pain-depressed wheel running in rats: Implications for preclinical behavioral assessment of chronic pain. *Pharmacology, Biochemistry and Behavior*. 2011; 98: 35-42.

19. Haihong SHE, Zhang C. The interaction of static magnetic field and swimming exercises on articular cartilage of rat's knee osteoarthritis. *Chinese Journal of Rehabilitation Medicine*. 2009; (24)8: 702-706.

20. Guzman RE, Evans MG. Mono-iodoacetate-induced histological changes in subchondral bone and articular cartilage of rat Femorotibial joints: an animal model of osteoarthritis. *Toxicol Pathol*. 2003; (6): 619-24.

21. Kobayashi K, Imaizumi R. Sodium iodoacetate-induced osteoarthritis and associated pain model in rats. *J.Vet.Med.Sci*. 2003; (65): 1195-1199.

22. Grewin N, Bendele M, Glasson S, Carlson S. The OARSI histopathology initiative-recommendations for histological assessments of osteoarthritis in the rat. *Osteoarthritis and Cartilage*. 2010; 18: S24eS34.

23. Barve RA, Minnerly JC, Weiss DJ, Meyer DM, Aguiar DJ, Sullivan PM, et al. Transcriptional profiling and pathway analysis of monosodium iodoacetate-induced experimental osteoarthritis in rats: relevance to human disease. *Osteoarthritis Cartilage*. 2007;15:1190e8.

24. Schuelert N, McDougall JJ. Grading of monosodium iodoacetate-induced osteoarthritis reveals a concentration-dependent sensitization of nociceptors in the knee joint of the rat. *Neuroscience Letters* 465. 2009;184-188.

25. Galois L, Etienne S, Grossin L. Dose-response relationship for exercise on severity of experimental osteoarthritis in rats: a pilot study. *OsteoArthritis and Cartilage*. 2004; 12: 779-786.

26. Lozoya KA, Flores JB. A novel rat osteoarthrosis model to assess apoptosis and matrix degradation. *Pathol Res Pract*. 2000; 196: 729-45.

27. Pap G, Eberhardt R, Sturmer I. Development of osteoarthritis in the knee joints of Wistar rats after strenuous running exercise in a running wheel by intracranial self-stimulation. *Pathol Res Pract*. 1998; 194: 41-7.

28. Murray RC, Zhu CF, Goodship AE. Exercise affects the mechanical properties and histological appearance of equine articular cartilage. *J Orthop Res*. 1999;17: 725-31.

29. Little CB, Ghosh P, Rose R. The effect of

Trial. *Phys Ther*. 2007; 1 (87): 32-43.

3. Mehdiinasab SAH, Haddad poor AA, Sarrafan N. Prevalence and Evaluation of Risk Factors in Primary Knee Osteoarthritis. *Journal of medical science*. 2010; 2(9): 135-141. [Persian]

4. Fatemy E, Bakhtiyari AH, Alizadeh A. The Effect of Swedish Massage on Knee Osteoarthritis. *JAUMS*. 2010; 8(3): 200-204. [Persian]

5. Fransen M, Crosbie J, Edmonds J. Physical therapy is effective for patients with osteoarthritis of the knee: a randomized controlled clinical trial. *J Rheumatol*. 2001; 28(1): 156-64.

6. Swales C, Athanasou NA. The pathobiology of osteoarthritis. *Orthopaedics and trauma*. 2010; 24(6): 399-404.

7. Bennell KL, Hinman RS. A review of the clinical evidence for exercise in osteoarthritis of the hip and knee. *Journal of Science and Medicine in Sport*. 2011; 14: 4-9.

8. Cifuentes DJ, Rocha LG, Silva LA. Decrease in oxidative stress and histological changes induced by physical exercise calibrated in rats with osteoarthritis induced by monosodium iodoacetate. *Osteoarthritis and Cartilage*. 2010; 18: 1088-1095.

9. Larsen J, Pryce M, Harrison J. Guidelines for Physiotherapists Working in and/or Managing Hydrotherapy Pools. Melbourne, Victoria, Australia: Australian Physiotherapy Association. 2002; 32.

10. Fisher NM, Dolan DM, Brenner C, Pendergast DR. Quantitative effects of a water exercise program on functional and physiological capacity in subjects with knee osteoarthritis: a pilot study. *Sport Sci Health*. 2004; 1(1): 17-24.

11. Suomi R, Lindauer S. Effectiveness of Arthritis Foundation Aquatic Program on strength and range of motion in women with arthritis. *Journal of Aging and Physical Activity*. 1997; 5: 341-351.

12. Wyatt FB, Milam S, Manske RC, Deere R. The effects of aquatic and traditional exercise programs on persons with knee osteoarthritis. *Journal of Strength and Conditioning Research*. 2001; 15(3): 337-340.

13. Patrick DL, Ramsey SD, Spencer AC. Economic evaluation of aquatic exercise for persons with osteoarthritis. *Medical Care*. 2001; 39(5): 413-424.

14. Norton CO, Hoobler K, Welding AB, Jensen GM. Effectiveness of aquatic exercise in the treatment of women with osteoarthritis. *Journal of Aquatic Physical Therapy*. 1997; 5(3): 8-15.

15. Giffen PS, Turton J, Andrews CM. Markers of experimental acute inflammation in the Wistar Han rat with particular reference to haptoglobin and C-reactive protein. 2003; *Molecular Toxicology*. 2003; 77(7): 392-402.

16. Whihe WH. The laboratory rat. In T. Pool (Ed.): UFAW Handbook on the care and

strenuous versus moderate exercise on the metabolism of proteoglycans in articular cartilage from different weight-bearing regions of the equine third carpal bone. *Osteoarthritis Cartilage*. 1997; 5: 161-72.

30. Ferrell KM. Aquatics for people with arthritis. *Lippincotts Primary Care Practice*. 1998; 2(1): 102-104.

31. Villemure I, Chung MA, Seck CS. Static compressive loading reduces the mRNA expression of type II and X collagen in rat growth -plate chondrocytes during postnatal growth[J]. *Connect Tissue Res*. 2005; 46(45): 211-219.

32. Fanning PJ, Emkey G, Smith RJ. Mechanical regulation of mitogen -activated protein kinase signaling in articular cartilage [J]. *J Biol Chem*. 2003; 278(51): 50940-50948.

33. Chowdhury TT, Akanji OO, Salter DM. Dynamic compression influences interleukin-1 -induced nitric oxide and prostaglandin E2 release by articular chondrocytes via alterations in iNOS and COX -2 expression [J]. *Biorheology*. 2008; 45(3-4): 257-274.

The Effect of 4-week Swimming Training on Rat's Knee Osteoarthritis induced by Monosodium Iodoacetate

***Seyyed Hossein Mirkarimpour**, MSc Student of Sports Injuries, Department of Sports Injuries and Corrective Exercises, School of Physical Education and Sport Sciences, University of Tehran, Tehran, Iran. (*Corresponding author). shmirkarimpour@ut.ac.ir

Mohammad Hossein Alizadeh, PhD. Associate Professor of Sport Medicine, Department of Sport Medicine, School of Physical Education and Sport Sciences, University of Tehran, Tehran, Iran. mhalizadeh47@yahoo.com

Mohammad Fallah Mohammadi, MSc Student of Sports Injuries, Department of Sports Injuries and Corrective Exercises, School of Physical Education and Sport Sciences, Guilan University, Rasht, Iran. mohammad1671@yahoo.com

Masoud Adibmoradi, PhD. Associate Professor Of Anatomical Sciences, Faculty of Veterinary Medicine, University Of Tehran, Tehran, Iran. mmadib2000@yahoo.com

Aydin Dilmaghanian, MD. Resident of Anatomic Sciences, Faculty of Veterinary Medicine, University of Tehran, Tehran, Iran. idin.dvms@gmail.com

Abstract

Background: Osteoarthritis is the most common form of synovial joint diseases which affect old people all around the world and can lead to chronic pain and severe disability. The aim of present study was to investigate the therapeutic effect of swimming exercise on MIA-induced osteoarthritis in male rats' knee joint.

Methods: Eighteen Wistar male rats (weight of 173 ± 1 g, 8 weeks old) were randomly divided into 3 experimental groups: intact control, monosodium Iodoacetate (MIA) only and swimming. Intra-articular injection of MIA ($50 \mu\text{l}$) was applied on rats' right knee, similarly saline was injected in left knees. Training program used in the study was swimming with moderate intensity for 28 days. After the completion of the protocol, rats were killed and both knees of the animals were assessed histopathologically. One-way ANOVA ($p < 0/05$) and post-hoc Tukey test were used for statistical analysis of data.

Results: Results indicated that moderate swimming training for 4 weeks significantly improved osteoarthritic symptoms of rats' knee in 3 histopathological measures of Depth Ratio of Lesions ($p = 0/001$), Total Degeneration Width ($p = 0/001$) and Significant Degeneration Width ($P = 0/001$).

Conclusion: The findings of the present study showed that a moderate swimming training program exerts a beneficial influence on cartilage lesions induced by monosodium iodo acetate injection. Thus, the training protocol used in this study can be recommended for the treatment of osteoarthritis.

Keywords: Swimming Training, Knee Osteoarthritis, Monosodium Iodoacetate, Rats.