

بررسی تظاهرات بالینی و علائم رادیولوژیک سندرم لارسن

دکتر محمد رهبر: استادیار و متخصص جراحی استخوان و مفاصل، دانشگاه علوم پزشکی تهران، تهران، ایران. m.rahbar@yahoo.com
دکتر محمود جبل عاملی: دانشیار و متخصص جراحی استخوان و مفاصل، دانشگاه علوم پزشکی تهران، تهران، ایران. jabalameli_md@yahoo.com
***دکتر مهدی رمضان شیرازی:** جراح استخوان و مفاصل، دانشگاه علوم پزشکی گناباد، خراسان رضوی، ایران. (*مؤلف مسئول). ehdi.shirazi@yahoo.co.uk
دکتر فرشید اقبالی: جراح استخوان و مفاصل، تهران، ایران. f.eghbali@yahoo.com
دکتر زهرا مصدری: دستیار جراحی استخوان و مفاصل، بیمارستان شفا یحیائیان، میدان بهارستان، دانشگاه علوم پزشکی تهران، تهران، ایران. masdaree_z@yahoo.com

تاریخ دریافت: ۹۰/۷/۱۷ تاریخ پذیرش: ۹۱/۲/۹

چکیده

زمینه و هدف: سندرم لارسن یک بیماری با تظاهرات بالینی پیچیده به همراه دررفتگی های مادرزادی مفاصل مختلف است. برای درمان صحیح و به موقع و همچنین جلوگیری از عوارض، تشخیص به موقع این بیماری لازم و ضروری است. این مطالعه ۱۰ مورد بیمار مبتلا به سندرم لارسن را تحت مطالعه قرار داده و علائم بالینی و رادیولوژیک آن‌ها را بررسی می نماید.

معرفی بیماران: در ۱۰ بیمار بررسی شده ۶ بیمار مرد و ۴ بیمار زن بودند. کمترین و بیشترین سن در زمان مراجعه به ترتیب ۳ سال و ۵۱ سال بود. نکته قابل توجه حضور هیپرتلوریسم و مسطح شدن بینی در هر ۱۰ بیمار مورد بررسی بوده است. در ناحیه ستون فقرات در ۶ مورد اول Spina bifida مشهود بود. در مفصل هیپ نیز در ۸ مورد دررفتگی مفصل هیپ وجود داشت. نکته قابل توجه حضور High Riding DDH در یک خانم ۴۶ ساله و نیمه دررفتگی دو طرفه سر فمور در یک آقای ۵۱ ساله بود که هیچ یک از درد زیاد شکایت نداشتند. دو بیمار دررفتگی زانوی فراموش شده (Neglected) داشتند که در هر دو حرکات و فعالیت روزانه قابل قبول گزارش شد. در ۱۰ بیمار بررسی شده در ۹ بیمار دررفتگی زانو وجود داشت و تنها در ۱ مورد دررفتگی زانو دیده نشد. در اندام فوقانی، در ۸ بیمار دررفتگی خلفی سر رادیوس یافت شد. در یک پسر ۵ ساله نیز، دفورمیتی در فیز تحتانی استخوان بازو کشف شد. در دست هر ۱۰ بیمار گزارش شده، دفورمیتی قاعده متاکارپ دوم (اپی فیز دو تایی در ناحیه متاکارپ دوم) وجود داشت.

نتیجه گیری: با توجه به درگیری چند مفصلی در این سندرم، معاینه دقیق مفاصل الزامی است. اولویت بندی و مدیریت درگیری‌ها به صورت چند مرحله‌ای توصیه می‌شود.

کلیدواژه‌ها: سندرم لارسن، دررفتگی، تظاهرات بالینی.

مقدمه

در سال ۱۹۵۰، آقای لارسن و همکاران، سندرمی از مالفورماسیون‌های مادرزادی را به صورت تغییرات در چهره شامل هیپرتلوریسم و مسطح شدن بینی، هیپرلاکسیته، اکوئینوواروس و مراکز استخوان سازی متعدد در دست و پا تعریف کرد (۱).

شواهد اخیر مبنی بر تجمع موتاسیون‌ها در ژن FLNB نشان می‌دهد که می‌توان از روش‌های مولکولی برای تشخیص این سندرم و یا در مشاوره ژنتیک استفاده کرد (۲).

در این بیماری با توجه به تعداد مفاصل درگیر و دفورمیتی پا و ستون فقرات، بررسی دقیق و کامل کل سیستم عضلانی-اسکلتی ضروری است. جهت بررسی دقیق و تشخیص صحیح این بیماری

آشنایی با علائم و نشانه‌های بیماری در بخش‌های مختلف بدن لازم به نظر می‌رسد.

تشخیص این بیماری بلافاصله بعد از تولد جهت جلوگیری از عوارض احتمالی و درمان زودرس دررفتگی‌ها و دفورمیتی‌ها الزامی است.

اندام تحتانی این بیماران معمولاً به صورت هیپراکستانسیون دو طرفه زانو، کلاب فوت و درگیری لگن به صورت دررفتگی تراوتونیک رویت می‌شود که معمولاً با توجه به شلی لیگامانی در این بیماران می‌تواند تحرک قابل ملاحظه‌ای داشته باشد (۳).

از سایر تظاهرات بالینی (جدول ۱) و رادیوگرافیک (جدول ۲) می‌توان به موارد زیر اشاره نمود:

۱- دررفتگی سر رادیوس

جدول ۱. تظاهرات بالینی سندرم لارسن

بیمار (سال)	سن	ستون فقرات	آرنج	هیپ	زانو	پا	سایر موارد	شلی لیگامانی
۱	۳	بدون اسکولیوز- بدون کایفوز گردنی	دررفتگی خلفی سرادایوس	دیسپلازی تکاملی هیپ دو طرف	در رفتگی مادرزادی زانوی دو طرف	پس پلانووآلگوس	شکاف کام	دارد
۲	۵	-	دررفتگی پوسترولترال آرنج دو طرف	دیسپلازی تکاملی هیپ دو طرف	در رفتگی مادرزادی زانوی دو طرف	کلاب فوت دو طرفه	-	دارد
۳	۶	-	دررفتگی پوسترولترال سرادایوس دو طرف	دیسپلازی تکاملی هیپ دو طرف	در رفتگی مادرزادی زانوی دو طرف	کلاب فوت دو طرفه	-	دارد
۴	۶	-	دررفتگی پوسترولترال سرادایوس دو طرف	دیسپلازی تکاملی هیپ دو طرف	در رفتگی مادرزادی زانوی دو طرف	کلاب فوت دو طرفه	-	دارد
۵	۶	-	دررفتگی آرنج دو طرف	دیسپلازی تکاملی هیپ دو طرف	در رفتگی مادرزادی زانوی دو طرف	کلاب فوت دو طرفه	-	دارد
۶	۱۹	-	-	دیسپلازی تکاملی هیپ دو طرف	در رفتگی مادرزادی زانوی دو طرف	پس پلانووآلگوس	-	-
۷	۲۳	-	نیمه دررفتگی خلفی سر رادیوس دو طرف	دیسپلازی تکاملی هیپ دو طرف	در رفتگی مادرزادی زانوی دو طرف	پس پلانووآلگوس	-	-
۸	۲۹	-	-	دیسپلاستیک هیپ دو طرفه	-	-	-	-
۹	۴۶	-	دررفتگی خلفی سرادایوس دو طرف	دیسپلازی تکاملی هیپ دو طرف	در رفتگی مادرزادی زانوی دو طرف	-	-	-
۱۰	۵۱	-	دررفتگی خلفی سرادایوس	دیسپلاستیک هیپ دو طرفه	در رفتگی مادرزادی زانوی دو طرف	-	-	-

پسر بچه سه ساله‌ای است که در هر دو زانو دررفتگی مادرزادی داشته که در ۱۶ ماهگی تحت Release و جاناندازی باز هر دو زانو قرار گرفت. دو ماه بعد مجدداً زانوی راست تحت جاناندازی باز و Release قرار گرفت. همچنین، آزاد کردن هر دو زانو و طولانی کردن کوادری سپس برای زانوی چپ برای بیمار انجام شده است. دررفتگی تکاملی هیپ دو طرف نیز در عکس‌های بیمار مشهود بوده که هیپ چپ و راست به ترتیب در ۱۹ ماهگی و ۲۲ ماهگی تحت جاناندازی باز و استئوتومی سالتر قرار گرفته است. در آخرین ویزیت پیگیری، محدوده فلکسیون-اکتسیون، برای زانوی راست ۹۰-۰ و برای زانوی چپ ۱۰۰-۰ بوده است. محدوده حرکتی آرنج در هر دو طرف بین ۱۰۰-۲۰ درجه بوده است.

بیمار دوم پسر بچه ۵ ساله‌ای است که در هر دو مفصل هیپ و زانو دچار دررفتگی بوده که با کلاب فوت دو طرفه و دررفتگی مدیال و پوسترور آرنج در هر دو طرف نیز همراه بوده است (شکل ۱). تا زمان مطالعه، تنها هر دو پای بیمار تحت عمل جراحی PMR قرار گرفته بوده است. هردو کودک

- ۲- دررفتگی کامل مفصل آرنج (۴)
- ۳- انگشتان معمولاً بلند و سیلندری شکل
- ۴- متاکارپ‌های کوتاه
- ۵- فضای پهن بین چشم‌ها
- ۶- پیشانی برجسته و پل بینی فرورفته که به همراه دفرمیتی‌های موجود در اندام‌ها، پاتوگنومیک این سندرم است (۳).
- ۷- مرکز استخوان سازی اضافی در کالکانئوس
- ۸- حضور مراکز استخوان سازی اضافی در سایر مناطق.

با توجه به اینکه کلید اولیه درمان و پیشگیری از عوارض احتمالی ناشی از دفرمیتی‌ها از جمله کیفوز گردنی و دررفتگی‌ها، تشخیص صحیح و به موقع این بیماری است، آشنایی با علائم و نشانه‌های بیماری برای هر ارتوپد لازم به نظر می‌رسد.

معرفی بیماران

طی این مطالعه، در مجموع ده بیمار مبتلا به سندرم لارسن مورد بررسی قرار گرفتند. بیمار اول

جدول ۲. تظاهرات رادیو گرافیک سندرم لارسن

بیمار	سن (سال)	ستون فقرات	آرنج	هیپ	زانو	دست	پا
۱	۳	فیوژن خلفی در سطح مهره ۲ و ۳ گردنی، اسپاینا بیفیدا در سطح مهره ۶ و ۵ گردنی	دررفتگی خلفی سر رادیوس و کوبیتوس و اروس دیستال هومروس	دررفتگی	اتحنای قدامی در تیبیای دوطرفه، پاتلا اینفرا	ایفیز دوپل در متاکارپ دوم	-
۲	۵	-	دررفتگی خلفی - داخلی آرنج، کوبیتوس و اروس دیستال هومروس	دررفتگی	پاتلا اینفرا	ایفیز دوپل در متاکارپ دوم	-
۳	۶	دفورمیتی فاست در سطح مهره ۳ و ۴ گردنی، اسپاینا بیفیدا در سطح مهره ۶ و ۷ گردنی	دررفتگی خلفی سر رادیوس	دررفتگی	پاتلا اینفرا	ایفیز دوپل در متاکارپ دوم و پنجم	ایفیز دوپل
۴	۶	اسپاینا بیفیدا در سطح مهره های ۳ تا ۷ گردنی	دررفتگی خلفی سر رادیوس و کوبیتوس و اروس دیستال هومروس	دررفتگی	نیمه دررفتگی دوطرفه سر همراه با استابولوم دیسپلاستیک	ایفیز دوپل در متاکارپ دوم و پنجم	-
۵	۶	-	دررفتگی خلفی سر رادیوس و کوبیتوس و اروس دیستال هومروس	دررفتگی	-	ایفیز دوپل در متاکارپ دوم و پنجم	-
۶	۱۹	اسپاینا بیفیدا در سطح مهره ۷ گردنی	-	نیمه دررفتگی دوطرفه سر همراه با استابولوم دیسپلاستیک	نیمه دررفتگی دوطرفه سر همراه با استابولوم دیسپلاستیک	ایفیز دوپل در متاکارپ دوم و پنجم	-
۷	۲۳	فیوژن خلفی در سطح مهره ۲ و ۳ گردنی، اسپاینا بیفیدا در سطح مهره ۴ گردنی	دررفتگی خلفی سر رادیوس	دررفتگی	نیمه دررفتگی دوطرفه سر همراه با استابولوم دیسپلاستیک	دفورمیتی مفصل کارپومتاکارپال و استخوان متاکارپ دوم و پنجم	-
۸	۳۹	-	-	نیمه دررفتگی دوطرفه سر همراه با استابولوم دیسپلاستیک	پاتلا اینفرا	دفورمیتی مفصل کارپومتاکارپال و استخوان متاکارپ دوم و پنجم	-
۹	۴۶	دفورمیتی فاست در سطح مهره ۶ گردنی، اسپاینا بیفیدا در سطح مهره ۴ و ۵ گردنی	دررفتگی خلفی سر رادیوس همراه با آرتروز	دیسپلازی تکاملی هیپ	دررفتگی	دفورمیتی مفصل کارپومتاکارپال و استخوان متاکارپ دوم و پنجم	-
۱۰	۵۱	-	دررفتگی خلفی سر رادیوس همراه با آرتروز	نیمه دررفتگی دوطرفه سر همراه با استابولوم دیسپلاستیک	دررفتگی	دفورمیتی مفصل کارپومتاکارپال و استخوان متاکارپ دوم و پنجم	-

مستقلاً راه می روند.

گچ گیری اصلاحی قرار گرفته است. در مورد زانوی چپ در ۶ ماهگی کوادری پلاستی نیز انجام شده است. عمل جراحی PMR برای هر دو پا صورت گرفته است. محدوده حرکتی زانوها در طی پیگیری های انجام شده، کامل بوده است. کودک به مدرسه می رود و بجز دفورمیتی اندام، مشکلی در عملکرد روزانه ندارد.

بیمار ششم پسر ۱۹ ساله دانشجویی است که با دررفتگی مادرزادی دو طرفه زانو و دررفتگی تکاملی هر دو مفصل هیپ مراجعه کرده است. بیمار Pesplanovalgus دوطرفه نیز داشته که برای هیچ یک فعلاً درمان جراحی صورت نگرفته است. بیمار در انجام اعمال روزانه وابستگی ندارد ولی قادر به کار در مشاغل سنگین نیز نمی باشد. بیمار هفتم، خانم ۲۳ ساله خانه داری است که

بیمار سوم پسر بچه شش ساله ای است که در ناحیه زانوها، در هر دو طرف آزاد سازی مدیال و لترال زانو همراه با طویل کردن کوادریسپس انجام شده که در پیگیری های بعدی، زانوی راست دچار flexion contracture بوده و زانوی چپ محدوده حرکتی ای بین ۹۰ - ۰ داشته است. وی قادر است با یک عصا راه برود و کارهای روزانه را انجام دهد.

بیمار چهارم دختر بچه شش ساله با کلاب فوت دو طرفه و دررفتگی دو طرفه در مفاصل زانو و هیپ است که تحت درمان قرار نگرفته است. کودک به مدرسه می رود و به جزء دفورمیتی اندام، شکایتی از درد یا اختلال حرکتی ندارد.

بیمار پنجم، پسر شش ساله با دررفتگی دو طرفه مفاصل زانو است که هر دو زانو چندین بار تحت

در یک مورد شکاف کام یافت شد.

بحث و نتیجه گیری

با توجه به اینکه سندرم لارسن بیماری نادری است و اینکه درگیری در اندام‌ها و مفاصل گستردگی زیادی دارد، هر یک از اندام‌ها نیاز به بررسی دقیق دارد. نکته‌ای که در این میان حائز اهمیت است تشخیص، اولویت بندی و مدیریت این ناهنجاری‌ها به صورت چند مرحله‌ای است. تشخیص این سندرم بر اساس هیپرتلوریسم، مسطح بودن بینی، هیپر لاکیستی و حضور دررفتگی‌ها و دفورمیتی‌های متعدد در ستون فقرات و اندام‌ها می‌باشد. نحوه انتقال وراثتی به صورت الگوی اتوزومال غالب است، پس تاریخچه فامیلی مثبت در این بیماران فاکتور حائز اهمیتی در موارد تشخیصی نامطمئن است (۳).

ستون مهره‌ها: آنچه که بیش از همه در مقالات و مطالعات به آن توجه شده است وجود کیفیت گردنی در این بیماران است که در صورت وجود می‌تواند باعث ایجاد ضایعات غیر قابل برگشت نورولوژیک و حتی کوادری پلژی بشود. این موضوع نشان دهنده اهمیت توجه به رادیوگرافی‌های سریال این بیماران در طی پیگیری آن‌ها می‌باشد (۵). نکته قابل توجه در این مطالعه این است که هیچ یک از بیماران اسکولیوز یا کیفیت گردنی نداشتند.

شلی لیگامانی: در پیگیری افراد عادی شدت

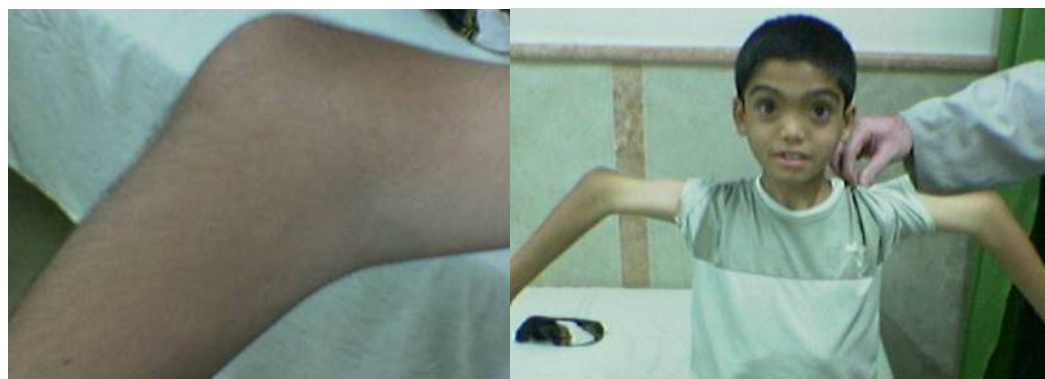دارای دررفتگی دو طرفه مادرزادی زانو‌ها می‌باشد که در سن سه ماهگی در سمت چپ و در سن ۵ ماهگی در سمت راست تحت جا اندازی باز قرار گرفت. در سن ۱۸ سالگی، در سمت راست استئوتومی قسمت فوقانی تیبیا نیز انجام شده است. در آخرین ویزیت پیگیری، محدوده حرکتی زانوی راست و چپ به ترتیب ۰-۹۰ و ۰-۴۰ بوده است. در انجام اعمال روزانه وابستگی ندارد و کارهای مربوط به خانه را انجام می‌دهد (شکل ۲).

بیمار هشتم، خانم ۳۹ ساله خانه دار با دیسپلازی دو طرفه هیپ است که درمانی انجام نداده است. این بیمار تنها موردی بود که دررفتگی زانو نداشت، با این حال Patella infera در مورد وی گزارش شد. بجز درد گاهگاهی مفاصل، اختلال عملکردی واضحی ندارد.

بیمار نهم، خانم ۴۶ ساله و کارمند دانشگاه، با دررفتگی مادرزادی دو طرفه در زانو‌ها و دررفتگی تکاملی دو طرفه در مفاصل هیپ می‌باشد که درمانی دریافت نکرده است.

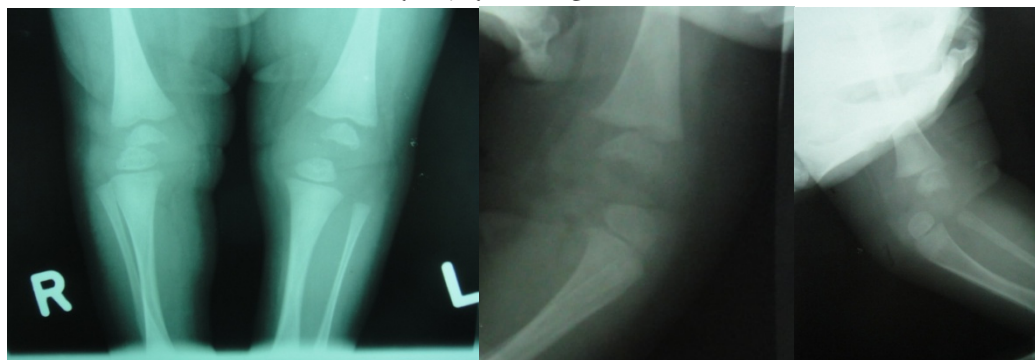
بیمار آخر، آقای ۵۱ ساله مغازه دار، با دیسپلازی و نیمه دررفتگی دو طرفه هیپ، دررفتگی مادرزادی دو طرفه زانو‌ها و دررفتگی دو طرفه سر رادیوس می‌باشد که درمانی دریافت نکرده است. به جزء دفورمیتی اندام، شکایت دیگری از قبیل درد و محدودیت عملکردی ندارد.

از ده بیمار مذکور، هیچ یک اسکولیوز و کیفیت گردنی نداشتند. پنج مورد شلی لیگامانی داشتند و

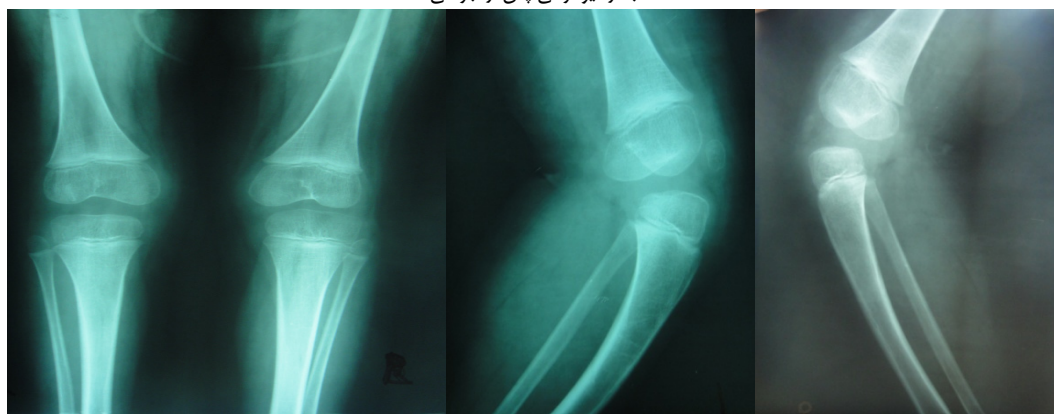


شکل ۱. تصویر الف پسر ۵ ساله ای را نشان می‌دهد که به علت دررفتگی آرنج دو طرف دامنه حرکتی محدود دارد. تصویر ب زانوی راست همین کودک را نشان می‌دهد که دررفته می‌باشد و محدودیت حرکتی دارد.

الف. دررفتگی مادرزادی دو طرفه زانوها



ب. رادیوگرافی پس از جراحی



شکل ۲. مربوط به بیمار شماره هفت می باشد که دچار دررفتگی مادرزادی دو طرفه زانوها بوده است. بیمار در سن ۴ ماهگی و ۵ و نیم ماهگی به ترتیب تحت جا اندازی باز زانوی چپ و راست قرار گرفته است

زانو: با توجه به اطلاعات به دست آمده از مطالعه حاضر، شاید بتوان نتیجه گرفت که طول تاندون پاتلا در این بیماران کوتاه تر از عادی است به طوری که در یک موردی که دررفتگی واضح در زانو نداشت پاتلا اینفرا دیده می شد. از ۹ بیماری که دررفتگی زانوها در آن ها مشهود بود، ۴ مورد تحت جراحی (به صورت آزاد کردن مدیال و لترال زانو و یا کواردی سپس پلاستی) قرار گرفتند. در یک مورد (مورد پنجم) چندین بار گچ گیری اصلاحی صورت گرفت که به علت محدودیت محدوده حرکتی در زانوی چپ، تحت کواردی سپس پلاستی قرار گرفت. ۲ مورد بیمار بزرگ سالی که دررفتگی مادرزادی زانوها در آن ها مورد غفلت قرار گرفته بود، درد مختصری در زانو داشتند، اما هر دوی آن ها مشکل قابل ملاحظه ای در زندگی روزمره نداشتند؛ بدین معنی که رضایتمندی بیماران بالا و دامنه حرکتی زانوی آن ها در حد عملکردی بود.

میزان لاکسیتی لیگامانی با افزایش سن کاهش می یابد. بر اساس این مطالعه به نظر می رسد سیر کاهش لاکسیتی، به این سندرم قابل تعمیم نیست؛ چرا که طبق معاینات انجام شده در ویزیت های پیگیری درازمدت، لاکسیتی لیگامانی سیر کاهش یابنده نداشت.

هیپ: در این مطالعه، یافته ها تقریباً مطابق با مطالعات قبلی بوده است. در این بیماران مواردی از دررفتگی تکاملی هیپ که به صورت غیر جراحی یا جراحی درمان شدند، سیر قابل قبولی داشتند و تنها ۱ مورد احتیاج به عمل جراحی ناشی از دررفتگی مجدد پیدا کرد. به غیر از موردی که دچار دررفتگی مجدد هیپ شده بود، اختلال هیپ سایر بیماران از نظر عملکردی (فانکشنال) و زندگی روزمره، مشکلی برایشان ایجاد نکرده بود. در مواردی که سن بالای ۲۳ سال داشتند و درمان شدند هیچ کدام از درد شدید لگن شاکی نبودند.

مراجعه و معاینه مجدد نبودند و لذا امکان ثبت آخرین وضعیت بیمار از نظر میزان حرکت مفاصل و قدرت عملکردی خود بیمار وجود نداشت.

منابع

1. Larsen LJ, SchoHstaedt ER, Bost FC. Multiple congenital dislocations associated with characteristic facial abnormality. *J Pediat*. 1950; 37:574-6.
2. Zhang D, Herring JA, Swaney SS. Mutations responsible for Larsen syndrome cluster in the FLNB protein. *J Med Genet*. 2006;43:e24.
3. Herring JA. Tachdjian's pediatric orthopedics. 2nd ed. Philadelphia: Saunders Elsevier; 2008.
4. Joseph B, Varghese RA. Congenital distal humerus dysplasia, a case report. *Pediatr Radiol*. 2003;33:7-9.
5. Bowen R, Ortega K, Ray Suzanne, Mac-Ewen GD. Spinal deformities in Larsen syndrome. *Clin Orthop Relat Res*. 1985;197:159-63.
6. Johnston CE II. Congenital deformities of the knee. In: Scott WN (ed). *Insall and Scott surgery of the knee*. Philadelphia: Churchill Livingstone; 2006. p. 1191.

انگولار دفورمیتی دیررس عمدتاً به صورت والگوس به دنبال جاناندازی باز دررفتگی زانو در این بیماران گزارش شده (۶) که در سری بیماران ما، این عارضه یافت نشد.

آرنج: در مطالعات قبلی دررفتگی خلفی سر رادیوس از مشخصات اصلی بیماری است و نتایج این مطالعه نیز موید این مطلب است که علاوه بر دررفتگی سر رادیوس، گاه دررفتگی می تواند کل مفصل آرنج را درگیر سازد، چرا که طبق جدول ۱ (تظاهرات بالینی سندرم لارسن)، بیمار شماره ۵، دچار Bilateral humeroulnar elbow dislocation بوده است که مفهوم آن دررفتگی کل مفصل آرنج است.

با توجه به اینکه دفورمیتی فیز در اوائل کودکی نیز دیده می شود، احتمال اینکه دررفتگی سر رادیوس عامل آن باشد دور از ذهن است و احتمالاً دررفتگی سر رادیوس و دفورمیتی فیز دیستال هوموروس دو یافته جدا در این بیماری می باشند.

دست و مچ دست: در مطالعات قبلی وجود مرکز استخوان سازی در مچ دست جزء علائم بیماری مطرح شده است (۳). اما وجود اپی فیز دوتایی در متاکارپ به طور واضح ذکر نشده است. مولفین این مقاله بر این عقیده اند که شاید این علامت را بتوان از علائم دیگر این بیماری دانست. دیده شدن قاعده متاکارپ Elongate به خصوص در متاکارپ دوم، در بیماران در سنین بالای رشد موید این است که احتمالاً وجود اپی فیز دو تایی می تواند بعداً به صورت کاهش دورسی فلکسیون مچ دست، بروز نماید.

با وجود اینکه درمان های انجام شده برای بیماران، با اصلاح کامل دفورمیتی همراه نبوده است، ولی بیشتر بیماران قادر به ادامه فعالیت های روزمره زندگی بوده اند. در این مطالعه، یافته ها تقریباً مطابق با مطالعات قبلی بوده است، اگرچه وجود اپی فیز دوتایی در متاکارپ را شاید بتوان از دیگر علائم این بیماری دانست.

یکی از محدودیت های اصلی این مطالعه، تعداد محدود نمونه ها است که با توجه به نادر بودن بیماری قابل توجیه است. دیگر اینکه بعضی از بیماران به علت بعد مسافت زندگی، قادر به

Assessment of clinical and radiologic manifestations of Larsen syndrome

Mohammad Rahbar, MD. Assistant Professor of Orthopedic Surgery, Tehran University of Medical Sciences, Tehran, Iran. m.rahbar@yahoo.com

Mahmoud Jabalameli, MD. Associate Professor of Orthopedic Surgery, Tehran University of Medical Sciences, Tehran, Iran. jabalameli_md@yahoo.com

***Mehdi Ramezan Shirazi, MD.** Orthopedic Surgeon, Gonabad University of Medical Sciences, Khorasan, Iran. (*Corresponding author). mehdi.shirazi@yahoo.co.uk

Farshid Eghbali, MD. Orthopedic Surgeon, Tehran, Iran. f.eghbali@yahoo.com

Zahra Masdari, MD. Resident of Orthopedic Surgery, Shafa Yahyaian Hospital, Baharestan square, Tehran University of Medical Sciences, Tehran, Iran. masdaree_z@yahoo.com

Abstract

Background: Larsen syndrome has complex clinical manifestations accompanying different congenital joint dislocations. Therefore, early diagnosis, correct treatment and prevention of complications are essential. This study was performed on 10 cases of Larsen syndrome and their clinical / radiological aspects were assessed.

Case report: In our review, there were 6 male (cases 1 to 6) and 4 female patients. The youngest and oldest patients at the time of referral were 3 and 51 years old, respectively. An interesting aspect is that hypertelorism and nose widening were detected in all cases. In spine, six patients had Spina bifida, whereas hip dislocation was also detected in eight cases. The significant points were high riding DDH in a 46- year old female patient and bilateral femoral head subluxation in a 51- year old male patient. Knee dislocation was seen in 9 patients. The above two cases had neglected knee dislocation, but acceptable knee function was reported. In upper extremities of eight patients, radial head posterior dislocation was seen. A 5- year old male patient had distal humerus physical deformity. All patients had 2nd metacarpal base deformity (double epiphysis in 2nd metacarpal bone).

Conclusion: Concerning multiple joints involvement in the syndrome, accurate physical examination is essential. Prioritization and staged management of the involvements is recommended.

Keywords: Larsen syndrome, Dislocation, Clinical manifestation.