

## لوله گذاری به روش فیبراپتیک

دکتر ولی الله حسینی: استاد بیهوشی، فلوشیپ مراقبت های ویژه، عضو مرکز تحقیقات کم تهاجمی دانشگاه علوم پزشکی تهران، تهران، ایران. vhasani@yahoo.com  
 دکتر سیدحمیدرضا فیضی: استادیار بیهوشی، مجتمع حضرت رسول اکرم (ص)، دانشگاه علوم پزشکی تهران، تهران، ایران. hrfiaz@hotmail.com  
 \*دکتر پوپک رحیمزاده: استادیار بیهوشی و فلوشیپ درد، مجتمع حضرت رسول اکرم (ص)، دانشگاه علوم پزشکی تهران، تهران، ایران. (\*نویسنده مسئول).  
 p-rahimzadeh@tums.ac.ir  
 دکتر مهشید شریفیان: دستیار بیهوشی، دانشگاه علوم پزشکی تهران، تهران، ایران. dr.msharifian@yahoo.com

تاریخ دریافت: ۹۰/۱۱/۱۸ تاریخ پذیرش: ۹۱/۲/۹

## چکیده

برقراری راه هوایی مطمئن از مهمترین وظایف یک متخصص بیهوشی است. لذا به آموزش روش های مختلف بر خورد با راه هوایی مشکل توجه ویژه ای باید داشت. بروز مشکلات در مدیریت راه هوایی می تواند منجر به عواقب ناگوار تهدید کننده حیات مانند هیپوکسی و آسپیراسیون گردد. لوله گذاری به روش فیبراپتیک یک تکنیک مفید در برقراری راه هوایی مطمئن در بیماران می باشد. هنگامی که گردن بیمار به دلیل آسیب به مهره ها قابل جا به جایی نیست و یا در شرایطی که امکان دید مستقیم طناب های صوتی به وسیله لارنگوسکوپ در حنجره امکان پذیر نیست، لوله گذاری به روش فیبراپتیک از طریق دهان یا بینی زیر بیهوشی عمومی یا به صورت بیدار، بسیار کمک کننده است. هدف از این مطالعه معرفی یک روش اسکوپ فیبراپتیک در اداره راه هوایی می باشد.

کلیدواژه ها: فیبراپتیک، لارنگوسکوپ، راه هوایی، لوله گذاری.

## معرفی فیبراپتیک

نخستین بار لوله گذاری با فیبراپتیک (FOI= Fiberoptic intubation) در سال ۱۹۷۶ توسط مورفی به وسیله یک کلدوسکوپ فیبراپتیک منعطف در یک بیمار با مشکل راه هوایی مبتلا به روماتوئید آرتریت پیشرفته انجام گرفت (۱). نخستین سری از لوله گذاری با فیبراپتیک در سال ۱۹۷۲ گزارش شد (۲). امروزه ارزش فیبراسکوپ (Fiberscope) در اداره لوله گذاری های مشکل به خوبی بر همگان مسجل گشته است. لزومی ندارد که استفاده از فیبراپتیک به بیمارانی محدود شود که لوله گذاری در آنها قطعاً یا احتمالاً مشکل در نظر گرفته می شود، بلکه موارد بسیاری هست که بدون اشکال راه هوایی، فیبراپتیک در مقایسه با روش های معمول لوله گذاری در ارجحیت است به عنوان مثال، شکستگی های نا پایدار گردن که در آنها اکستانسیون گردن می تواند خطرناک باشد

(جدول ۱). مشکلات برقراری یک راه هوایی مناسب همانند هیپوکسی و یا آسپیراسیون از علل اصلی مرگ و میر ناشی از عوارض بیهوشی در بیمارستان است (۳). به همین دلیل لوله گذاری با فیبراپتیک در بیماران معمولاً توصیه می شود (۴-۶).

لوله گذاری با فیبراسکوپ معمولاً هنگامی که آماده سازی مناسبی را فراهم کرده باشیم، کاری ساده، سریع و راحت است (۴و۵).

جدول ۱- موارد کاربرد لارنگوسکوپ به روش فیبراپتیک

۱- احتمال لوله گذاری مشکل
۲- تایید محل لوله گذاری
۳- قرار دادن دابل لومن (Double Lumen) و پرونکیال بلوکر (Bronchial blocker)
۴- احتمال ماسک گیری مشکل
۵- ناپایداری ستون مهره های گردن
۶- بررسی وجود ادم یا ضربه به دنبال لوله گذاری مشکل

آن برای لوله‌گذاری از دهان و بینی استفاده کرد.

### آماده سازی برای لوله گذاری

۱- بررسی فیبراسکوپ: هر بار قبل از استفاده باید فیبراپتیک، منبع نور و تجهیزات کمکی به دقت مورد بررسی قرار بگیرد و از درست کار کردن آن‌ها مطمئن شد (۲۰ و ۲۱). کابل هدایت کننده نور به منبع نور متصل و شدت نور به میزان کافی تنظیم می شود. طناب فیبراپتیک در تمام سطح از لحاظ نقصان و پارگی بررسی می شود. اهرم زاویه دهنده را امتحان می کنیم تا ببینیم به نرمی عمل می کند یا خیر (۱۶). شکل ۱ شمایی از فیبراسکوپ را نمایش می دهد. سپس نوک فیبراپتیک را به فاصله چند میلی لیتر از یک نوشته می گیریم و دیوپتر عدسی چشمی را برای چشم خود تنظیم می کنیم تا از وضوح تصویر و پاک بودن عدسی مطمئن شویم (۲۰ و ۲۳).

مکنده (ساکشن = Suction) دستگاه را وصل و روشن می کنیم و مقداری آب را ساکشن می کنیم تا متوجه شویم که کانال ساکشن کار می کند و تمیز است یا خیر (۱۸ و ۲۰). در مدل‌های جدیدتر از شرکت المپوس، ساکشن با فشار روی تکه‌ای در انتهای پروگزیمال (Proximal) دسته فیبراپتیک عمل می کند. این فیبراپتیک‌های جدیدتر، همچنین دریچه‌ای برای تزریق در قسمت دیستال (Distal) دسته دارند که امکان تزریق بی حس کننده‌های موضعی را فراهم می کند (۱۹ و ۲۱).

طناب اصلی فیبراسکوپ و لوله تراشه را در آب گرم قرار می دهیم. این کار باعث جلو گیری از مه‌گرفتگی روی لنزها و تار شدن تصویر در هنگام باز دم و هنگام تماس با ترشحات خواهد شد (۱۸ و ۲۳). همچنین گرم شدن لوله تراشه سبب نرم شدن آن و سهولت در عبور از راه هوایی و مجرای بینی خواهد شد (۲۴). طناب اصلی فیبراسکوپ قبل از استفاده با مواد نرم کننده (Lubricant) حلال در آب یا ژل‌های بی حسی موضعی آغشته می شود (۱۶ و ۲۳). قسمت کنترل کننده وسیله، با دست چپ نگه داشته می شود و شستی (اهرم) زاویه دهنده نوک فیبراسکوپ با

شیوه های فراوانی برای این لوله گذاری توصیف شده است و هم چنین طرح های متنوعی از لوله‌های بازکننده راه هوایی (ایروی = Air-way) برای تسهیل در روند لوله گذاری با فیبراپتیک طراحی و ساخته شده اند.

### وسایل کمکی برای لوله گذاری با فیبراپتیک

۱- ایروی‌های مخصوص لوله گذاری (۷-۱۱): این ایروی‌های دهانی که شکل غیر معمولی دارند به اندوسکوپيست (Endoscopist) کمک می کنند تا بتواند فیبراپتیک را در خط وسط نگه دارد (۱۲-۱۳)، همچنین باعث حفاظت از فیبراسکوپ در مقابل گاز گرفتگی خواهند شد که برخی از این ایروی‌ها را به اختصار معرفی می کنیم.

- ایروی حلقی برمان (ویژه لوله گذاری) برای لوله گذاری کورکورانه از دهان طراحی شده است اما برای لوله گذاری با فیبراپتیک هم توصیه می شود. یک بار مصرف است، از شیاری که در کنار آن تعبیه شده باز و از دور تراشه آزاد می شود تا از دهان خارج شود (۷-۱۱).

- ایروی لوله گذاری ویلیامز (۱۴)

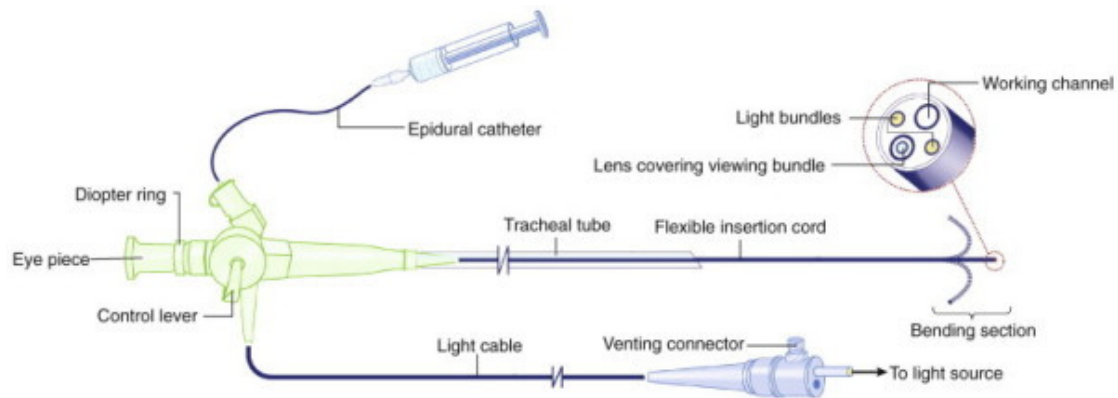
- ایروی Patil - syracuse ویژه لوله گذاری با فیبراپتیک (۱۵)

- ایروی اواسپین ویژه لوله گذاری با فیبراپتیک (۱۲، ۱۳ و ۱۶)

۲- ماسک اندوسکوپي (ماسک لوله گذاری): از طریق دریچه ای که در آن تعبیه شده است لوله گذاری با فیبراپتیک را در حین تهویه با فشار مثبت مقدور می سازد (۱۶).

روش دیگری که می تواند جایگزین ماسک اندوسکوپي باشد آن است که یک لوله تراشه کافدار (Cuff) را داخل یک ماسک ساده بیهوشی طوری قرار دهیم که کاف آن پس از باد شدن در داخل ماسک، فضای مسدود یا محیط بسته ای بین سیستم تهویه مثبت دستگاه و ریه های بیمار ایجاد کند (۱۷ و ۱۸).

۳- رتراکتور منقبض کننده (Retractor) نرم زبان (۱۴ و ۱۹): این وسیله با جلو نگه داشتن زبان و ممانعت از عقب افتادن زبان، به در معرض قرار گرفتن گلو ت کمک می کند (۱۸ و ۱۲). می توان از



شکل ۱- نمودار فیبراپتیک ( برگرفته از کتاب میلر ۲۰۱۰- صفحه ۱۵۹۲) (۲۲)

کاملاً از درون لوله رد می کنند) و سپس این مجموعه را از ایروی یا حفره بینی می گذرانند (۲۵ و ۲۷). در روش اول یعنی تکنیک نخست لوله، همیشه باید این احتمال را در نظر داشت که نوک فیبراپتیک به جای آن که از سوراخ انتهایی دیستال لوله تراشه خارج شود، از سوراخ های Murphy که در برخی از لوله ها در قسمت پهلویی نوک لوله تعبیه شده اند رد شود، که اگر چنین اتفاقی بیفتد دیگر نمی توان لوله تراشه را بر روی فیبراسکوپ که در داخل تراشه قرار دارد، به جلو هدایت کرد و داخل تراشه قرار داد و اگر هم با اعمال زور بیشتر این کار انجام شود، برای خروج فیبراپتیک از درون لوله تراشه دچار اشکال می شویم و نهایتاً ناچار خواهیم شد که لوله و فیبراپتیک را با هم خارج و مجدداً اقدام کنیم (۱۸ و ۱۹ و ۲۴ و ۲۶).

#### لوله گذاری تراشه در بیمار بیدار

برای بیماری که قبلاً سابقه ای از عدم موفقیت در لوله گذاری داشته یا در راه هوایی فوقانی پاتولوژی دارد و به هر حال انتظار آن می رود که با یک راه هوایی مشکل روبه رو باشیم، می توان از روش لوله گذاری با فیبراپتیک در حال بیداری بهره گرفت. بر قرار نگه داشتن تنفس خود به خودی بیمار باعث باز ماندن راه هوایی می شود و بیمار می تواند ترشحات را بلعد و مسیر را پاک کند (۲۷ و ۲۸). همچنین بیمار بیدار می تواند در صورت بهم ریختگی آناتومی راه هوایی با ایجاد صدا یا تنفس عمیق به آندوسکوپ در تعیین محل

شست کار می کند. در صورت نیاز در هنگام جلو راندن طناب فیبراپتیک از این شستی برای هدایت انتهایی دیستال به سمت هدف استفاده می کنیم (۱۶ و ۱۷). طوری که بالا راندن اهرم سبب هدایت نوک فیبراپتیک به پایین و بالعکس می شود. برای هدایت نوک فیبراپتیک به چپ و راست، فیبراپتیک را در جای خود با دستی که نگهدارنده تنه فیبراپتیک است (دست چپ) به سمت دلخواه می چرخانیم. طناب فیبراسکوپ باید راست و مستقیم نگه داشته شود تا از ایجاد قوس در محور طولی اش جلوگیری شود زیرا چنانچه قوسی تشکیل شود نوک طناب از تغییر جهت هایی که توسط چرخش تنه اعمال می شود، پیروی نمی کند (۱۸ و ۱۹). با دست دیگر (دست راست) داخل راندن و بیرون کشیدن فیبراپتیک از درون لوله تراشه را کنترل می کنیم.

۲- موقعیت فرد آندوسکوپيست: می تواند هم در بالای سر تخت و هم در کنار بیمار قرار گیرد.

۳- وضعیت لوله تراشه: دو شیوه کلی برای قرار دادن لوله تراشه وجود دارد، در نخستین روش، ابتدا لوله را تا قسمتی به درون ایروی مخصوص لوله گذاری فرو می برند یا در صورت لوله گذاری از راه بینی لوله را تا قسمتی داخل حفره بینی فرو می برند و سپس فیبراپتیک را وارد لوله تراشه می کند. که به این روش تکنیک نخست لوله گفته می شود (۲۵ و ۲۶).

دومین روش آن است که ابتدا لوله را روی فیبراپتیک سوار می کنند (یعنی فیبراسکوپ را

گلوٹ (Glottis) کمک کند (۲۹ و ۳۰).

### آماده سازی بیمار

۱- مراحل و جزئیات کاری را که انجام می‌دهیم را برای بیمار شرح دهیم تا همکاری او با ما حین لوله گذاری به حداکثر ممکن برسد.

۲- تجویز داروهای آرام بخش مناسب (۲۸ و ۳۰).

۳- تجویز داروهای کاهش دهنده بزاق تا بدین وسیله ترشحات را به حداقل برسانیم (۲۹ و ۳۱).

مخدر دارویی مناسب برای کاهش رفلکس راه هوایی است و این در حالی است که بیمار هنوز قادر به اجرای دستورات کلامی است (۲۸ و ۳۰). رفلکس های حفاظتی راه هوایی هنگامی که از آرام بخش ها (Sedatives) مثل دیازپام یا میدازولام استفاده کنیم، به میزان کمتری سرکوب می شوند و خطر آسپیراسیون کمتر است، ولی در این حالت همکاری بیمار کمتر خواهد شد و نسبت به ورود وسایل به راه هوایی واکنش شدید تری نشان می‌دهد (۲۹). برای انجام لوله گذاری استفاده از داروهای خشک کننده مسیر راه هوایی ضروری است (۲۹ و ۳۱). در بیماری که احتمال بیشتری برای آسپیراسیون محتویات معده دارد، از متوکلوپرامید می توان استفاده نمود (۲۶ و ۲۷). احتمال رگورژیتاسیون (Regurgitation) و آسپیراسیون (Aspiration) در بیمارانی که مشکل راه هوایی دارند بیشتر است. به علاوه تهویه (Ventilation) با فشار مثبت توسط ماسک و وارد کردن هوا به داخل معده سبب باز شدن اسفنکتر تحتانی مری و به دنبال آن بروز رگورژیتاسیون خواهد شد (۲۹ و ۳۰).

### روش دهانی

پس از تجویز مختصری آرام بخش، بی حس کننده موضعی در او رو فارنکس اسپیری می‌شود. هر پاف (Puff) از اسپیری لیدو کابین ۱۰٪، معادل ۱۰ میلی گرم لیدو کابین می باشد. حدود ۵ یا ۶ پاف به کام نرم، قاعده زبان و دیواره های کناری حلق می زنیم (۳۱ و ۳۲). می توان با تزریق ۳-۴ میلی لیتر لیدو کابین ۲٪ از طریق غشای کریکو تیروئید، بی حسی موضعی

برای حنجره و نای ایجاد کرد (۲۹-۳۱). همچنین با استفاده از یک تیغه زبانی، کمی ژل بی حس کننده را روی قاعده زبان پهن کرد. در ۹۰-۹۵٪ موارد، بی حسی موضعی حاصل از این روش خوب تا عالی است. بی حسی موضعی کافی پیش از لارنگوسکوپی از سرفه، بلع، اسپاسم حنجره و ترشح بیش از حد بزاق جلوگیری می کند (۳۲).

گرچه بی حسی راه هوایی با لیدو کابین حدود ۲۰ دقیقه می ماند، اما برای هر تلاش مجدد جهت لوله گذاری می بایست بی حسی مجدداً تجویز شود. پس از فراهم شدن بی حسی موضعی کافی، بایستی سر در وضعیت لوله گذاری نرمال قرار گیرد، سپس ابروی در دهان تعبیه می شود و لوله تراشه آغشته به مواد نرم کننده را ۴-۵ سانتی متر به داخل ابروی می فرستیم (تکنیک نخست) (۳۱). انگشت های چهارم و پنجم دست راست لوله تراشه را نگه می دارند، در همین حال با انگشت اشاره و شست دست راست فیبراپتیک را از درون لوله به جلو می فرستیم. همان طور که فیبراپتیک را به سمت او رو فارنکس (Oropharynx) پیش می بریم، وقتی زبان کوچک را رد کردیم، نوک فیبراپتیک را به سمت قدام خم می کنیم تا اپی گلوٹ و تار های صوتی در معرض دید قرار گیرند (۲۹ و ۳۱). با کشش سر، اپی گلوٹ از دیواره خلفی حلق دور خواهد شد. گاه مانور باز نگه داشتن فک و یا بیرون کشیدن زبان کمک کننده خواهد بود (۲۷).

سپس طناب صوتی را در مرکز تصویر قرار می دهیم تا نوک فیبراپتیک به کمیسور (Commissure) قدامی گیر نکند. در این هنگام خم کردن نوک فیبراپتیک به خلف، نمای داخلی حنجره و تراشه را قابل مشاهده می سازد.

سپس فیبراپتیک را تا وسط نای پیش برده و ثابت نگه می داریم، لوله تراشه را با چرخش متناوب به چپ و راست به داخل تراشه می فرستیم و نوک لوله تراشه حدوداً ۳-۴ سانتی متر بالاتر از کارینا (Carina) قرار داده می شود. در تکنیک دوم بدون استفاده از ابروی، امکان انحراف فیبراپتیک از خط وسط شایع است. در بیمارانی چاق و در اغلب مواردی که با مشکل راه هوایی روبرو هستیم، در حین تجویز بی حسی موضعی و

می‌کنیم تا به خم نا زوفارنکس خلفی برسد. اگر لوله در این ناحیه خم نشود، لوله را بیرون کشیده، ۹۰ درجه به چپ یا راست می‌چرخانیم و سپس وارد می‌کنیم (۳۴ و ۳۱). فیبر اسکوپ رابه ژل آغشته نموده و از داخل لوله تراشه به داخل اورو فارنکس می‌فرستیم. در ۸۵٪ موارد بدون مانور سرو گردن با مختصری جا به جا کردن نوک فیبراپتیک، اپی‌گلو ت و تارهای صوتی رویت می‌شوند. باید توجه داشت اعمال زور برای رد کردن لوله تراشه، می‌تواند منجر به پاره شدن کاف و یا خونریزی از بینی شود (۳۵ و ۳۶). مزایا و معایب استفاده از فیبراسکوپ نازال (Nasal) در جدول ۲ ذکر شده است.

### لوله گذاری با فیبراپتیک زیر بیهوشی عمومی

بیهوش بودن بیمار در حین FOI دو عیب عمده دارد: یکی محدودیت زمانی به خاطر آپنه (Apnea) بودن بیمار و دوم از بین رفتن حالتانقباضی زبان و عضلات حلق (Tone) (۳۴ و ۳۱).

۱- روش دهانی: پس از برقراری بیهوشی، ماسک بیهوشی را بر می‌داریم، ایرووی دهانی را قرار می‌دهیم و اورو فارنکس را ساکشن می‌کنیم، مجدداً تهویه با ماسک را ادامه می‌دهیم. سپس ماسک بیهوشی را برداشته و فیبراسکوپ را که لوله تراشه بر روی آن سوار شده، داخل ایرووی گذاشته و با دست راست به سمت اورو فارنکس می‌فرستیم. نکته مهم بالا ننگ داشتن فک تو وسط دستیار می‌باشد (۲۹-۳۲). اگر ایرووی در دسترس نیست، دستیار می‌بایست زبان را با گاز استریل به جلو بکشد تا زبان از کام و دیواره خلفی حلق دور شود. دستیار از هر دو دست برای بلند کردن فک استفاده می‌کند و همزمان برای باز کردن دهان، چانه را به پایین فشار می‌دهد (۳۴ و ۳۶).

۲- شیوه نازال: برای کاهش خونریزی از بینی توصیه می‌شود که از یک منقبض کننده عروقی قبل یا پس از القای بیهوشی استفاده شود (۳۵). در این روش نیز دستیار، مانور باز ننگ داشتن فک را اجرا می‌کند تا در اورو فارنکس یک فضای باز ایجاد شود.

لوله گذاری، بهتر است بیمار در وضعیت نشسته باشد، زیرا وضعیت بو کشیدن (بیشترین اکستانسیون سر) برای بیماری که نشسته است، راحت ترمی باشد (۲۴ و ۳۰). همچنین داروی بی‌حسی بر اثر نیروی جاذبه بهتر به حنجره و تراشه می‌رسد.

لوله گذاری از دهان به دلیل آنکه قوس بین دهان و حنجره حادث تر و تیزتر است، مختصری مشکل تر از لوله گذاری از بینی است (۳۱).

در ۲۰-۳۰٪ بیماران لوله تراشه به آریتنوئید (Arytenoid)، اپی‌گلو ت یا تارهای صوتی گیر کرده یا اینکه در سینوس پیریفورم (Pyriform) جای می‌گیرد، در این حالت لوله را کمی عقب کشیده و ۹۰ درجه در جهت خلاف عقربه ساعت می‌چرخانیم (۳۰-۳۱) تا جهت سر لوله به سمت خلف و در موقعیت ساعت ۶ قرار بگیرد، سپس دوباره همزمان با دم عمیق به جلو هدایت می‌شود. لارنگواسپاسم ناشی از بی‌حسی ناکافی نیز می‌تواند موجب ممانعت از ورود لوله به نای شود. تجویز بی‌حس کننده اضافی از طریق فیبراپتیک غالباً مشکل را حل خواهد کرد.

### لوله گذاری از بینی

FOI از راه بینی معمولاً ساده‌تر از راه دهانی است. زیرا بهتر می‌توان در خط وسط باقی ماند (۳۲، ۳۳). به علاوه فیبراپتیک هنگام ورود به اورو فارنکس در مسیری مستقیم با گلو ت قرار می‌گیرد. از دو حفره بینی آن را که مسیر بازتری دارد، انتخاب می‌کنیم و با نوک اپلیکاتور پنبه ای از کوکایین ۴-۵٪ بر روی مخاط بینی می‌گذاریم تا بافت را بی‌حس و چروکیده کند (۲۹ و ۳۱). اسپری کردن مسیر بینی با لیدو کایین ۱۰٪ مفید است. در این روش چون رفلکس گاغ (Gag) تحریک نمی‌شود، نیازی به بی‌حسی اورو فانکس و زبان نیست (۳۳).

بی‌حسی حنجره و تراشه با تزریق از غشای کریکو تیروئید یا اسپری به وسیله فیبراپتیک انجام می‌شود. پس از تجویز آرام بخش، لوله تراشه با اندازه مناسب را که در آب گرم نرم شده، به ژل آغشته می‌کنیم و در حفره بینی وارد

جدول ۲. مزایا و معایب لوله گذاری با فیبراسکوپ به روش نازال

مزایا	معایب
تکنیک فیبر اسکوپ آسان تر است.	زمان بیشتری برای آماده سازی بیمار لازم است.
نیاز به باز شدن دهان نیست.	احتمال ضربه و خون ریزی از بینی وجود دارد.
امکان گاز گرفتگی فیبر اسکوپ و لوله تراشه وجود ندارد.	احتمال نكروز فشاری وجود دارد.
تحمل مراحل انجام کار برای بیمار آسان تر است.	احتمال سینوزیت، باکتری، اوتیت وجود دارد.
نیاز به جهت دادن سر بیمار نیست.	در شکستگی قاعده جمجمه نباید به کار رود.

**تلفیق فیبراپتیک با دیگر روش‌های لوله گذاری**  
 فیبراپتیک را می‌توان در تلفیق با دیگر شیوه‌های لوله گذاری به کار برد. از جمله با ماسک ایرونی حنجره‌ای (LMA=Laryngeal Mask Airway، Combitude لوله کامبی و یا لارنگو سکوپ سخت. همچنین به وسیله آن می‌توان سیم راهنما را که در لوله گذاری به شیوه برگشت کننده (رترو گراد=Retrograde) پیدا نشده است پیدا کرد (۳۴).

**فیبراپتیک و لوله گذاری کور کورانه از بینی:** در بیماران با راه هوایی به هم ریخته مثلاً در اثر ضربه، شاید لوله گذاری از بینی و یا استفاده از فیبراپتیک هر کدام به تنهایی با شکست روبه رو شود. اما تلفیقی از آن دو احتمال موفقیت را بیشتر می‌کند (۳۶). دو شیوه مختلف در استفاده تلفیقی وجود دارد:

۱- اگر اندازه مسیر بینی مانع از عبور فیبراپتیک از درون لوله شود، فیبراپتیک را از حفره دیگر بینی وارد می‌کنیم و برای مشاهده وضعیت نوک لوله تراشه و کمک به عبور لوله از ورای تارهای صوتی از آن استفاده می‌شود. زیر دید فیبراپتیک لوله تراشه و سر بیمار را جا به جا می‌کنیم تا لوله در جهت حنجره هدایت شود (۳۵-۳۷).

۲- لوله تراشه را از بینی وارد می‌کنیم، به آرامی پیش می‌بریم و در عین حال به صدای تنفس خود به خودی بیمار گوش می‌دهیم. هر گاه صدای تنفس در بلندترین حد خود بود، لوله را همانجا متوقف می‌کنیم و فیبراپتیک آغشته به ژل را از درون لوله رد می‌کنیم. پس از آنکه نوک آن به نزدیک گلو رسیده، به راحتی آن را داخل تراشه برده و لوله را بر روی آن هدایت می‌کنیم (۳۶)

### استفاده از فیبراپتیک در القای بیهوشی به روش سریع (Rapid Sequence)

لوله گذاری در بیمار شکم پر با دو مشکل توأم است که می‌بایست در موارد اورژانس انتظار آن را داشت. اگر بیمار کودک باشد، همکاری نکند یا مسموم شده باشد، امکان لوله گذاری در حال بیداری وجود نخواهد داشت. در چنین شرایطی بیهوشی عمومی با روش سریع، القا می‌شود (۳۵ و ۳۷). مانور سلیک (Selick Manouever) برای پیشگیری از رگورژیتاسیون، جزئی از این تکنیک است (۳۷ و ۳۸).

لوله گذاری با فیبراپتیک به روش القای سریع همراه فشار روی غضروف کریکویید (Cricoid) روشی است که باید در موارد اورژانس در نظر داشت (۳۷). توانایی انجام سریع لوله گذاری با فیبراپتیک (FOI) در بیماران با خطر بالا برای آسپیراسیون، نقش مهمی را در کاهش فجایع ناشی از تأخیر در کنترل راه هوایی ایفا می‌کند (۳۹). باید در نظر داشت که تلاش‌های ناموفق مکرر برای لوله گذاری کور کورانه از راه بینی و نیز استفاده از لارنگوسکوپ سخت در این موارد به راه هوایی آسیب می‌رساند و موجب می‌شود تا یک راه هوایی قابل کنترل به یک راه هوایی غیر قابل کنترل تبدیل شود (۳۳ و ۳۵). بنا بر این لوله گذاری سریع و موفق با فیبراپتیک توسط فرد مجرب با پیشگیری از وارد کردن آسیب به راه هوایی، می‌تواند نجات دهنده یک زندگی باشد. نکته‌ای که وجود دارد این است که اگر چنانچه فشار شدید روی کریکوئید منجر به بسته شدن میدان دید اندوسکوپ از گلو شود، باید از فشار صرف نظر کرد یا فشار کمتری به کار برد.

(۳۹ و ۴۰).

**لوله گذاری با فیبراپتیک در موارد ضربه و اورژانس:** بر قراری راه هوایی در بیمارانی که بسیار بد حال یا آسیب دیده هستند، همیشه بر هر کار دیگری تقدم دارد. ضربه به سرو گردن شاید تغییرات حاد و مزمن عمده ای در آناتومی راه هوایی ایجاد کند. این تغییرات می تواند به دستیابی به راه هوایی تاثیر بگذارد و تعبیه لوله تراشه و تهویه با ماسک را مشکل سازد (۳۲-۳۶ و ۴۷).

**لوله گذاری با فیبراپتیک در مامائی:** از هر ۳۰۰ مورد سزارین زیر بیهوشی عمومی، یک مورد با عدم موفقیت در لوله گذاری روبرو می شود و شکست در لوله گذاری علت ۱/۳ مرگ های ناشی از بیهوشی در مادران است. عوامل چندی در مشکل شدن لوله گذاری نقش دارند که عبارتند از بزرگ شدن رگ های مخاطی، ادم حنجره، بزرگ شدن زبان، بزرگ شدن سینه ها و چاقی.

روش القای سریع و لوله گذاری درحین وارد کردن فشار کریکوئید، روش معمول در این بیماران است. خطر رگورژیتا سیون و آسپیراسیون محتویات معده نیز در بیماران باردار به ویژه آن هائی که ترم هستند، بالاست و توجه ویژه ای را طلب می کند. کاهش ظرفیت باقی مانده عملکردی (Functional Residual Capacity = FRC) ناشی از اضافه وزن و بزرگ شدن رحم سبب می شود که افت اشباع خون هنگام القا و لوله گذاری، سریع تر بروز کند. استفاده از فیبراپتیک در بیمارانی که لوله گذاری سخت یا ناموفق را برای آن ها پیش بینی می کنیم، می تواند کمک کننده باشد (۳۷-۴۱).

### پاسخ های فیزیولوژیک نسبت به لوله گذاری با فیبراپتیک

اثرات تنفسی: تحریک راه هوایی فوقانی بدون بی حسی خوب یا عمق مناسب بیهوشی می تواند منجر به اسپاسم حنجره شود. برونکو اسپاسم هم می تواند در افراد مستعد، به ویژه اگر با یک بیهوشی سبک لوله گذاری شوند، رخ دهد

**لوله گذاری با فیبراپتیک از میان ماسک ایروی حنجره ای:** LMA در موارد شکست در لوله گذاری یا برقراری تهویه، هنگامی که امکان آن با ماسک صورت وجود ندارد، به کار برده می شود. به کمک فیبراپتیک از درون LMA لوله گذاری به صورت موفق در بیماران بیهوش یا بیدار انجام می شود (۴۱ و ۴۲).

**لوله گذاری با فیبراپتیک به کمک لارنگوسکوپ سخت:** در بیمارانی که اپی گلوت، خلفی قرار گرفته است و یا ادم (Edema) راه هوایی فوقانی یا توده های اورو فارنکس مسیر عبور فیبراسکوپ از زیر اپی گلوت و مشاهده گلوت را مشکل کرده است، تلفیق لارنگو سکوپ و FOI کمک کننده است (۴۳). متخصص بیهوشی با لارنگو سکوپ، اپی گلوت را در معرض قرار می دهد و احياناً کمی هم آن را بلند کرده و از دیواره خلفی حلق جدا می کند و متخصص دیگر با نگاهی مستقیماً به دهان (و نه نگاه به داخل فیبراپتیک) نوک فیبراپتیک را از زیر اپی گلوت می گذراند و سپس به درون فیبراپتیک می نگرد تا بقیه مراحل را تا پایان هدایت کند (۴۴-۴۵ و ۴۶، ۴۷).

### تأیید موقعیت صحیح لوله تراشه

مشاهده کارینا (محل دو شاخه شدن تراشه) حضور فیبراپتیک در تراشه را تأیید می کند. البته شاید در حین جلو راندن لوله تراشه، فیبراپتیک از درون تراشه بیرون آمده، وارد مری شود. به علاوه احتمال دارد، لوله تراشه در جای صحیح قرار باشد اما در حین ثابت کردن به طور ناخواسته از تراشه بیرون کشیده شود. حرکات قرینه قفسه سینه، سمع نواحی قله ای و زیر بغلی و اپی گاستر (Epigaster) و خصوصاً اندازه گیری CO<sub>2</sub> انتهای بازدمی به وسیله ثبت کننده دی-اکسید کربن (Capnograph) دراطمینان از محل صحیح لوله تراشه کمک کننده هستند (۴۷ و ۴۸).

قابل اعتمادترین روش برای تأیید محل لوله تراشه اندازه گیری CO<sub>2</sub> انتهای بازدمی است (۳۳-۴۶ و ۴۸).

(۴۶ و ۴۵).

دید مستقیم با فیبرا پتیک انتخاب کرد. فیبراپتیک تنها راه حفظ راه هوایی در بیمارانی است که دسترسی به ناحیه قدامی گردن در آن‌ها غیر ممکن است و در عین حال بیهوشی عمومی دریافت کرده اند. مزیت دیگر FOI اجتناب کامل از صدمه به دندان‌ها است. نکته مهم این است که روش انتخابی برای اداره لوله گذاری مشکل می‌باید از ابتدا مورد استفاده قرار گیرد نه اینکه به عنوان آخرین راه چاره و پس از شکست در تلاش‌های مکرر با روش‌های معمول، مورد استفاده قرار گیرد، امروزه با بهره‌گیری از مانیتور و صفحه نمایشگر، استفاده از این دستگاه و همچنین آموزش دادن آن جهت نمایش آناتومی و اداره راه هوایی اهمیت بسزایی پیدا کرده است. همچنین استفاده از این دستگاه جهت لوله گذاری در بخش مراقبت ویژه نیز مورد مطالعات قرار گرفته و بر ارزش آن تأکید شده است (۴۸-۵۱).

### نتیجه‌گیری

برقراری راه هوایی مطمئن از مهم‌ترین وظایف یک متخصص بیهوشی است. لذا به آموزش و یادگیری روش‌های مختلف بر خورد با راه هوایی مشکل توجه ویژه ای باید داشت.

بروز مشکلات در مدیریت راه هوایی می‌تواند منجر به عواقب نا گوار تهدید کننده حیات مانند هیپوکسی (Hypoxia) و آسپیرا سیون گردد. لوله‌گذاری به روش فیبرا پتیک یک تکنیک مفید در برقراری راه هوایی مطمئن در بیمارانی می‌باشد. هنگامی که گردن بیمار به دلیل آسیب به مهره‌ها، قابل جا به جایی نیست و یا در شرایطی که امکان دید مستقیم طناب‌های صوتی به وسیله لارنگوسکوپ در حنجره امکان پذیر نیست، لوله‌گذاری به روش فیبراپتیک بسیار کمک کننده است.

FOI می‌تواند هم به روش بیدار، تحت بیهوشی عمومی و یا به عنوان یک تکنیک پشتوانه به دنبال لارنگوسکوپ غیر موفق صورت گیرد. کلید موفقیت برای انجام این کار، همانند بسیاری از اقدامات تشخیصی آماده سازی کافی و مناسب بیمار است. رعایت نمودن نکات عملی و کار بردی

اثرات قلبی عروقی: لارنگوسکوپ سخت و لوله‌گذاری تراشه، سبب تحریک پاسخ سمپاتوآدرنال می‌شود که فشار شریانی، ضربان قلب و مقاومت عروق سیستمیک را افزایش می‌دهد. چنین پاسخ شدیدی بیمارانی را که گرفتاری عروق کرونر دارند، در هنگام لارنگوسکوپ و لوله‌گذاری در معرض افزایش احتمال کم‌خونی (Ischemia) قرار می‌دهد (۵۰). سه عامل در این پاسخ قلبی عروقی سهیم‌اند:

۱) آپنه و در پی آن افزایش سطح  $CO_2$  (۲) فشار روی زبان و کشیدگی بافت‌های بالای گلو ت به وسیله لارنگوسکوپ سخت و ۳) تحریک نای و حنجره با لوله تراشه.

FOI از راه دهان بدون فشار قابل توجه روی زبان و کشش بافت‌های بالای گلو ت انجام پذیر است. بنابراین منطقی به نظر می‌رسد که در مجموع پاسخ قلبی عروقی نسبت به FOI درمقایسه با لارنگوسکوپ سخت، کمتر باشد. عمیق قرار دادن فیبراپتیک و لوله و در نتیجه تماس با کارینا، بدون شک سیستم قلبی عروقی را بیشتر تحریک خواهد کرد (۴۹).

### علل شکست در لوله‌گذاری با فیبرا پتیک

اپی گلو ت بزرگ و شل و وجود ترشحات و خون، از موارد علل شکست می‌باشند (۴۶ و ۴۷).

مزایای لوله‌گذاری با فیبرا پتیک: نخستین مزیت FOI، بی‌تردید ارزش آن در اداره لوله‌گذاری‌های مشکل است. هرگاه حرکت سر و گردن غیر ممکن یا محدود باشد و یا در باز کردن دهان محدودیت داشته باشیم، فیبراپتیک بهترین و ارزشمندترین شیوه بر خورد با راه هوایی است. لوله‌گذاری به روش بیدار با فیبراپتیک در بیمارانی بهتر از لارنگوسکوپ پذیرفته می‌شود و با درجات کمتری از تکیکاردی (Tachycardia) و افزایش فشار خون همراه است.

دید مستقیم از راه هوایی نیز این فرصت را فراهم می‌کند که پیش از قرار دادن لوله، راه هوایی را ارزیابی کنیم. در موارد ضایعه فشارنده بر تراشه، یک لوله تراشه با اندازه مناسب را می‌توان بر اساس



Acquired laryngeal deviation associated with cervical spine disease in erosive polyarticular arthritis. *Anesthesiology*. 1983 May; 58(5):441-9.

15. Ovassapian A, Yelich SJ, Dykes MH, Brunner EE. Fiberoptic nasotracheal intubation. *Anesth Analg*. 1983 Jul; 62(7):692-5.

16. Ovassapian A, Schrecker SC. Fiberoptic aided bronchial intubation. *Sem Anesth*. 1987; 6:133-142.

17. Nakayama M, Kataoka N, Usui Y, Inase N, Takayama S, Miura H. Techniques of nasotracheal intubation with the fiberoptic bronchoscope. *J Emerg Med*. 1992 Nov-Dec; 10(6):729-34.

18. Mulder DS, Wallace DH, Woolhouse FM. The use of fiberoptic bronchoscope to facilitate endotracheal intubation following head and neck trauma. *J Trauma*. 1975 Aug; 15(8):638-40.

19. Russell SH, Hirsch NP. Simultaneous use of two laryngoscopes. *Anesth*. 1993; 48(9):918-25.

20. Ovassapian A. Fiberoptic airway endoscopy in Anesthesia and critical care. New York: Raven Press; 1990.

21. Crosby E. The unanticipated difficult airway evolving strategies for successful salvage. *Can J Anesth*. 2005 Jun-Jul; 52(6):562-7.

22. John Henderson. Airway management in the adult. 7<sup>th</sup> Ed. Miller's Anesthesia. Philadelphia, Churchill Livingstone Press, 2010.

23. Popat M. State of the art: the airway. *Anesthesia*. 2003; 58:1166-1171.

24. Atlas GM. A comparison of fiberoptic-compatible oral airways. *J Clin Anesth* 2004; 16:6673-80.

25. Gerheuser F, Gürtler K. Awake fiberoptic intubation. *Anaesthetist*. 2011 Dec; 60(12):1157-74.

26. Truong A, Truong DT. Use of a modified Ovassapian airway to increase mouth opening for fiberoptic orotracheal intubation in a patient with severe trismus. *Anesth Analg*. 2011 Oct; 113(4):958-9.

27. Naithani M, Jain A. Failed nasal intubation after successful flexible bronchoscopy: Guide wire to the rescue. *J Anaesthesiol Clin Pharmacol*. 2011 Jul; 27(3):395-7.

28. Stackhouse RA. Fiberoptic airway management. *Anesthesia Clin North Am*. 2002 Dec; 20(4):933-51.

29. Ovassapian A, Tancibilek M, Weitzel EK, Joshi CW. Airway management in Adult patients with deep neck infections: A case series and review of the literature. *Anesth Analg*. 2005 Feb; 100(2):585-9.

30. Crosby ET. Complete airway obstruction. *Can J Anesth*. 1999 Feb; 46(2):99-104.

31. Asai T, Shingu K. Difficulty in advancing a tracheal tube over a fiberoptic bronchoscope incidence, causes and solutions. *Br J Anesth* 2004 Jun; 92(6):870-81. Epub 2004 Apr 30.

32. Henderson JJ, Popat MT, Latto IP, Pearce AC.

از موارد مهم دیگر است، که در موفقیت انجام کار بسیار حائز اهمیت است و در نهایت وجود تجربیات فراوان، مهارت و توانایی یک متخصص بیهوشی را جهت انجام یک فیبراسکوپ می افزایش می دهد.

## منابع

1. Murphy P. A fibre optic endoscope used for nasal intubation. *Anesthesia*. 1967; 22: 489-91.

2. Stiles CM, Stiles QR, Denson JS. A Flexible fiber optic laryngoscope. *JAMA* 1972; 221(11): 1246-1247.

3. Caplan RA, Posner KL, Ward RJ. Adverse respiratory events in Anesthesia. *Anesthesiology* 1990 May; 72(5):828-33.

4. Benumof JL. Management of the difficult adult airway with special emphasis on the awake tracheal intubation. *Anesthesiology* 1991; 75:1087-1110.

5. Iqbal R, Gardner-Thorpe, Thompson, Popat MT, Yentis SM, Pandit. A comparison of an anterior jaw lift manoeuvre with the Berman airway for assisting fiberoptic orotracheal intubation. *Anaesthesia*. 2006; 61(11):1048-52.

6. MC Gee Jp, Vender JS. Non intubation management of the airway: mask ventilation in Airway management: principles and practice. Benumof JL. 2d Ed. St. Louis: Mosby; 1996; 228-254.

7. Stuck BA, Köpke J, Maurer JT, Verse T, Kuciak G, Düber C, Hörmann K. Evaluating the upper airway with standardized magnetic resonance imaging. *Laryngoscope*. 2002 Mar; 112(3):552-8.

8. Schneider M, Probst R, Wey W. Magnetic resonance imaging-a useful tool for airway assessment. *Acta Anaesthesiol Scand*. 1989 Jul; 33(5):429-31.

9. Henry JM, Tremper KK, Kheterpal S, Han R, Shanks A, Tait AR. Grading scale for mask ventilation. *Anesthesia* 2004; 100: 1595-600.

10. Langeron O, Masso E, Huraux C, Guggiari M, Bianchi A, Coriat P. Prediction of difficult mask ventilation. *Anesthesiology*. 2000; 92: 1229-1236.

11. Ovassapian A, Wheeler M. Fiberoptic endoscopy aided techniques. Benumof JL. *Airway Management*. Mosby; 1996 2d Ed; P 399-438.

12. Ovassapian A, Doka JC, Romsa DE. Use of a fiberoptic laryngoscope to avoid tracheostomy. *Anesthesiology*. 1981 May; 54(5):429-30.

13. Edense ET, Sia RL. Flexible fiberoptic endoscopy in difficult intubations. *Annotol Rhinol Laryngol*. 1981 Jul-Aug; 90(4 Pt 1):307-9.

14. Keenan MA, Stiles CM, Kaufman RL.

hormozgan medical science.1998; 2: 20-24. [Persian].

47. Ovassapian A, Yelich SJ, Dykes MHM, Brunner EE. Fiberoptic nasotracheal intubation- Incidence and causes of failure. *Anesth Anal* 1983; 62:692-5.

48. Patil V, Stehling LC, Zauder HL, Koch JP. Mechanical aids for fiberoptic endoscopy. *Anesthesiology* 1982 Jul; 57(1):69-70.

49. Kleinman B, Henkin RE, Glisson SN, el-Etr AA, Bakhos M, Sullivan HJ, et al. Qualitative evaluation of Coronary Flow during anesthetic induction using thallium-201 perfusion scans. *Anesthesiology* 1986 Feb; 64(2):157-64.

50. Rosenstock CV, Thøgersen B, Afshari A, Christensen AL, Eriksen C, Gätke MR. Awake Fiberoptic or Awake Video Laryngoscopic Tracheal Intubation in Patients with Anticipated Difficult Airway Management: A Randomized Clinical Trial. *Anesthesiology*. Epub 2012 Apr 5.

51. Chung EY, Kim YS, Yoo JH, Han IS. Endotracheal intubation using a fiberoptic bronchoscope and laryngeal mask airway in ICU. *Korean J Anesthesiol*. 2012 Feb; 62(2):196-7. Epub 2012 Feb 20.

Difficult airway society guidelines for management of the unanticipated difficult intubation. *Anaesthesia* 2004 Nov; 59(11):1150-1.

33. Heideggert, Gergi HJ, Ulrich B, Kreienbul G. Validation of a algorithm for tracheal intubation: Daily practice is the key to success in emergencies: an analysis of 13,248 intubations. *Anesth, Analg*. 2001 Feb; 92(2):517-22.

34. Peterson GN, Domino KB, Coplan RA, Posner KL, Lee LA, Cheney FW. Management of the difficult airway: A closed claims analysis. *Anesthesiology* 2005 Jul; 103(1):33-9.

35. Ovassapian A. Fiberoptic endoscopy and the difficult airway. 2<sup>nd</sup> ed. New York: Lippincott-Raven; 1996.

36. Hood DD, Dewan DM. Anesthetic and obstetric outcome in morbidly obese parturients. *Anesthesiology*. 1993 Dec; 79(6):1210-8.

37. Glassenberg R, Vaisrub N, Albright TG. The incidence of failed intubation in obstetrics. Is there an irreducible minimum. *Anesthesiology*. 1990; 73:A1062, 212-20.

38. Burns AM, Dorje P, Lawes EG, Nielsen MS. Anesthetic management of cesarean section for a mother with preeclampsia, the Klippel-Feil syndrome and congenital hydrancephalus. *Br J Anesth* 1988 Sep; 61(3):350-4.

39. Fayek SS, Isaac PA, Shah J. Awake pregnant patient in tubation in a 38 week pregnant patient with submandibular abscess. *Int J Obstet Anesthesia*. 1994 Apr; 3(2):103-5.

40. Farcon EL, Kim MH, Marx GF. Changing mallampati score during labor. *Can J Anesth* 1994 Jan; 41(1):50-1.

41. Cohn A, Zornow MH. Awake endotracheal intubation in patient with cervical spine disease : a comparison of the Bullard laryngoscope and the fiberoptic bronchoscope. *Anesth Anal* 1995 Dec; 81(6):1283-6.

42. Benumof JL. Airway management- principles and practice. Mosby- year book, St. Louis; 1996; 159-180.

43. Caplan RA, Posner KL, Ward RJ, Cheney FW. Adverse Respiratory events in Anesthesia: a closed claims analysis. *Anesthesiology*. 1990 May; 72(5):828-33.

44. V Hassani, H Farahini, L Hosseini Gohari, SH Nasernejad. Comparison the efficacy of propofol & thiopental on norepinephrin level pre and post laryngoscopy. *Journal of Iran University of Medical Sciences*. 2003; 37; 713-720. [Persian].

45. V hassani, H Ardehali. Comparative study of patients suffering sore throat after general anesthesia using laryngeal mask air way and cuffed pharyngeal tube in adults. *The journal of faculty of medicine* 2002; 4 :95-80. [Persian].

46. V Hassani, Z Faritus. Sensitivity & specificity of malampathy & thiromental distance scale for anticipation of difficult intubation. *journal of*

## Fiberoptic intubation

**Valiollah Hassani, MD.** Professor of Anesthesiology, Fellowship of ICU, Member of Minimally Invasive Surgery Research Center, Tehran University of Medical Sciences. [vhassani@yahoo.com](mailto:vhassani@yahoo.com)

**Seyed Hamidreza Faiz, MD.** Assistant professor of Anesthesiology, Hazrat rasool hospital, Tehran university of Medical Sciences, [hrfaiz@hotmail.com](mailto:hrfaiz@hotmail.com)

**\*Poopak Rahimzadeh, MD.** Assistant professor of Anesthesiology, Pain Fellow, Hazrat Rasool Hospital, Tehran university of Medical Sciences. (\*Corresponding author). [p-rahimzadeh@tums.ac.ir](mailto:p-rahimzadeh@tums.ac.ir)

**Mahshid Sharifian, MD.** Resident of Anesthesiology, Hazrat Rrasool Hospital, Tehran University of Medical Sciences, [dr.msharifian@yahoo.com](mailto:dr.msharifian@yahoo.com)

### Abstract

Airway management is the most important duty of an anesthetist, so more attention should be paid on different educational approaches in tackling difficult airway. Having problems in airway control leads to terrible consequences such as hypoxia and aspiration. Intubation with fiberoptic is a useful method for a safe airway management.

When neck movement is not possible due to cervical spine injury or when direct laryngoscopy and vocal cord vision is not possible, awake oral or nasal fiberoptic intubation or under general anesthesia is very useful. This study's aim is to introduce a useful scopic device for intubation.

**Keywords:** Fiberoptic, Laryngoscopy, Airway, Intubation.