

گزارش یک مورد نادر بیمار مبتلا به بروسلوز با تظاهر ترومبوز ورید عمقی اندام تحتانی

دکتر محسن میدانی: استادیار مرکز تحقیقات بیماری های عفونی و گرمسیری، دانشگاه علوم پزشکی اصفهان، اصفهان، ایران. meidani@med.mui.ac.ir
 *دکتر فریوش میرزاده: دستیار بیماری های عفونی و گرمسیری، دانشگاه علوم پزشکی اصفهان، اصفهان، ایران. (*نویسنده مسئول) farmoush1358@yahoo.com
 دکتر علیرضا صادقی: دستیار فوق تخصصی هماتولوژی انکولوژی، دانشگاه علوم پزشکی اصفهان، اصفهان، ایران. sadeghi787@yahoo.com

تاریخ دریافت: ۹۰/۹/۲۶ تاریخ پذیرش: ۹۰/۱۲/۲۲

چکیده

زمینه و هدف: بروسلوز یک بیماری مشترک بین انسان و دام است که در کشورهای در حال توسعه از جمله ایران شایع بوده و به عنوان یک مشکل بهداشتی مهم مطرح است. عوارض عروقی درگیرکننده شریان و ورید همراه با بروسلوز به ندرت گزارش شده است. در بررسی انجام شده درمیتون به نظر می رسد تا امروز پنج مورد ترومبوز ورید عمقی اندام تحتانی و یک مورد ترومبوز ورید مغزی همراه با بروسلوز گزارش شده است. در این مقاله یک مورد ترومبوز ورید عمقی اندام تحتانی چپ همراه با بروسلوز حاد گزارش شده است. به نظر می رسد این گزارش اولین مورد ترومبوز ورید عمقی ناشی از بروسلوز در ایران است.

معرفی مورد: بیمار آقای ۲۸ ساله است که با یافته های بالینی تب، درد و تورم اندام تحتانی چپ مراجعه کرد و در سونوگرافی داپلر از اندام ترومبوز ورید عمقی گزارش شد و بیمار تحت درمان با داروی ضد انعقاد قرار گرفت. با کنترل تب و کاهش درد اندام تحتانی و با ادامه درمان با وارفارین بیمار مرخص شد. طی پیگیری بیمار با بروز مجدد تب و تعریق، درد عضلانی، تورم دو زانو مراجعه کرد که با توجه به وضعیت اپیدمیولوژی بیمار و علائم همراه با شک به بروسلوز، سرولوژی درخواست شد که با تیترا بالا مثبت و با تشخیص بروسلوز، تحت درمان قرار گرفت. در ادامه درمان بیمار مجدداً به بیمارستان مراجعه کرد، این بار با علائم تنگی نفس ناگهانی، سرفه، خلط خونی و درد پلوریتیک (pleuritic) قفسه سینه که در سی تی اسکن قفسه سینه آمبولی ریه مطرح شد و بیمار دوباره بستری و تحت درمان قرار گرفت. در سیر بستری سایر علل ترومبوفلیت رد شد و در نهایت بیمار به درمان با وارفارین و درمان چند دارویی ضد بروسلوز پاسخ بالینی مناسب داد.

نتیجه گیری: تشخیص زودرس و درمان مناسب بروسلوز جهت پیشگیری از عوارض مشکل ساز آن ضروری است. معرفی این بیمار و موارد مشابه قبلی توجه به این مطلب را تذکر می دهد که در بیمارانی که با ترومبوز ورید عمقی مراجعه می کنند، به خصوص اگر از مناطق بومی باشند، بروسلوز مد نظر باشد.

کلید واژه ها: بروسلوز، ترومبوز ورید عمقی، آمبولی ریه.

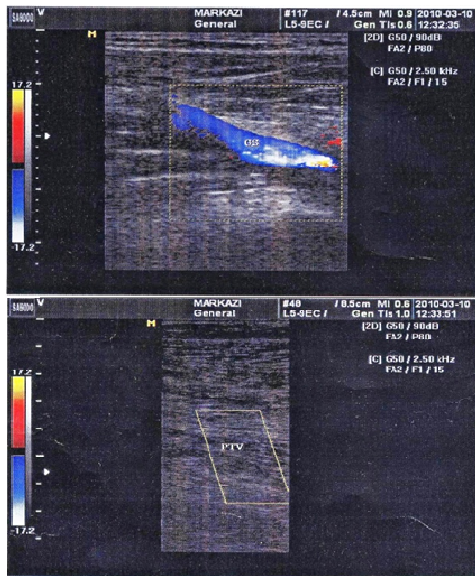
مقدمه

بروسلوز یک بیماری مشترک بین انسان و دام است که در اثر تماس مستقیم یا غیر مستقیم با حیوانات آلوده به انسان منتقل می شود. بروسلوز یک بیماری حیوانی با گسترش جهانی در خاور میانه، کشورهای مدیترانه، آمریکای جنوبی و آسیای مرکزی است (۱). این بیماری ممکن است هر ارگان یا بافتی را درگیر کند اما به طور شایع کبد، طحال، مغز استخوان و سیستم رتیکولواندوتلیال (Reticuloendothelial) را درگیر می کند، به ندرت ممکن است قلب، سیستم ادراری تناسلی و سیستم اعصاب مرکزی را نیز درگیر کند

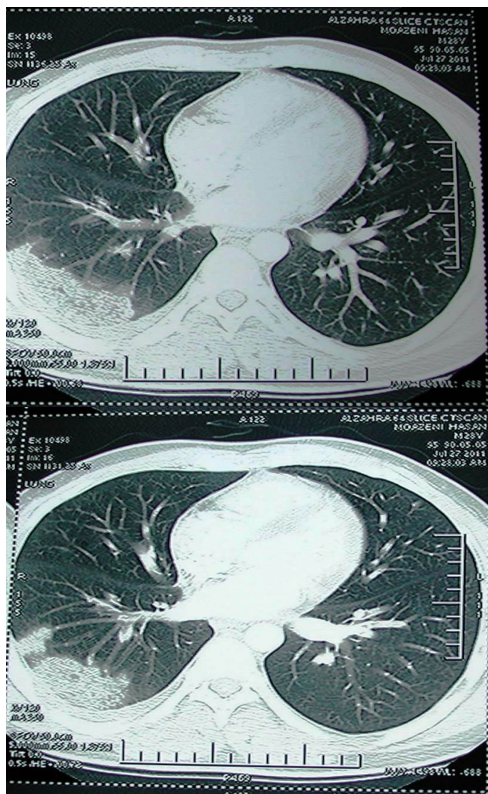
(۳ و ۲). بر اساس مطالعات ما در مقالات با عنوان بروسلاو ترومبوز، ۵ مورد ترومبوز ورید عمقی و ۱ مورد ترومبوز ورید مغزی گزارش شده است (۴-۹). به نظر می رسد این گزارش اولین مورد ترومبوز ورید عمقی ناشی از بروسلوز در ایران است.

معرفی مورد

در فروردین ماه ۱۳۹۰ یک آقای ۲۸ ساله کشاورز و دام دار اهل و ساکن سمیرم به دلیل تب، درد، تورم و قرمزی ساق پای چپ به بیمارستان سمیرم مراجعه کرد. در معاینه فیزیکی قطر اندام تحتانی چپ در ناحیه ساق افزایش یافته، گرم، قرمز



تصویر ۱ و ۲. ترومبوز ورید پوپلیته



تصویر ۳ و ۴- آمبولی ریه

و در لمس حساس بود. سونوگرافی داپلر اندام تحتانی چپ ترومبوز ورید پوپلیته را گزارش کرد (تصویر ۱ و ۲). بیمار تحت درمان با انوکسپارین و به دنبال آن وارفارین قرار گرفت. با کنترل تب، کاهش درد اندام تحتانی و با ادامه درمان وارفارین بیمار مرخص شد. طی پیگیری بیمار با بروز مجدد تب و تعریق، درد عضلانی، تورم دو زانو مراجعه کرد که با توجه به وضعیت اپیدمیولوژی بیمار و علایم همراه با شک به بروسلوز سرولوژی درخواست شد، نتایج آزمایشات به شرح زیر بود:

Wright: 1/640, Coombs wright: 1/1280,
2ME: 1/640

نتایج سایر بررسی‌ها نیز به قرار زیر بود:

ANA: Neg, PPD: Neg,

Anti-phospholipid antibody: IgM: 2, IgG: 2

Lupus anticoagulant: Neg

و در نهایت بیمار با تشخیص بروسلوز تحت درمان با داکسی‌سیکلین، ریفامپین و استرپتومایسین قرار گرفت. با توجه به احتمال تداخل دارویی ریفامپین و وارفارین با نظر متخصص ریه، وارفارین با دوز بالا تجویز شد. در طی درمان بیمار مجدد به بیمارستان مراجعه کرد، این بار با علایم تنگی نفس ناگهانی، سرفه، خلط خونی و درد پلوریتیک قفسه سینه که در Chest spiral CT آمبولی ریه مطرح شد (تصویر ۳ و ۴) و بیمار دوباره بستری و تحت درمان قرار گرفت. در نهایت بیمار به درمان با وارفارین و درمان چند دارویی ضد بروسلوز، پاسخ بالینی مناسب داد و تیترا 2ME طی درمان کاهش یافت.

بحث و نتیجه‌گیری

بروسلوز (تب مالت) از جمله بیماری‌های آندمیک ایران محسوب می‌شود که می‌تواند با درگیری ارگان‌های مختلف بدن سندرم‌های بالینی متعددی را ایجاد نماید. عوارض قلبی-عروقی در بیماران مبتلا به بروسلوز نادر و تنها در ۱-۲٪ موارد اتفاق می‌افتد (۱۰). شایع‌ترین عارضه قلبی-عروقی بروسلوز اندوکاردیت دریچه طبیعی و

مصنوعی است (۱۱-۱۳). در اندوکاردیت بیش‌ترین دریچه درگیر، دریچه آئورت است، در بیماران مبتلا به بروسلوز درگیری چند دریچه‌ای نیز شایع می‌باشد که خطرناک‌ترین عارضه بروسلوز است و ۵٪ کل مرگ و میر بروسلوز انسانی را شامل می‌شود (۱۴). شایع‌ترین گونه‌های بروسلا‌ی جدا

منابع

1. Pappas G, Akritidis N, Bosilkovski M, Tsianos E. Brucellosis. *N Engl J Med* 2005; 352:2325-36.
2. Franco MP, Mulder M, Gilman RH, Smits HL. Human brucellosis. *Lancet infect Dis*.2007;7:775-86
3. Mandell GL, Douglas RG, Bennett JE, Dolin R. (eds). Principles and Practice of infectious Diseasee.7ed. Philadelphia: Churchill Livingstone; 2010. pp. 2921-25.
4. Memish ZA, Bannatyne RM, Alshaalan M. Endophlebitis of the leg caused by Brucella infection. *British Infection Society* 2001; 42(4): 281-83.
5. Colmenero JD, Reguera JM, Martos J, Sanchez-De-Mora D, Delgado M, Causse M. Complications associated with Brucella melitensis infection: a study of 530 cases. *Medicine* 1996;179:195-211.
6. Marfil-Rivera LJ, Marez-Ramirez MA, Mora-Brondo P, Rivera-Gonzalez JA, Gomez Almaquer D. Deep venous thrombosis in a patient with Brucellosis and a probable lupoid inhibitor. *Rev Invest Clin* 1986;38:311-35.
7. Andrew WK. An unusual cause of deep venous thrombosis of the lower limb. *S Afr Med J*. 2000; 90:42.
8. Odeh M, Prik N, Ollven A. Deep venous thrombosis associated with acute Brucellosis: a case report. *Angiology* 2000;51:253-56.
9. Zaidan R, AL TA. Cerebral venous thrombosis, a new manifestation of neurobrucellosis. *Clin infect Dis* 1999; 28:399-400.
10. Young EJ. An overview of human Brucellosis. *Clin Infect Dis* 1995;21:283-90.
11. Cesur S, Capar Y, Demir P, Yuksel O, Birengel S, Sozen TH. Brusellozlu 104 olgunun retrospektif olarak incelenmesi. *Infeks Derg* 2004; 18(2):169-73. [Turkish].
12. Geyik MF, Kokoglu of, Hosoglu S, Ayaz C. Brusellozlu 154 hastanın degerlendirilmesi. *Dicle Tip Derg* 2002; 29(1-2):23-9. [Turkish].
13. Ozsoy G, Ozyurek SC, Karaagul E. Brucella melitensis in neden oldugu bir prostetik mitral kapak endokarditi olgusu. *Klimik Derg* 2005;18(2)75-6. [Turkish].
14. Uddin MJ, Sanyal SC, Mustafa AS, Mokaddas EM, Salama AL, Cherian G. The role of aggressive medical therapy along with early surgical intervention in the care of brucella endocarditis *Ann Thorac Cardio Vasc Surg* 1998;4:209-13.
15. Sanchez-Gonzales J, Garcia-Delange T, Martos F, Calmenero JD. Thrombosis of the abdominal aorta secondary to brucella spondylitis. *Infection* 1996;24:261-62.
16. Hall WH, Khan MY. Brucellosis. In: Hoeprieh P, editors. Infectious diseases. 3rd ed. Philadelphia: Harper And Row;1983.pp.1212-19.

شده در بیماری های قلبی-عروقی بروسلا ابورتوس و ملیتنسیس است (۲).

ترومبوز وریدی و ترومبوفلیت در بروسلوز یک عارضه بی نهایت نادر است و تا امروز تنها ۶ گزارش مورد در این باره وجود داشته که از آن جمله می توان به گزارش مورد آقای ممیش اشاره کرد: آقای ۴۱ ساله با شرح حال ۸ روزه درد مچ پای راست که درد بیمار بعد از ۳ روز به ناحیه ساق گسترش یافت. علایم پا روی زمینه ای از تب، تعریق ولرز ایجاد شد. گرافی اندام نرمال بود، اما ونوگرام ترومبوز ورید عمقی ساق راست را نشان داد. اگرچه کشت خون وی منفی گزارش شد، اما تیترا آنتی بادی ضد بروسلا بالا بود. درمان با داروی ضد انعقاد و یک دوره داکسی-سایکلین و ریفامپین باعث بهبود بیمار شد. در گزارش دیگری نیز به یک مورد ترومبوز ورید عمقی اندام تحتانی راست در آقای ۵۱ ساله مبتلا به بروسلوز اشاره شده است که به درمان آنتی بروسلا و ضد انعقاد پاسخ داد. ترومبوز و ترومبوفلیت در بروسلا می تواند به دلایل مختلفی مثل اندوفلیت گرانولوماتوز، التهاب و آسیب بافت اطراف رگ به وسیله عفونت، فشار آبه یا بافت نرم، افزایش انعقادپذیری گذرا و یا واکنش ایمنی در برابر آنتی ژن بروسلا اتفاق بیفتد (۱۵ و ۱۶). آنژیوگرافی و تصاویر سونوگرافی برای تشخیص درگیری عروق در بروسلوز کمک کننده اند (۱). به نظر می رسد درگیری عروقی به شکل ترومبوز ورید عمقی (DVT=Deep Venous Thrombosis) ناشی از بروسلوز شایع نیست، اما می تواند در مناطق بومی همانند دیگر علایم ناشایع دیده شود.

اگرچه گزارشات نادری در مورد ترومبوز ورید عمقی ناشی از بروسلوز دیده می شود، اما در نواحی با شیوع بالای بروسلوز انتظار برخورد با چنین بیمارانی وجود دارد، لذا در بیماران مناطق بومی با مشکلات قلبی عروقی و تب بایستی بروسلوز را در تشخیص افتراقی مد نظر قرار دهیم.

Simultaneous deep vein thrombosis and acute brucellosis: case report

Mohsen Meidani, MD. Assistant Professor of Infectious Diseases, Tropical and Infectious Diseases Research Center, Isfahan University of Medical Sciences, Isfahan, Iran. meidani@med.mui.ac.ir

***Farnoosh Mirzadeh, MD.** Resident of Infectious Diseases, Tropical and Infectious Diseases Research Center, Isfahan University of Medical Sciences, Isfahan, Iran. (*Corresponding author) farnoush1358@yahoo.com.

Alireza Sadeghi, MD. Fellowship of Hematology-Oncology, Isfahan University of Medical Sciences, Isfahan, Iran. sadeghi787@yahoo.com

Abstract

Background: Brucellosis is a zoonotic disease that is common in developing countries such as Iran which is a serious medical impact. Vascular complications, including arterial and venous associated with Brucella infection, have rarely been reported. In a review of articles, it is clear that , only five cases of deep venous thrombosis (DVT) of the lower extremities and just one case of cerebral venous thrombosis, associated with brucellosis have been reported so far. In this article a case of DVT of the left leg in association with acute Brucella infection was reported. Apparently, this case report is the first case of DVT due to brucellosis in Iran.

Case presentation: Patient is a 28-year-old male who presented with clinical manifestations of fever, unilateral calf pain and swelling. Peripheral venous doppler ultrasound showed DVT and patient was treated with anti coagulants. Through controlling the fever and decreasing the lower extremity. The patient discharged with warfarin therapy. During follow up, the patient came back with repeated fever, sweating, myalgia and bilateral knee swelling. Because of patient clinical manifestation and epidemiologic status, brucellosis serology test was recommended, which was positive in high titer. He was discharged with a prescription of anti-brucellosis treatment. In the course of treatment, the patient referred to hospital due to sudden dyspnea, cough, hemoptysis , pleuretic chest pain. In spiral CT with protocol PTE, pulmonary thrombo emboli was detected and standard therapy for PTE was administered. In the course of his hospitalization other etiologies of thrombo phlebitis were excluded. Finally, the patient's clinical presentation subsided with warfarin therapy and anti brucellosis multi drug regimen.

Conclusion: Early detection and appropriate treatment of Brucellosis are crucial measures to prevent problematic complications of the disease. The authors' case and those previously reported, suggest that brucellosis should be included among the etiologies and the infections which are taken into account in patients suffering from DVT, particularly in those coming from Brucella-endemic areas.

Keyword: Brucellosis, Deep venous thrombosis, Pulmonary thromboemboli.