

معرفی یک مورد لنفوم ایمنوبلاستیک اولیه تخمدان

چکیده

بیمار مورد معرفی خانم ۵۵ ساله‌ای است که باشکایت ۲ ماهه درد شکمی و استفراغ به بیمارستان فیروزآبادی مراجعه نموده است. در معاینات به عمل آمده در این بیمار بجز وجود یک توده در سمت چپ لگن، هیچگونه آدنوپاتی محیطی و یا یافته غیرطبیعی دیگری بدست نیامد. پس از بستری نمودن بیمار، توده‌ای توپر به قطر ۳۰ سانتی‌متر با سطوح نامنظم و نواحی نکروزه خارج گردید که در بررسیهای آسیب‌شناسی و ایمنوهایستوشیمیائی تشخیص "لنفوم اولیه تخمدان از نوع ایمنوبلاستیک منتشر" مورد تأیید قرار گرفت. در مرور مقالات پزشکی ارائه شده در ۵ سال اخیر (۱۹۹۵-۱۹۹۰) تنها گزارش ۲ مورد لنفوم اولیه تخمدان از نوع ایمنوبلاستیک وجود داشته است. همچنین با توجه به اطلاعات موجود در مرکز سرطان بیمارستان امام خمینی تنها ۲ مورد لنفوم اولیه تخمدان طی ۳۰ سال گذشته در ایران گزارش شده است.

کلید واژه‌ها: ۱- تومور تخمدان ۲- لنفوم خارج عقده‌ای ۳- لنفوم ایمنوبلاستیک

دکتر درویش خاتمی*

دکتر شکوه تقی‌پور**

دکتر محمدعلی دانشمند***

دکتر مجیدرضا خلیج‌زاده***

مقدمه

واژه لنفوم خارج عقده‌ای (*Extra nodal lymphoma*) معمولاً به مواردی اطلاق می‌شود که تومور از غدد لنفاوی یا سایر ارگانهای لنفاوی (طحال، تیموس و حلقه والدیر) منشأ نگرفته باشد. در حدود ۴۰ درصد لنفوم‌ها از نوع خارج عقده‌ای هستند و در اغلب موارد به ترتیب از دستگاه گوارش، پوست، اوربیت، ریه، تیروئید و غدد بزاقی منشأ می‌گیرند. محل‌های نادرتر عبارتند از: مغز، استخوان، غدد جنسی، پستان و بالاخره بافت نرم.

لنفوم هوچکینی ندرتاً از بافت‌های لنفاوی خارج عقده‌ای منشأ می‌گیرد لذا لنفوم‌های خارج عقده‌ای بیشتر از نوع غیرهوچکینی می‌باشد.^(۷)

منشاء لنفوم‌های غیرهوچکینی در اکثر موارد لنفوسیت‌های B هستند و از آنجا که در بررسیهای هیستوپاتولوژیک با نمای

منتشر (*Diffuse*) خودنمائی می‌کنند لذا درجه بدخیمی آنها *High grade* تلقی می‌شود.

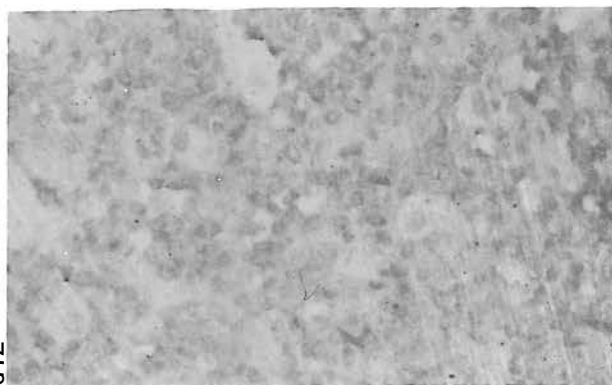
لنفوم اولیه بیضه (*Gonad lymphoma*) یک نئوپلاسم بدخیم سنین کهولت است که اغلب دو طرفه و از نوع منتشر می‌باشد، لنفوم اولیه تخمدان شیوع کمتری نسبت به لنفوم بیضه دارد و در مناطقی از آفریقا که لنفوم بورکیت خارج عقده‌ای در فک شایع است لنفوم بورکیت تخمدان (پس از فک) در رده دوم قرار دارد ولی لنفوم بدخیم اولیه تخمدان از نوع سلول بزرگ ایمنوبلاستیک ندرتاً گزارش شده است.

معرفی بیمار

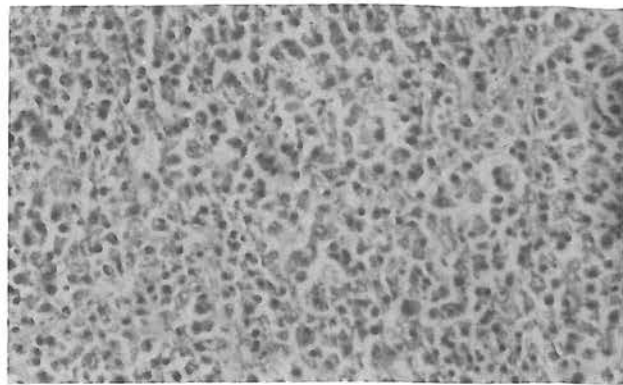
بیمار خانم م.ت.ر.، ۵۵ ساله، اهل و ساکن شهری و *G14-P14* می‌باشد که از ده سال قبل یائسه شده است. بیمار با

* استادیار گروه پاتولوژی، عضو هیئت علمی دانشگاه علوم پزشکی و خدمات بهداشتی درمانی ایران

** رزیدنت پاتولوژی، دانشگاه علوم پزشکی و خدمات بهداشتی درمانی ایران



فتوگراف ۲- نمای هیستوپاتولوژیک نمونه مورد بررسی



فتوگراف ۱- نمای هیستوپاتولوژیک نمونه مورد بررسی

آنتی بادی مونوکلونال برای آنتی ژن مشترک لوکوسیتی (Leukocyte common antigen = LCA) یا CD45 به روش ایمنوپراکسیدازو با تکنیک ABC و بکارگیری سوبسترای دی آمینوبنزدین - هیدروژن پراکسیداز و معرف رنگی AEC، بررسی ایمنوهیستوشیمیائی بعمل آمد که در این بررسی سلولهای بدخیم این تومور شدیداً LCA مثبت بوده اند.*

بحث

تشخیص صحیح لنفوم اولیه تخمدان از آن جهت قابل اهمیت است که در گذشته به دلیل در دسترس نبودن روشهای ایمنوهیستوشیمیائی در اغلب موارد این تومورها تحت عنوان دیس ژرمینوم یا تومور گرانولوزاسل گزارش شده اند و حتی در دوران رزیدنتی نویسنده (سال ۱۳۵۰) در بیمارستان سینای تهران تومور تخمدان یک دختر ۱۲ ساله در ابتدا دیس ژرمینوم گزارش شد و پس از ۹ ماه بیمار مجدداً با غدد لنفاوی بزرگ گردنی مراجعه نمود که در بررسی های بعدی تشخیص لنفوم بورکیت تخمدان داده شد و از آنجا که تشخیص های مختلف، درمانهای متفاوتی نیز دارد لذا تشخیص صحیح پاتولوژی برای بیمار امری حیاتی است.

تشخیص های افتراقی میکروسکوپی در مورد لنفوم بدخیم اولیه تخمدان عبارتند از:

۱- دیس ژرمینوم (Dysgerminoma): در نگاه اول میکروسکوپی لنفوم اولیه تخمدان بادیس ژرمینوم تخمدان قابل اشتباه است و در مورد این تومور نیز در ابتدا توسط

شکایت دو ماهه درد شکمی و استفراغ به بیمارستان فیروزآبادی مراجعه نموده و بدنبال لمس یک توده در سمت چپ لگن در معاینه، در این مرکز بستری گردیده است سونوگرافی به عمل آمده در این بیمار توده ای Semisolid و بدون همراهی با آسیت و یا لنفادنوپاتی را نشان داده و رادیوگرافی شکمی با ماده حاجب نمایانگر اثرات فشاری توده مذکور بر روی حالب چپ و سقف مثانه بوده است در بررسی آزمایشگاهی Hgb: 11.7 mg/dl شمارش WBC و تستهای بیوشیمیائی خون کاملاً طبیعی گزارش شد.

بدنبال انجام لاپاراتومی توده ای توپر به ابعاد ۱۵×۱۰×۳ سانتی متر با سطوح نامنظم کرم رنگ و مناطق متعدد و وسیع نکروزه و خونریزی دهنده خارج گردید که در بررسی های میکروسکوپی انجام شده در بخش پاتولوژی سلولهای مونومورف درشت با سیتوپلاسم اندک pyroninophilic، هسته گرد و زیگولر و هستک بزرگ ائوزینوفیلیک مرکزی به همراه میتوز آتیپیک فراوان و نواحی نکروزه وسیع و خونریزی در مناطق مختلف تومور جلب توجه می نمود و بجز تجمع سلولهای بدخیم در اطراف عروق خونی هیچگونه آرایش (Arrangement) خاصی مشهود نبوده است. رحم و آدنکس سمت راست در زیر میکروسکوپ عاری از تهاجم سلولهای بدخیم بود و گرچه از غدد لنفاوی شکمی بیوپسی به عمل نیامده بود ولی گزارش جراح حین عمل جراحی و بررسی های انجام شده توسط سونوگرافی حاکی از عدم درگیری آنها بوده است. یافته های ایمنوهیستوشیمیائی با استفاده از

* مطالعه ایمنوهیستوشیمیائی این تومور توسط همکار پاتولوژیست آقای دکتر پروز صالحیان در آزمایشگاه بهار انجام شده است.

بوده و غالباً (۷۵ درصد موارد) موجب افزایش ترشح استروژن می شود بطوری که در دختران خیلی جوان بلوغ زودرس جنسی و در زنان بالغ و حتی بعد از سنین منوپوز عوارض هیپرپلازی و حتی کارسینوم آندومتر را به دنبال دارد و در اغلب موارد درنمای ماکروسکوپی بصورت کیستیک و حاوی مناطق هموراژیک خودنمائی می نماید.

در مطالعه میکروسکوپی تومور سلول گرانولوزا، نمای میکروفولییکولر، ماکروفولییکولر، ترابکولر، *Insular*، *Watered silk*، *Solid tubular* (۲، ۹، ۱۴، ۱۵) به چشم می خورد، که نمای میکروفولییکولر دارای اجسام کال - اکسنر - *(Call exner)* است که ارزش تشخیص میکروسکوپی قابل ملاحظه ای دارد و با نمای "آسمان پرستاره" (*Star sky*) از لنفوم بورکیت قابل افتراق است. همچنین در بزرگ نمائی بیشتر در هسته سلولهای تومور سلول گرانولوزا *Nuclear groove* که دانه قهوه (*Coffee bean*) نیز نامیده می شود، (۲، ۱۵) به وضوح قابل رؤیت است ولی این سلولها فاقد هستک واضح بوده و میتوز آتی بیک نیز بسیار کم مشاهده می شود بدین جهت مشخصات سیتولوژیکی آنها با سلولهای ایمنوبلاست تفاوت کلی دارد.

۳- تومورهای متاستاتیک تخمدان: این تومورها به طور کلی اغلب دو طرفه هستند و ندرتاً منشاء اولیه آنها از دیدگاه متخصصین مخفی می ماند و در ماکروسکوپی تخمدان مناطق متاستاتیک بصورت ندولهای متعدد توأم با نکروز وسیع مرکزی خودنمائی می نماید. (۱۴)

همکاران تشخیص دیس ژرمینوم مطرح شده بود. دیس ژرمینوم از تومورهای شایع تخمدان است که از سلولهای ژرم (*Germ cell*) منشاء می گیرد و اغلب در زنان جوان دیده می شود بطوری که در بالای سن ۳۰ سالگی نادر می باشد و ندرتاً دو طرفه است در مطالعه میکروسکوپی با درشت نمائی پائین تراپیکولهای از استرومای بافت همبندی اطراف، اجتماع سلولهای بدخیم را فرا گرفته و در درشت نمائی بزرگتر سلولهای بدخیم این تومور همانند سلولهای بدخیم لنفوم تخمدان درشت بوده و دارای مقدار کمی سیتوپلاسم روشن و هسته های بزرگ و واضح و زیگولر می باشد و نمائی منتشر (*Diffuse*) دارند، (۲، ۱۴، ۱۵) استرومای همبندی نیز دارای سلولهای آماسی از نوع لنفوسیت، پلاسموسیت و حتی گرانولومهای اپی تلیوتیدی است.

هرچند سلولهای دیس ژرمینوم با سلولهای ایمنوبلاست شباهت سیتولوژیکی دارند ولی موقعیت غیرمرکزی هسته (*Eccentric*)، سیتوپلاسم *Pyroninophilic* و همچنین وجود هستکهای ائوزینوفیلیک مرکزی در سلولهای ایمنوبلاست از وجوه تمایز با سلولهای دیس ژرمینوم می باشد. در بررسی ایمنوهیستوشیمیائی نیز سلولهای دیس ژرمینوم واجد *EMA* (*Epithelial membrane antigen*) هستند ولی *LCA* در آنها منفی است در حالیکه در لنفوم اولیه تخمدان عکس این حالت وجود دارد.

۲- تومور سلولهای گرانولوزا (*Granulosa cell tumor*): این تومور نیز با لنفوم اولیه تخمدان قابل اشتباه است ولی نکته قابل توجه آن است که تومور سلول گرانولوزا ندرتاً دو طرفه

جدول ۱- تشخیص افتراقی لنفوم اولیه ایمنوبلاستیک تخمدان

CELL MARKER	IMMUNOBLASTIC TYPE LYMPHOMA	DYSGERMINOMA	GRANULOSA CELL TUMOR
LCA	+++	-	-
GLYCOGEN	-	+++	-
NUCLEAR GROOVE (COFFEE BEAN)	-	-	++
PAS	-	+++	-
ESTROGEN SECRETING TUMOR	-	-	++
GRNULOMATOUS REACTION	-	++	-
ENDOMETRIAL HYPERPLASIA AND CARCINOMA	-	-	++

- = منفی ، ++ = متوسط ، +++ = شدید

REFERENCES

- 1) Ashley J.B.D; *Histopathological appearance of tumors*, 3rd ed., Newyork; 1978; P: 86
- 2) Ackerman, Rosi, Juan; *Surgical pathology*, washington DC, MOSBY, 1989; P: 46
- 3) Am. Jiang - y TI; *Primary non - hodjkin lymphoma of the ovary, report of 5 cases* Chung-Hva- Chung Liu Isa - Chih. Nov, 12(6); PP: 460-2
- 4) Bogella M.p., Fadde G., Cherchipl: *Non Hodjkin lymphoma*, Eur. J. Gyne. Oncol; 11(2); 1990; PP: 153-6
- 5) Benavides , Ledezma R.R. et al : *Primary Burkitt type undifferentiated lymphoma in the ovary and pregnancy*; Gyne. Obstet; 56; 1988; PP: 293-7
- 6) Isaucsom P, et al : *Text book of pathology*; Oxford; 1992; P: 1619
- 7) Imaizumi E., Seki K. et al : *Primary ovarian lymphoma, a case report*; Arch. Gyne. Obstet.; 252(4); 1993; pp: 209-213
- 8) Jaffe E.S.; *Surgical pathology of the lymph nodes and related tissue*; Sec. edition; Philadelphia; W.B Saunders; 1995 ; P:505
- 9) Kissan M.D., Lohn . M.: *Anderson ´s Pathology*; Ninth edition; 1990; P: 1691
- 10) Mittal K.R. et al : *Lymphoma of ovary with stromal luteinization, presenting as secondary amenorrhea*; Gyne; Oncol.; Apr, 45(1) ; PP: 69-75
- 11) Monterroso V., Jaffe E.S. et al : *Malignant lymphomas involving the ovary, A clinico pathologic analysis of 39 cases*; AM. J Surg. Pathol; 17(2); 1993, (Feb) PP: 154-170
- 12) Novak, Woodruf ; *Gynecology and obstetric pathology*; W.B Saunders; 1978 P: 458
- 13) Robbins, Cotran, Kumar; *Basic pathology*; W.B Saunders; 1989; P: 1169
- 14) Russel, Peter: *Surgical pathology of the ovaries*; Churchil Livingstone 1989 PP: 502-508
- 15) Scully Robert: *Tumors of the ovaries*; Washingtone, DC: AFIP Fasic 16 Second Series: 1982; P: 346
- 16) Silverberg; Steven. G.; *Principles and practice of surgical pathology*; Sec. Ed; Newyork; Churchil - Livingstone; 1992; P: 1209
- 17) Symmers: *Systemic pathology*; Newyork; Churchil - Livingstone; 1992; Vol: 7
- 18) Shroder W., Bau O.: *Rare malignant tumors of the ovary and adolescents*; Zentrable; Gynalse; 112(10); 1990, P:1663
- 19) Skodras G., Fields V. et al : *Ovarian lymphoma and serous carcinoma of low malignant potential arising in the same ovary, a case report with literature review of 14 primary ovarian lymphomas*; Arch; pathology Lab. Med; 118(6); 1994 (Jun); PP: 647-650
- 20) Urba W.J, Duffy P.L. longe D.L.: *Treatment of patients with aggressive lymphomas*; An overview Somonogr, Nath, cancer. Inst; 1990, PP: 29-37
- 21) W.H.O.; *Histological typing of ovarian tumors*; GENEVA, 9; 1975; P: 124

PRIMARY IMMUNOBLASTIC LYMPHOMA OF OVARY: A CASE REPORT

*D. Khatami, M.D.**

*S. Taghipor, M.D.***

*M.A. Daneshmand, M.D.***

*M.R. Khalajzadeh, M.D.***

ABSTRACT

A 55 - years - old woman was referred to Firoozabadi General Hospital with abdominal pain and vomiting of 2 months duration. Physical examination revealed a pelvic mass located in left lower quadrant , and no any lymph node enlargement was noted.

At laparotomy a large solid mass was removed , with irregular surface and necrotic areas.

Pathology was reported as primary diffuse large cell immunoblastic lymphoma of the ovary.

Diagnosis was also confirmed by immunohistochemical studies.

Review of literature from 1990 -95 revealed only two cases with this diagnosis , and in Imam Khomeini Cancer Institute reports there were two such cases during last 20 years.

Key words: 1) Ovarian tumor

2) Pelvic mass

3) Immunoblastic lymphoma

* Assistant Professor of Pathology, Iran University of Medical Sciences and Health Services

** Assistant of Pathology, Iran University of Medical Sciences and Health Services