

## سه بار شکستگی هیپ در یک کودک مبتلا به هیپراگزالوریا اولیه

\*دکتر آرش متقی: استادیار و متخصص ارتوپدی، دانشگاه علوم پزشکی همدان، همدان، ایران (\*مؤلف مسئول). arash.motaghi@umsha.ac.ir  
 دکتر حسن کیهان شکوه: استادیار و متخصص ارتوپدی، دانشگاه علوم پزشکی همدان، همدان، ایران. keyhanshokoh@umsha.ac.ir  
 دکتر علیرضا یآوری کیا: استادیار و متخصص ارتوپدی، دانشگاه علوم پزشکی همدان، همدان، ایران. yavarikia2005@yahoo.com

تاریخ پذیرش: ۹۰/۴/۲۰

تاریخ دریافت: ۹۰/۲/۱۰

## چکیده

**زمینه و هدف:** هیپراگزالوریا اولیه از علل ایجاد سنگ‌های متعدد کلیوی و نارسائی کلیه در سنین پایین می‌باشد. تغییرات استخوانی بوجود آمده در این بیماران شامل دو دسته کلی اگزالوسیس استخوان و استئودیسτροφی رنال می‌باشد.  
**معرفی بیمار:** بیمار مورد نظر کودکی ۱۰ ساله است که به دنبال نارسائی کلیوی تحت درمان دیالیز می‌باشد. تا کنون یک‌بار دچار شکستگی گردن فمور و ۲ بار شکستگی ساب تروکانتریک شده است.  
**نتیجه‌گیری:** از محل‌های شایع شکستگی در این بیماران پروگزیمال فمور می‌باشد. با توجه به شکنندگی استخوان در این بیماران بهتر است از فعالیت‌های سنگین پرهیز کنند و در صورت بروز آن و انجام عمل جراحی در پیگیری‌های بعد از عمل دقت بیشتری به عمل آید.

**کلید واژه‌ها:** شکستگی هیپ، استئودیسترفی رنال، هیپراگزالوریا اولیه

## مقدمه

استئودیسترفی رنال می‌باشد<sup>(۳)</sup>. استئودیسترفی رنال مجموعه‌ای از اختلالات در متابولیسم استخوان در بیماران مبتلا به نارسائی کلیه به هر علت می‌باشد. علت عمده این تغییرات افزایش سطح سرمی فسفر به دلیل کاهش دفع آن و به دنبال آن کاهش سطح سرمی کلسیم و افزایش ثانوی هورمون پاراتورمون می‌باشد. عامل اصلی کاهش سطح کلسیم به دنبال افزایش فسفر به وجود آمدن ترکیبات کلسیم- فسفر می‌باشد. افزایش ثانوی هورمون پاراتورمون به دنبال کاهش سطح سرمی کلسیم باعث بازجذب کلسیم از استخوان و افزایش جذب آن از روده و کلیه و افزایش تولید کلسیتریول می‌شود<sup>(۴)</sup>. اساس

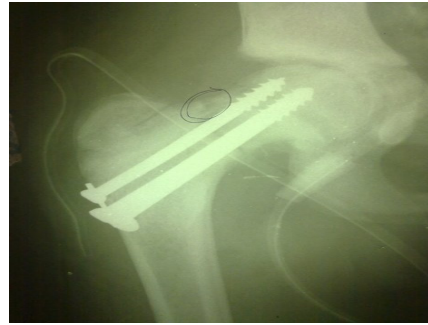
هیپراگزالوریا اولیه بیماری اتوزومال مغلوب و یکی از علل تشکیل سنگ‌های متعدد اگزالاتی کلیه و ایجاد نارسائی کلیه در سنین پایین می‌باشد<sup>(۱)</sup>. در این بیماری میزان اگزالات ادرار در ۲۴ ساعت بالای ۲۰۰ mg علت آن نقصان آنزیمی در کبد و تولید زیاد اگزالات می‌باشد. میزان نرمال زیر ۴۰ mg می‌باشد. ۵۰٪ بیماران تا سن ۱۵ سالگی دچار نارسائی کلیوی می‌شوند<sup>(۲)</sup>. درمان قطعی این بیماری پیوند کبد و کلیه می‌باشد. تغییرات استخوانی به وجود آمده در این بیماران به دو دسته کلی تقسیم می‌شود. دسته اول ناشی از اگزالوسیس استخوان می‌باشد و دسته دوم ثانویه به

باند‌های متافیزیال دنس و لوسنت و افزایش تراکم مهره‌ها و کرس‌ت ایلپاک می‌باشد.<sup>(۶)</sup> باند‌های دنس در مراحل اولیه بیماری و به دلیل رسوب کریستال‌ها در استخوان می‌باشند و در مراحل بعدی به دلیل واکنش التهابی به این کریستال‌ها باند‌های لوسنت پدیدار می‌شوند که استخوان را مستعد شکستگی پاتولوژیک می‌کنند.

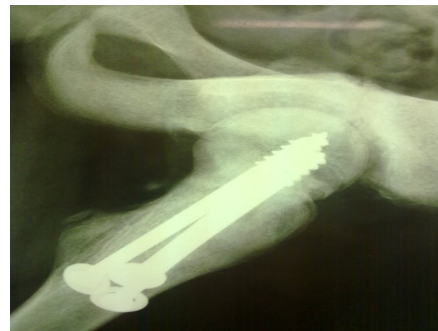از جمله محل‌های شایع شکستگی پاتولوژیک در این بیماران گردن فمور می‌باشد. درد هیپ در این بیماران باید معادل شکستگی پاتولوژیک در نظر گرفته شود مگر خلاف آن ثابت شود و فیکس داخلی اولیه انجام شود. دسته دوم تغییرات استخوانی، ثانویه به استئودیستروفی رنال می‌باشد. Osteitis fibrosa cystica نتیجه افزایش چرخه فعالیت استئوبلاست‌ها و استئوکلاست‌ها و جایگزین شدن فیبروز در مغز استخوان یکی از تظاهرات اصلی در بررسی رادیولوژیک در دسته دوم تغییرات است.<sup>(۷)</sup> استئومالاسی و ریکتز بسته به سن بیمار نیز در شکل ساده مشهود است. به دلیل رسوب ترکیبات کلسیم فسفر آمورف در استخوان، کنسلوس استئواسکلروز بوجود می‌آید. این مطلب در ستون فقرات ایجاد نمای rugger jersey می‌کند. سایر تظاهرات شامل رسوبات کلسیم فسفر در بافت نرم (tumoral calcinosis) و بازجذب ساب‌پریوستال در فالنکس‌ها و احتمال پیدایش ضایعات لیتیک استخوانی (brown tumor) می‌باشد.<sup>(۸)</sup> در این بیماران استخوان شکننده تر و احتمال ایجاد دفورمیتی در سنین پایین بیشتر می‌باشد.

### معرفی بیمار

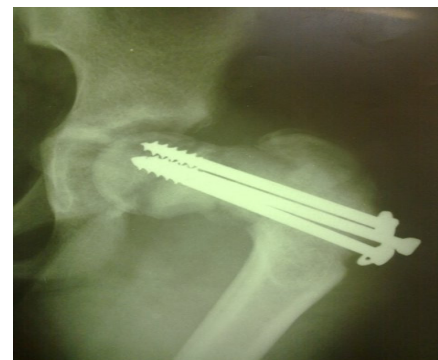بیمار مورد نظر کودکی ۱۰ ساله می‌باشد که در سن ۸ سالگی علیرغم درمان هر دو کلیه اش را از دست داده است. به دنبال اگزالوسیس و استئودیستروفی ایجاد شده اولین بار در سن ۱۰ سالگی به دنبال زمین خوردن دچار شکستگی گردن فمور سمت چپ شد که تحت درمان جاندازی بسته و پیچ گذاری سر فمور قرار گرفت (شکل شماره ۱ و ۲). علیرغم توصیه به استفاده از دو عصا در پیگیری بعد از عمل بیمار همکاری لازم را نداشت و به دنبال زمین خوردن مجدد دو ماه بعد از



شکل ۱- شکل رخ پس از عمل اول ( ثابت کردن شکستگی با پیچ)



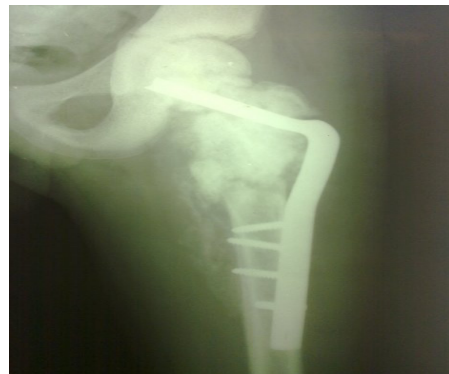شکل ۲- شکل نیم‌رخ پس از عمل اول



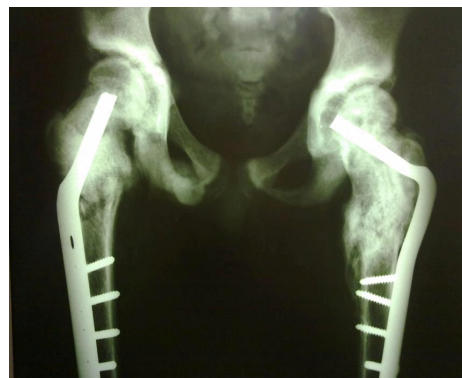شکل ۳- بعد از زمین خوردن مجدد (دفورمیتی واروس)

تشخیص استئودیستروفی رنال ثانویه بیوپسی از استخوان می‌باشد.<sup>(۵)</sup> با توجه به اینکه بیوپسی استخوان روشی تهاجمی محسوب می‌شود عمدتاً از مارکرهای سرولوژیک و شکل ساده در تشخیص استفاده می‌شود. در جمع آوری ۲۴ ساعته ادرار میزان اگزالات بالای ۲۰۰ میلی گرم می‌باشد. از تظاهرات سرولوژیک استئودیستروفی رنال ثانویه فسفر بالا و کلسیم پایین تا نرمال و افزایش هورمون پاراتورمون می‌باشد. در بررسی رادیولوژیک طیف گوناگونی از تغییرات استخوانی مشهود است. دسته اول تغییرات استخوانی ثانویه به اگزالوسیس و شامل

متنوعی از تغییرات استخوانی بوجود می آید که تشخیص آن‌ها با شکل ساده مقدور است و علت این تغییرات اگزالوسیس استخوان و استئودیستروفی رنال ثانویه می‌باشد. لذا در هر بیمار مبتلا به هیپراگزالوری بررسی استخوانی امری الزامی به نظر می‌رسد. در بیمار مورد نظر نیز در شکل‌های نشان داده شده تظاهرات اگزالوسیس و استئودیستروفی هر دو مشهود است. علت مراجعه این بیماران به پزشکان ارتوپد اغلب درد و بعد از آن شکستگی پاتولوژیک می‌باشد<sup>(۱۰)</sup>. در بیمار نامبرده علت مراجعه شکستگی پاتولوژیک بود. در این بیماران درد از تظاهرات شایع استخوانی است که به ویژه در مفصل هیپ نیاز به توجه بیشتری دارد. در صورت بروز ناگهانی درد در این محل باید معادل شکستگی در نظر گرفته و برخورد شود چرا که در غیر این صورت بی حرکتی طولانی به دنبال درمان شکستگی صدمه بیشتری به استخوان بیمار می‌زند<sup>(۱۱)</sup>. همان‌طور که در متن نیز ذکر شد هر دو مورد محل شکستگی بیمار نامبرده در مفصل هیپ (به دلیل وجود باندهای لوسنت در این محل) بود و بیمار مورد نظر در مرحله درد مراجعه نکرده بود. با توجه به شکنندگی استخوان در این بیماران بهتر است از فعالیت سنگین و ترومای مکرر پرهیز شود. در صورت بروز شکستگی و نیاز به عمل جراحی نکته مهم اصلاح الکتروولیت‌ها ثانویه به نارسائی کلیوی قبل از انجام عمل می‌باشد. در حین عمل نیز باید سخت بودن استخوان و هم‌زمان شکننده بودن آن را در نظر داشت. در دسترس داشتن چند سر مته نو با توجه به سختی استخوان اغلب نیاز است. در پیگیری بعد از عمل نیز توجیه بیمار در مورد احتمال شکستگی مجدد و رعایت دقیق توصیه‌های پزشک معالج ضروری است. لازم به ذکر است که علیرغم اینکه درمان قطعی در این بیماران پیوند کبد و کلیه می‌باشد اما با توجه به افزایش پیوند کلیه طول عمر این بیماران افزایش یافته است. لذا جهت بالا بردن سطح زندگی جلوگیری از وقوع شکستگی و درمان صحیح آن در صورت وقوع امری ضروری است.



شکل ۴- ثابت کردن مجدد شکستگی و اصلاح و آروس



شکل ۵- شکل رخ لگن بعد از ثابت کردن شکستگی طرف مقابل

عمل اول دچار شکستگی ساب تروکانتریک در همان سمت و هم‌زمان و آروس شدن گردن فمور شد (شکل شماره ۳). لذا برای بار دوم تحت عمل جراحی قرار گرفت این بار ابتدا پیچ‌های قبلی خارج شد سپس دفورمیتی و آروس از محل قبلی شکستگی گردن فمور اصلاح شد و بعد هر دو محل شکستگی با angle blade فیکس شد (شکل شماره ۴). سه ماه بعد از این عمل مجدداً به دنبال زمین خوردن این بار از سمت مقابل دچار شکستگی ساب تروکانتریک شد. این شکستگی نیز با استفاده از angle blade فیکس شد (شکل شماره ۵). نکته قابل توجه در هر سه عمل جراحی انجام شده سخت بودن بیش از حد استخوان به دلیل استئواسکلروز و هم‌زمان شکننده بودن آن بود.

### بحث

هیپراگزالوریا اولیه بیماری اتوزومال مغلوب و علت آن نقصان آنزیمی در کبد و تولید زیاد اگزالات و در نتیجه یکی از علل تشکیل سنگ‌های متعدد اگزالاتی کلیه می‌باشد<sup>(۹)</sup>. در این بیماران طیف

## منابع

1. Leumann EP, Hoppe B. The primary hyperoxalurias. *J Am SocNephrol*; 2001. 12:1986-93
2. Maldonado I, Prasad V, Reginato AJ. Oxalate crystal deposition disease. *CurrRheumatol Rep*; 2002. 4:257-64
3. Danpure CJ. Primary hyperoxaluria. In: Scriver CR, Beaudet AL, Sly WS, Valle D, Childs B, Kinzler KW, Voelstein B, editors. *The metabolic and molecular bases of inherited disease*. New York: McGraw-Hill; 2001. p. 3323-67
4. Kaida H, Ishibashi M, Nishida H, Baba K, Hiromatsu Y, et al. Usefulness of whole PTH assay in patients with renalosteodystrophy-Correlation with bone scintigraphy. *Ann Nucl Med*; 2005. 19(3):179-84.
5. Cochat P. Primary hyperoxaluria type 1. *Kidney Int*; 1999. 55:2533-47.
6. Cochat P, Rolland MO, Bozon D, Dumontel C, Divry P. Molecular pathology of type 1 primary hyperoxaluria. *Nephrologie*; 1994. 15(6):375-80. (French)
7. Batista DG, Neves KR, Graciolli FG, dos Reis LM, Graciolli RG, Dominguez WV, et al. The bone histology spectrum in experimental renal failure: Adverse effects of phosphate and parathyroid hormone disturbances. *Calcif Tissue Int*; 2010. 87(1): 60-67.
8. Vautour LM, Melton LJ, Clarke BL, Achenbach SJ, Oberg AL, McCarthy JT. Long-term fracture risk following renal transplantation: a population-based study. *Osteoporosis Int*; 2004. 15(2): 160-67.
9. Leumann EP, Hoppe B. The primary hyperoxalurias. *J Am SocNephrol*; 2001. 12: 1986-93.
10. Leumann E, Hoppe B. What is new about primary hyperoxaluria?. *Nephrol Dial Transplant*; 1999. 14: 2556-58.
11. Danpure CJ, Jennings PR, Fryer P, Perdue PE, Allsop J. Primary hyperoxaluria type 1: Genotypic and phenotypic heterogeneity. *J Inherit Metab Dis*; 1994. 17: 487-99.

## Three times hip fracture in a child with primary hyperoxaluria

\***Arash Mottaghi, MD.** Assistant Professor of Orthopedic Surgery, Hamedan University of Medical Sciences, Hamedan, Iran (\*Corresponding author). arash.motaghi@umsha.ac.ir

**Hasan Keyhan-Shokoh, MD.** Assistant Professor of Orthopedic Surgery, Hamedan University of Medical Sciences, Hamedan, Iran. keyhanshokoh@umsha.ac.ir

**Alireza Yavarikia, MD.** Assistant Professor of Orthopedic Surgery, Hamedan University of Medical Sciences, Hamedan, Iran. yavarikia2005@yahoo.com

### Abstract

**Background:** Primary Hyperoxaluria is one of the causes of multiple kidney stones and renal failure in low age groups. Changes in structure of bone in these patients included two types: bone oxalosis and renal osteodystrophia.

**Case report:** The patient was a child aged 10 years old under dialysis due to renal failure. He had a fracture of femoral neck and two times subtrochanteric fracture.

**Conclusion:** One of the most places for fracture in these patients is proximal of femur. Because of bone fragility in these patients, they should avoid heavy activities. Occurrence of fracture should be managed and followed carefully after surgery in these patients.

**Keywords:** Hip fracture, Hyperoxaluria, Renal osteodystrophy