

بررسی اثر لاکتوباسیلوس برویس جدا شده از پنیر بومی ایران بر ترمیم زخم پوستی در موش صحرایی نر در روزهای ۳ و ۱۴

*فریما زاهدی: کارشناس ارشد زیست شناسی سلولی تکوینی، دانشگاه آزاد اسلامی واحد پرند، پرند، ایران (*مؤلف مسؤول). zahedi.farima@gmail.com
 دکتر میترا حیدری نصرآبادی: استادیار گروه زیست شناسی، دانشگاه آزاد اسلامی واحد پرند، پرند، ایران. heydari_nasr@yahoo.com
 دکتر مریم تاج‌آبادی ابراهیمی: استادیار گروه میکروبیولوژی، دانشگاه آزاد اسلامی واحد تهران مرکز، تهران، ایران. ebrahimi_mt@yahoo.com
 دکتر محمد شعبانی: دانشیار گروه بیوشیمی، دانشگاه علوم پزشکی تهران، تهران، ایران. shabani200080@yahoo.com
 هلیا ابوطالبی: کارشناس ارشد زیست شناسی سلولی تکوینی، دانشگاه آزاد اسلامی واحد پرند، پرند، ایران. helia_aboutalebi@yahoo.com

تاریخ پذیرش: ۹۰/۵/۱۶

تاریخ دریافت: ۸۹/۱۱/۲۰

چکیده

زمینه و هدف: پروبیوتیک‌ها به عنوان میکروارگانیسم‌های گوناگونی تعریف می‌شوند که دارای اثرات مفید در جلوگیری و درمان شرایط پاتولوژیک ویژه هستند. عمل باکتری‌های لاکتیک اسید وابسته به گونه و سویه خاص می‌باشد و بستگی به میزان کافی باکتری حاضر در روده‌ها دارد. پیچیدگی در شناسایی و طبقه‌بندی سویه‌ها، به دلیل آن که منافع فقط ممکن است متعلق به سویه‌های خاص باشد، تحقیقات را مشکل کرده است. به علت آن که تاکنون پژوهشی در مورد کاربرد پروبیوتیک‌های بومی ایران انجام نشده است، هدف از این طرح بنیادی کاربردی، مطالعه اثر لاکتوباسیلوس برویس بر ترمیم زخم پوستی می‌باشد.

روش کار: در این مطالعه تجربی، تعداد ۲۲ سویه لاکتوباسیل جدا شده از محصولات لبنی سنتی ایران از نظر تولید آگزوپلی ساکارید با روش فنول سولفوریک بررسی شدند. لاکتوباسیلوس برویس که تولید آگزوپلی ساکارید بالایی داشت، انتخاب گردید. برای بررسی اثر این پروبیوتیک، موش‌های صحرایی نر از نژاد ویستار به گروه‌های پنج‌تایی تجربی، کنترل و کنترل منفی تقسیم شدند. زخمی مربع شکل به ابعاد $1/5 \times 1/5$ cm در پشت موش‌های صحرایی ایجاد شد. دو گروه کنترل و تجربی به ترتیب تحت درمان موضعی با اوسرین و اوسرین حاوی 1×10^{11} Cfu/ml لاکتوباسیلوس برویس قرار گرفتند اما گروه کنترل منفی، درمانی دریافت نکردند. زخم پوستی موش‌ها به ترتیب پس از کشته شدن در روزهای ۱، ۳ و ۱۴ نمونه برداری و تحت مطالعات بافت‌شناسی و آماری قرار گرفت. نتایج آزمایش‌ها به صورت میانگین \pm انحراف معیار گزارش شد و از آزمون آماری ANOVA برای تحلیل داده‌ها استفاده گردید.

یافته‌ها: درصد بهبودی زخم (۹۱/۷۶٪) و التهاب در گروه تجربی در روز چهاردهم نسبت به گروه‌های کنترل (۷۴/۳۳٪) و کنترل منفی (۷۳/۵۱٪) دارای اختلاف معنی‌داری بود ($p < 0.001$). تعداد نوتروفیل‌ها در گروه تجربی در فازهای بعدی ترمیم در مقایسه با گروه‌های کنترل و کنترل منفی کاهش داشت.

نتیجه‌گیری: مطالعه حاضر نشان داد که لاکتوباسیلوس برویس به طور معنی‌داری موجب کاهش التهاب و تسریع روند بهبود زخم در موش‌های صحرایی شد. این یافته‌ها می‌تواند در آینده نزدیک مورد استفاده کلینیکی قرار گیرد.

کلید واژه‌ها: زخم پوستی، آگزوپلی ساکارید، ترمیم، لاکتوباسیلوس برویس، پروبیوتیک

مقدمه

درمان زخم‌ها یکی از اساسی‌ترین مسائلی است که بشر از ابتدای خلقت با آن روبرو بوده است. هم‌چنین از داروها و پمادهای متعددی برای ترمیم زخم‌های باز استفاده می‌گردد که هر کدام دارای نواقص، محدودیت‌ها و اثرات جانبی متعددی هستند (۵-۸). در طب سنتی نیز از گیاهان و مواد طبیعی گوناگونی برای ترمیم زخم‌ها استفاده

زخم به گسیختگی ساختمان بافتی پوست در نتیجه آسیب حاصله از عوامل فیزیکی - شیمیایی و زیست‌شناختی اطلاق می‌شود (۱ و ۲). التیام زخم‌ها فرآیندی پیچیده اما عمدتاً نظام‌دار است که در چهار مرحله صورت می‌گیرد: فاز هموستاز، فاز التهاب، فاز تکثیر سلولی و فاز تمایز (۳ و ۴).

روزهای ۱، ۳ و ۱۴ به طور مجزا به ۳ گروه کنترل منفی، کنترل و تجربی تقسیم شدند.

جهت انتخاب باکتری، در این مطالعه ۲۲ سویه لاکتوباسیل جدا شده از پنیر بومی ایران از نظر تولید اگزوپلی ساکارید با روش فنول سولفوریک بررسی شدند^(۱۷، ۱۸). لاکتوباسیلوس برویس که تولید اگزوپلی ساکارید بالایی داشت، انتخاب گردید. آن گاه این لاکتوباسیل در محیط MRS آگار و در انکوباتور CO₂ دار به مدت ۴۸ ساعت و در دمای ۳۷ درجه کشت داده شد تا به فاز ثابت برسد. پس از گذشت ۴۸ ساعت باکتری کشت داده شده بوسیله قاشقک استریل از سطح محیط کشت جمع آوری گردید.

به منظور تهیه پماد، هر روز به ازاء هر موش گروه تجربی ۱۰^{۱۱} cfu/ml لاکتوباسیلوس برویس جمع آوری شده به ۰/۸ میلی لیتر اوسرین به عنوان ماده پایه اضافه گردید و کاملاً مخلوط شد تا به صورت یکنواخت درآمد و بلافاصله روی پوست موش گروه تجربی مالیده شد.

ابتدا موش‌ها به طریق داخل صفاقی با استفاده از کتامین و زایلین بیهوش گردیدند و موهای قسمت میانی از پشت حیوان به طور کامل تراشیده و محل ایجاد زخم با الکل ۶۰ درجه، ضد عفونی شد^(۱۹). با استفاده از یک شابلون و یک ماژیک نوک باریک زخمی مربع شکل به ابعاد ۱/۵ × ۱/۵ سانتیمتر بر روی ناحیه تراشیده شده، ایجاد گردید (Full-thickness). بوسیله قیچی جراحی سطح پوست در ناحیه زخم به طور کامل جدا گردید و روز جراحی روز صفر در نظر گرفته شد. در مراحل مختلف طبق پروتکل کار با حیوانات کلیه نکات اخلاقی رعایت شد.

از جمله محدودیت‌های مطالعاتی که در این تحقیق با آن مواجه بودیم این بود که موش‌ها داروی مالیده شده روی پوست خود را به دیوار قفس‌های آزمایشگاهی مالیده یا گاه آن را لیس زده و می‌خوردند. هم چنین زنده ماندن باکتری‌ها و جداسازی آن‌ها از کشت تازه نیز در این تحقیق بسیار با اهمیت بود.

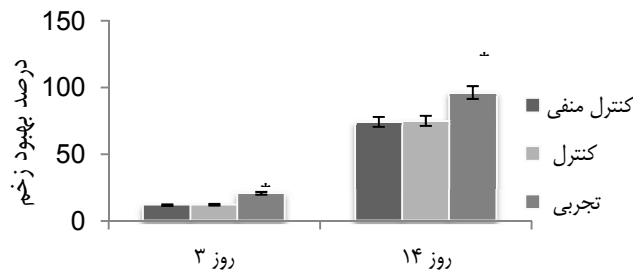
پس از ایجاد زخم، برای روزهای ۱، ۳ و ۱۴ موش‌های صحرایی به طور تصادفی به ۳ گروه

می‌شود^(۹-۱۱). در همین رابطه استفاده از باکتری‌ها نیز به زمانی بر می‌گردد که متچینکوف دانشمند روسی در اوائل قرن پیشنهاده کرد که بلع باکتری‌ها می‌تواند اثرات مفیدی در میکروفلور طبیعی روده داشته باشد^(۱۲). اما تنها مطالعه انجام شده در زمینه ترمیم زخم‌های پوستی با استفاده از این باکتری‌ها، توسط کاملیا رودریگوئز و همکارانش در سال ۲۰۰۴ میلادی بر روی کفیر صورت گرفت که متوجه فعالیت‌های ضد التهابی و ترمیمی این باکتری‌ها در این زمینه شدند^(۱۳).

آگاهی از تنوع و عملکرد میکروارگانیسم‌های موجود در روده انسان توسط مطالعات آزمایشگاهی نشان داده که پروبیوتیک‌ها دارای اثرات مثبت بر سلامتی انسان می‌باشند. تلاش‌های آغازین بر سودمندی این باکتری‌های پروبیوتیک بنا نهاده شده بود که به طور خاص شامل گونه‌های لاکتوباسیلوس و بیفیدوباکتر می‌باشد. در حقیقت، استفاده از پروبیوتیک‌ها به زمانی برمی‌گردد که انسان‌ها شروع به مصرف غذاهای تخمیری کردند. اثرات پروبیوتیکی که به باکتری‌های لاکتیک اسید و محصولات لبنی تخمیر شده از آن نسبت داده می‌شود نه تنها مربوط به میکروارگانیسم‌ها و اجزای دیواره سلولی‌شان می‌باشد بلکه از متابولیت‌هایی از قبیل پپتیدها و پلی ساکاریدهای خارج سلولی تولید شده در زمان تخمیر نیز ناشی می‌شود^(۱۴، ۱۵). اگزوپلی ساکاریدهای ترشح شده توسط پروبیوتیک‌ها دارای اثرات مثبتی هم چون تحریک سیستم ایمنی و فعالیت آنتی تومورال می‌باشند^(۱۶). به همین دلیل در طب سنتی برای درمان زخم‌های سوختگی از ماست استفاده می‌شده است. ما نیز بر آن شدید که اثرات و دلایل استفاده از این محصولات را مورد آزمایش قرار دهیم.

روش کار

۴۵ عدد موش صحرایی نر از نژاد ویستار با وزن تقریبی ۲۵۰-۲۸۰ گرم به مدت ۱۰ روز در حیوان خانه دانشگاه علوم پزشکی تهران در شرایط آزمایشگاهی و در درجه حرارت محیط ۲۰ تا ۲۲ درجه با شرایط ۱۲ ساعت تاریکی و ۱۲ ساعت روشنایی نگهداری شدند. سپس این حیوانات برای



نمودار ۱- مقایسه برآیند کلی التیام در گروه‌های مختلف در روزهای ۳ و ۱۴ دوره تیمار

و وجود یا عدم وجود اختلاف معنی‌دار بین گروه‌ها از آزمون Tukey استفاده گردید. نتایج آزمایش‌ها به صورت میانگین \pm انحراف معیار گزارش شد. معیار استنتاج آماری $p \leq 0.05$ معنی‌دار در نظر گرفته شد.

یافته‌ها

همان‌طور که در نمودار شماره ۱ و شکل شماره ۱ مشاهده می‌شود در اندازه‌گیری درصد مساحت زخم باز به جز روز ۱ در گروه تجربی در مقایسه با دو گروه دیگر تفاوت مشخص آماری وجود داشت.

درصد بهبود زخم در روز سوم در گروه کنترل منفی $12/86 \pm 0/556$ درصد، در گروه کنترل تجربی $13/80 \pm 0/627$ درصد و در گروه تجربی $14/16 \pm 0/896$ درصد بود که اختلاف معنی‌داری را نشان داد ($p < 0.001$).

درصد بهبود زخم در روز چهاردهم در گروه کنترل منفی $73/51 \pm 0/841$ درصد، در گروه کنترل تجربی $74/33 \pm 1/643$ درصد و در گروه تجربی $91/76 \pm 1/396$ درصد بود که اختلاف معنی‌داری را نشان داد ($p < 0.001$).

در هیچ یک از موش‌های صحرائی نر، نشانه‌ای از عفونت مشاهده نشد. همان‌طور که در جدول مشاهده می‌شود افزایش تعداد فیبروبلاست‌ها در گروه تجربی در روز سوم بررسی ($5/34 \pm 0/532$) و کاهش آن در روز چهاردهم بررسی ($4/13 \pm 0/474$) نسبت به دو گروه کنترل منفی و کنترل از نظر آماری معنی‌دار بود ($p < 0.001$). هم‌چنین، کاهش تعداد نوتروفیل‌ها در گروه تجربی در روز سوم بررسی ($4/23 \pm 0/337$) و چهاردهم بررسی ($1/47 \pm 0/210$) نسبت به دو گروه کنترل منفی و

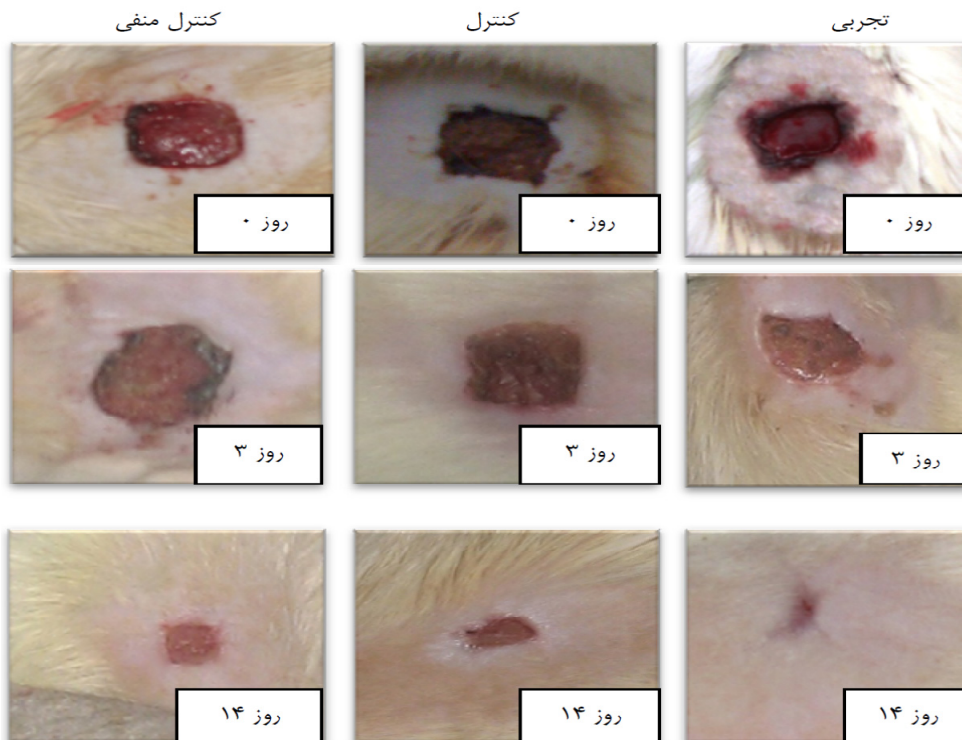
تقسیم گردیدند که در هر گروه ۵ سر حیوان وجود داشت، گروه‌ها عبارت بودند از گروه کنترل منفی که در این گروه پس از ایجاد زخم باز هیچ‌گونه درمانی اعمال نشد، گروه کنترل که سطح زخم این گروه روزانه یک بار با ۱ میلی‌لیتر اوسرین تیمار شد و گروه تجربی که سطح زخم این گروه روزانه یک بار با ۱ میلی‌لیتر پماد حاوی باکتری تیمار شد.

بهبود زخم با اندازه‌گیری وسعت زخم، درصد بهبود و مدت لازم برای بسته شدن کامل زخم ارزیابی شد. وسعت زخم در روزهای ۱، ۳ و ۱۴ بعد از عمل با واحد میلی‌متر مربع اندازه‌گیری گردید. این اندازه‌گیری در ساعات معینی از روز و بوسیله فرد خاصی انجام شد. درصد بهبود زخم با فرمول (سطح زخم در روز اول $\times 100$ / سطح زخم در روز X - سطح زخم در روز اول) به دست آمد.

پس از کشتن موش‌ها در روزهای تعیین شده، یک نمونه بافتی از محل مورد نظر به همراه پوست سالم اطراف آن بوسیله اسکالپل برداشته شد. ابتدا نمونه با سرم فیزیولوژیک شسته شد و سپس در فرمالین ۱۰ درصد جهت تثبیت غوطه‌ور گردید. بعد از انجام تثبیت کامل از نمونه‌ها مقاطع بافتی تهیه گردید و با رنگ آمیزی معمولی بافت (هماتوکسیلین-اوتوزین) رنگ شدند.

انجام مطالعات آسیب‌شناسی در دو زمینه، میزان اپیتلیزاسیون و شمارش سلول‌های درگیر در روندهای التهابی (ماکروفاژ و نوتروفیل) صورت پذیرفت.

کلیه آنالیزهای آماری این مطالعه با استفاده از نرم افزار SPSS v.11.5 انجام شد. جهت تجزیه و تحلیل آماری در مورد اطلاعات کمی از آزمون آماری ANOVA استفاده گردید و به منظور بررسی



شکل شماره ۱- تصاویری از تغییرات مساحت زخم در گروه‌های کنترل منفی، کنترل و تجربی در طول دوره تیمار

باشد^(۱۳). از جمله خصوصیات بارز پروبیوتیک‌ها توانایی آنها در تحریک سنتز فیبروبلاست‌ها و تحریک ماکروفاژها است که باعث شده امروزه استفاده از باکتری‌های پروبیوتیک در محصولات لبنی مورد توجه قرار گیرد.

یافته‌های بافت‌شناسی این مطالعه نیز بیانگر تأثیر مثبت لاکتوباسیلوس برویس در گرانولاسیون و اپیتلیوم سازی سریع‌تر و افزایش کلاژن زخم پوستی در موش صحرایی می باشد^(۳۰). نتایج نشان می‌دهد که این باکتری، موجب تسریع مرحله التهاب فرآیند التیام زخم می‌شود و به دنبال آن مرحله تکثیر فرآیند التیام نیز زودتر آغاز می‌گردد. با توجه به موارد ذکر شده محتمل است که این باکتری موجب تحریک سیستم ایمنی، هجوم و فعال کردن ماکروفاژها در روزهای اولیه و سپس کاهش التهاب احتمالاً از طریق القای فاکتورهای پس از التهاب از قبیل سیتوکین‌ها و فاکتورهای رشد ذکر شده که در فرآیند ترمیم موثر هستند، شده باشد. نتایج آسیب شناسی این تحقیق نشان می‌دهند که لاکتوباسیلوس برویس فرآیند ترمیم را در تمام ضخامت زخم‌های باز ایجاد شده در

کنترل از نظر آماری معنی‌دار بود ($p < 0/01$). از نظر تعداد ماکروفاژها در روز سوم ($10/46 \pm 0/446$) و چهاردهم بررسی ($3/55 \pm 0/630$) در گروه تجربی نسبت به دو گروه کنترل منفی و کنترل اختلاف معنی‌داری مشاهده گردید ($p < 0/01$).

بحث و نتیجه گیری

کارهای تحقیقاتی که تا به امروز بر روی اثر ترمیمی پروبیوتیک‌ها صورت گرفته است در زمینه ترمیم زخم‌های گوارشی بوده است. با وجود این که پروبیوتیک‌ها دارای سویه‌ها و گونه‌های متعدد می‌باشند، تحقیقی بر روی اثر ترمیمی این باکتری‌ها در ترمیم زخم‌های پوستی انجام نشده است. همان‌طور که ذکر گردید تنها تحقیق انجام شده توسط کاملیا رودریگوئز و همکارانش با استفاده از کفیر در درمان زخم پوستی بوده است. در این تحقیق خاصیت ضد میکروبی و درمانی کفیر با نوعی قارچ مورد مقایسه قرار گرفته و به اهمیت استفاده از این باکتری‌ها به طور جداگانه در درمان زخم‌های پوستی پرداخته نشده است که خود می‌تواند به تنهایی مقوله‌ای تازه در این علم

جدول شماره ۱- میزان شاخص‌های بافت‌شناسی التیام زخم در روزها و گروه‌های مختلف

روز	شاخص گروه	نوتروفیل میانگین (انحراف معیار)	ماکروفاژ میانگین (انحراف معیار)	فیبروبلاست میانگین (انحراف معیار)
۳	کنترل منفی	۵/۰۵ ± ۰/۳۵۱	۵/۱۲ ± ۰/۵۵۷	۱/۴۰ ± ۰/۲۰۹
	کنترل	۴/۷۷ ± ۰/۲۷۴	۴/۹۲ ± ۰/۴۵۴۵	۲/۱۱ ± ۰/۲۷۷
	تجربی	۴/۲۳ ± ۰/۳۳۷**	۱۰/۴۶ ± ۰/۴۴۶***	۵/۳۴ ± ۰/۵۳۲***
۱۴	کنترل منفی	۳/۰۲ ± ۰/۱۸۲	۱۲/۴۰ ± ۰/۹۱۰	۱۱/۸۲ ± ۰/۳۶۲
	کنترل	۲/۷۸ ± ۰/۱۸۴	۱۲/۵۵ ± ۰/۷۴۵	۱۲/۰۲ ± ۰/۵۲۰
	تجربی	۱/۴۷ ± ۰/۲۱۰**	۳/۵۵ ± ۰/۶۲۰**	۴/۱۳ ± ۰/۴۷۴***

در جدول فوق سطح معنی‌داری گروه تجربی در مقایسه با گروه کنترل ($P < 0.001$)، ($P < 0.01$)، به ترتیب با *** و ** و سطح معنی‌داری گروه تجربی نسبت به گروه کنترل منفی ($P < 0.001$) با ### نشان داده شده است. تعداد نوتروفیل‌ها، ماکروفاژها و فیبروبلاست‌ها در ۲۰ میدان دید شمارش گردید و سپس میانگین این اعداد محاسبه و جهت آنالیزهای آماری و رسم نمودارها مورد استفاده قرار گرفت.

در میزان سلول‌های نوتروفیلی که از سلول‌های مهم کانون التهاب می‌باشند، نشان دادند که این مسأله همراه با افزایش ماکروفاژها در محل ضایعه می‌تواند دال بر تأثیر مثبت این باکتری در بهبود روند التهاب باشد^(۲۷،۲۶). در روز سوم بررسی که معرف مرحله التهاب فرآیند التیام زخم است، درمان موضعی زخم‌ها با پماد حاوی باکتری موجب کاهش نوتروفیل‌ها و هم چنین افزایش معنی‌دار تعداد فیبروبلاست‌ها در مقایسه با دو گروه کنترل منفی و کنترل شده است. فیبرونکتین حین تشکیل بافت دانه‌دار بستر مناسبی برای مهاجرت و رشد سلول‌ها فراهم می‌کند تا انقباض زخم به طور موثر صورت گیرد. علاوه بر این فیبرونکتین تکیه‌گاهی مناسب برای رشته‌زایی محسوب می‌شود^(۲۸).

پروبیوتیک‌ها ترشح IL-8 توسط سلول‌های اپی تلیالی را کاهش می‌دهند. اینترلوکین ۸، نوعی سیتوکین می‌باشد که از ماکروفاژها و انواع دیگری از سلول‌ها مانند سلول‌های اپی تلیالی تولید می‌شود و تولید سیتوکین‌های محافظ را که احیای سلول‌های اپی تلیالی را تسهیل و مرگ سلولی سلول‌های اپی تلیالی را مهار می‌نمایند، القا می‌کند^(۲۹). سیتوکین‌ها قادر به فعال‌سازی ماکروفاژها هستند و لنفوسیت‌های B را مبدل به پلازما سل می‌کنند و تولید کلاس‌های مختلف آنتی بادی را القا می‌کنند. سیتوکین‌ها قادرند با تبدیل دسته‌ای از لنفوسیت‌های فعال شده

پوست، به صورت معنی‌داری تسریع می‌کند. سرعت جمع شدگی زخم که در طی آن اندازه زخم باز توسط حرکت رو به مرکز پوست اطراف آن کاهش می‌یابد می‌تواند ناشی از خواص انقباضی فیبروبلاست‌های فعال (میوفیبروبلاست‌ها) موجود در بافت جوانه ای زخم (گرانولاسیون) باشد^(۲۲،۲۱). در مطالعه حاضر در گروه تجربی عفونتی دیده نشد زیرا پروبیوتیک‌ها با یک مکانیسم ضد میکروبی که شامل ترشح پپتیدهای ضد میکروبی، مهار هجوم باکتری‌ها و مهار چسبندگی باکتری‌های پاتوژن به سلول‌های اپی تلیالی می‌باشد، مانع ایجاد عفونت در زخم می‌گردند. اینکه یک سویه پروبیوتیک تا چه حد بتواند این اثرات را اعمال کند بستگی به ویژگی‌های خاصش دارد. هم چنین میزان تولید اگزوپلی ساکارید در آن‌ها اهمیت دارد و می‌تواند توان ترمیمی آنها را بالا ببرد^(۲۴،۲۳). هم چنین افزایش مساحت زخم در روزهای آغازین مطالعه به واسطه تطابق زمانی با فاز آماسی ترمیم زخم قابل توجه است. علاوه بر التهاب و آماس، کشش پوست و عضلات نیز در افزایش مساحت زخم در این روزها دخالت دارند^(۲۵). در کل در بخش نتایج، کاهش اندازه زخم متأثر از کاهش میزان التهاب و پیشرفت ترمیم زخم بود و چنان چه در بخش نتایج ارائه گردید در نهایت بهترین پاسخ مربوط به گروه تجربی بود. بررسی‌های آسیب‌شناسی این مطالعه کاهش را

برویس بر ترمیم زخم پوستی در موش صحرایی" در مقطع کارشناسی ارشد زیست شناسی سلولی تکوینی به راهنمایی خانم دکتر میترا حیدری نصرآبادی و مشاوره خانم دکتر مریم تاج‌آبادی ابراهیمی و آقای دکتر محمد شعبانی در سال ۱۳۸۹ به کد ۵۱۷۸۷۲۰۰۶۱۴۲۳۰۵ که با حمایت دانشگاه آزاد اسلامی واحد دامغان اجرا شده است. بدین وسیله از دانشگاه علوم پزشکی تهران و دانشگاه‌های آزاد اسلامی واحد تهران مرکزی و پرند و نیز کلیه کسانی که ما را در این تحقیق یاری نمودند، تقدیر و تشکر می‌شود.

منابع

1. Cordoso CA, Favoreto S, Oliveira L, Vancim J, Barban G, Ferraz D. Oleic acid modulation of the immune response in wound healing a new approach for skin repair. *Immunobiol*; 2010. 216(3): 204-10.
2. Johnston DE. Wound healing in skin, plastic and reconstructive surgery. *Clinic Rep*; 1990. 1(2): 1-45.
3. Savunen TJ, Viljanto AJA. Prediction of wound tensile strength an experimental study. *British J Surg*; 2008. 79(5): 401-3.
4. Schwartz S. *Principles of surgery*. New York: McGraw-Hill; 1984. 4: 289-304.
5. Jeffrey E, Robert K, Donald H. A practical guide to wound healing. *Plast Reconst Surg*; 2010. 125(6): 230-44.
6. Caroline R, Alexis R, Donald B, Cristian A. The effect of an autologous cellular gel-matrix integrated implant system on wound healing. *J Translat Med*; 2010. 52(8): 59-66.
7. Sasidharan S, Nilawaty R, Xavier R, Lachimanan Y. Wound healing potential of *elaeisguineensis jacq* leaves in an infected albino rat model. *Molecul*; 2010. 15(5): 3186-99.
8. Shivanada N, Marshal JR, Isitor G. Wound healing potential of ethanolic extract of *kalanchoe pinnate lam*. Leaf-a preliminary study. *Indian J Exper Bio*; 2010. 48(6): 572-76.
9. Tramontinal VA, Machado MN, Nogueirafilho GR, Kim SH, Vizzioli MR, Toledo S. Effect of bismuth subgallate (local hemostatic Agent) on wound healing in rats histological and histometric findings. *Braz J Dent*; 2002. 13(1): 11-16
10. Settanni A, Moschetti G. Non-starter lactic acid bacteria used to improve cheese quality and provide health benefits. *Food Microbiol*; 2010. 27(6): 691-7.
11. Salminen S, Nybom S, Meriluoto J, Carmen CM, Vesterlund S, El-Nezami H. Interaction of probiotics and pathogens-benefits to human

به سلول‌های خاطره‌ای در بدن ایجاد مصونیت کنند^(۳۰).

در روز چهاردهم بررسی در گروه تجربی تعداد فیبروبلاست‌ها در مقایسه با گروه کنترل منفی و کنترل رو به کاهش نهاد که موید شروع مرحله تجدید ساختار است و از طرف دیگر شروع زودتر فاز تجدید سنتز کلاژن در این مرحله رخ داده و دسته‌های کلاژن با قطر بیش تر تشکیل شده و اتصال عرضی بین مولکول کلاژن هم تغییر می‌کند. الیاف کلاژن باعث می‌شود تا محل زخم بعد از ترمیم به بافت اولیه قبل از جراحات شباهت پیدا کند و مانع ایجاد جوش گاه سفید رنگ و زشت می‌شود^(۳۲).

با توجه به نتایج فوق نشان داده شد که باکتری مذکور ترمیم زخم را از روز سوم به بعد بهبود بخشیده است که این تاثیر هم در کاهش سطح زخم و افزایش درصد بهبود و هم در کاهش مدت لازم برای بهبود کامل زخم بروز کرد. در حالی که در گروه تجربی فاز التهاب در روز سوم بررسی به اتمام رسیده و فاز تکثیر سلولی آغاز شده بود، گروه‌های کنترل و کنترل منفی در مدت زمان مشابه، در فاز التهابی قرار داشتند. کاهش در خیز یا التهاب، به عبارت دیگر تعدیل در مرحله التهاب، تسریع مرحله زخم را موجب می‌شود. در گروه تجربی تعداد فیبروبلاست‌ها در مقایسه با گروه کنترل منفی و کنترل در روزهای پایانی رو به کاهش نهاد بود که موید شروع زودتر مرحله تجدید ساختار است^(۳۳). بنابراین شاید مکانیسم اثر لاکتوباسیلوس برویس در این مطالعه ایجاد تحریک، کمک به التهاب و تقسیم سلولی (فیبروبلاست‌ها) در تولید کلاژن‌ها باشد که نیاز به مطالعه بیش تری در این زمینه می‌باشد. امید است با فراهم شدن امکانات، مطالعات کامل تری در مورد کاربرد و اثرات مثبت لاکتوباسیل‌ها در روند ترمیم زخم پوستی صورت پذیرد.

تقدیر و تشکر

این مقاله حاصل بخشی از پایان نامه خانم فریما زاهدی تحت عنوان "بررسی اثر لاکتوباسیلوس

- and choroidal damage from long-term exposure to a laser pointer beam. *Yakhteh*; 2004. 5(20): 146-52.
28. Ebrahimi TM, Hejazi MA, Ghafary R, Jafari P. Study on antagonistic activity of acid and bile tolerance *Lactobacillus* isolated from traditional dairy products. *J Arak Uni Med Sci*; 2009. 12(2): 17-27. (Persian)
 29. Rennekampff HO, Hansbrough JF, Kiessig V, Doré C, Sticherling M, Schröder JM. Bioactive interleukin-8 is expressed in wounds and enhances wound healing. *J Surg Res*; 2000. 93(1): 41-54.
 30. Warner S, Grose R. Regulation of wound healing by growth factors and cytokines. *Physiol Rev*; 2003. 83(3): 835-70.
 31. Ono I, Gunji H, Zhang JZ, Maruyama K, Kaneko F. Studies on cytokines related to wound healing in donor site wound fluid. *J Dermatol Sci*; 1995. 10(3): 241-245
 32. Qiu Z, Kwon H, Kamiyama Y. Effects of plasma fibronectin on the healing of full-thickness skin wounds in streptozotocin-induced diabetic rats. *J Surg Res*; 2007. 138(1): 64-70.
 33. Giles N, Webb S, Adcraft K, Evil L. Bone marrow-derived cells in the healing - burn wound - More than just inflammation. *Burns*; 2009. 35(3): 356-64.
 - health?. *Curr Opin Biotechnol*; 2010. 21(2): 157-167
 12. Metchnikoff E. The Prolongation of Life. Heinemann; 1907. 86(2): 128-35.
 13. Rodrigues K, Gaudino CL, Carlos J, Carvalho T, Evangelista J, Schneedorf JM. Antimicrobial and healing activity of kefir and kefir extract. *Int J Antimicrob Agen*; 2004. 25(5): 404-8.
 14. Laws A, Gu Y, Marshall V. Characterisation and design of bacterial exopolysaccharides from lactic acid bacteria. *Biotechnol*; 2008. 19(8): 597-625.
 15. Yamaguchi Y, Hearing VJ, Itami S, Yoshikawa K, Katayama I. Mesenchymal-epithelial interactions in the skin: aiming for site-specific tissue regeneration. *J Dermatol Sci*; 2009. 40(1):1-5.
 16. Dewulf J, Bereton J, Claisse O, Pot B. Properties of non-conventional lactic acid bacteria: Immunomodulation by *Oenococcus oeni*. *Int J Food Microbiol*; 2010. 140(3): 136-145.
 17. Dubois M, Gilles KA, Hamilton JK, Roberts PA, Smith F. Colorimetric method for the determination of sugars and related substances. *Anal Chem*; 1956. 28(3): 350-56.
 18. Ebrahimi TM, Ouwehand AC, Hejazi MA, Jafari P. Traditional Iranian dairy products: A source of potential probiotic *Lactobacilli*. *Afr. J. Microbio*; 2011. 5(1): 20-27.
 19. Madigan M.T, Martinko J.M, Parker J. Brock Biology of Microorganisms. 10th ed. New Jersey: Prentice Hall Int. Ltd; 1997. p. 82-87.
 20. Arul V, Kartha R, Jayakumar R. A therapeutic approach for diabetic wound healing using biotinylated GHK incorporated collagen matrices. *Life Sci*; 2007. 80(4): 275-84.
 21. Darby I, Hewitson T. Fibroblast differentiation in wound healing and fibrosis. *Int Rev Cytol*; 2007. 257(79): 143-79.
 22. Valander P, Theopold C, Bleiziffer O, Bergmann J, Sevansson H, Feng Y. Cell suspensions of autologous keratinocytes or autologous fibroblast accelerate the healing of full thickness skin wound in a diabetic porcine wound healing model. *J Surg Res*; 2009. 157(1): 14-20.
 23. Low DA, Ahlgren D, Horne DJ, McMahon C, Obeg J, Broadbent JR. Role of *Streptococcus thermophilus* MR.1C capsular exopolysaccharide in cheese moisture retention. *Appl Environ Microbiol*; 2006. 64(9): 2147-51.
 24. Burd A, Huang L. Carbohydrates and cutaneous wound healing. New York: Elsevier Science Ltd; 2008. p. 253-274.
 25. VanderWal M, Leeuwen M, Ulrich M, Middelkoop E. Biological background of dermal substitutes. *Burns*; 2010. 36(10): 305-21.
 26. Berger W, Timothy S, Elston N, Andrews D. Andrews' Diseases of the Skin: Clinical Dermatol. 10th ed. New York : Saunders; 2005. p. 895.
 27. Heydari MH, Pirovi A, Almasiyeh MA. Retinal

Study the effect of *Lactobacillus brevis* isolated from Iranian traditional cheese on cutaneous wound healing in male rats on days 3 and 14

*Farima Zahedi, MSc in Cellular and Developmental Biology, Islamic Azad University Parand Branch, Parand, Iran (*Corresponding author). zahedi.farima@gmail.com

Mitra Heydari Nasrabadi, PhD. Assistant Professor of Cellular and Developmental Biology, Islamic Azad University Parand Branch, Parand, Iran. heydari_nasr@yahoo.com

Maryam Tajabadi Ebrahimi, PhD. Assistant Professor of Microbiology, Islamic Azad University Central Tehran Branch, Tehran, Iran. ebrahimi_mt@yahoo.com

Mohammad Shabani, PhD. Associate Professor of Biochemistry, Tehran University of Medical Sciences, Tehran, Iran. shabani200080@yahoo.com

Helia Aboutalebi, MSc in Cellular and Developmental Biology, Islamic Azad University Parand Branch, Parand, Iran. helia_aboutalebi@yahoo.com

Abstract

Background: Probiotics are defined as different microorganisms that may have positive effects on preventing or treatment of special pathologic conditions. The actions of lactic acid bacteria are species and strain specific, and depend on sufficient numbers of bacteria being available in the intestines. The difficulty in identifying and classifying strains has complicated research, since benefits may only pertain to particular strains. Since there is no research regarding Iran's probiotics up to now thus, the present study was designed to investigate the effect of *Lactobacillus brevis* on cutaneous wound healing.

Methods: In this experimental study, 22 strains of *Lactobacillus* isolated from dairy-traditional products of exopolysaccharide production are investigated by phenol-sulfuric acid method. *Lactobacillus brevis*, which had high exopolysaccharide (EPS) production, was selected. A full-thickness square wound (1.5 × 1.5 cm) was made on the back of each rat (45 rats in 3 groups). Two groups, control and experimental were treated by eucerin and eucerin contained 1×10^{11} CFU/ml *Lactobacillus brevis*, but the negative-control group did not receive anything. Rats were killed on days 1, 3 and 14 and wound samples were collected for histological and statistical studies. The data were expressed as mean±Standard deviation. Statistical analysis was performed with ANOVA.

Results: The percent of wound healing (91.76%) and inflammation in experimental group on day 14 as compared to control (74.33%) and negative groups (73.51%) was significant ($p < 0.001$). The numbers of neutrophils in experimental group were reduced in later phase of wound healing as compared to control and negative groups.

Conclusion: The current study showed a significant reduction in inflammation and a significant acceleration in wound healing on the rats treated by *Lactobacillus brevis* as compared to control and negative control groups. Further studies are required for detail mechanism of *Lactobacillus brevis* during wound healing.

Keywords: Cutaneous wound, Exopolysaccharide, Healing, *Lactobacillus brevis*, Probiotic.