

گزارش یک مورد سندرم هوچینسون گیل فورد

چکیده

سندرم هوچینسون گیل فورد یا سندرم پروژریا بیماری نادری است که در آن نقائص ژنتیکی، توقف رشد و اختلال تکاملی وجود دارد. بیماران معمولاً قبل از بلوغ به سبب گرفتاری قلبی عروقی و آسیب‌های دیگر می‌میرند. در این گزارش دختر بچه ۵ ساله‌ای که با سیمای مشخص بالینی از جمله پوست ظریف، چانه کوچک و فرورفته، اختلال در ضمائم پوستی، بزرگی نسبی جمجمه بخصوص قسمت آهیانه‌ای و پیشانی، کوچکی صورت، سیانوتیک بودن نوک بینی و دهان و برجستگی عروق آن، پیرنمائی زودرس، کوتاهی قد و پائین افتادن شانه‌ها با تشخیص سندرم هوچینسون گیل فورد مطابقت داشته است، معرفی می‌گردد.

دکتر محمدحسین داعی‌پاریزی*

دکتر سعداله شمس‌الدینی**

۲- پروژریا

کلید واژه‌ها: ۱- سندرم هوچینسون گیل فورد

۳- پیری زودرس

مقدمه

در سال ۱۸۸۶ برای اولین بار هوچینسون (*Hutchinson*) این سندرم را شرح داد^(۹). این بیماری نادر بوده بطوری که شیوع آن را در هر ۸۰۰۰۰۰۰ نفر یک مورد ذکر کرده‌اند^(۵). تعداد موارد گزارش شده تا سال ۱۹۹۳، ۱۰۰ مورد بوده است^(۵). نام دیگر این بیماری پروژریای هوچینسون (*Hutchinson progeria*) و پروژریای هستینگ (*Hasting progeria*) می‌باشد. این سندرم با پیری زودرس خودنمایی می‌کند. بیماری در هر دو جنس یکسان دیده می‌شود ولی بنظر می‌رسد در سیاه‌پوستان بروز کمتری داشته باشد^(۷،۴). در گزارشی که *Badame AJ* در سال ۱۹۸۹ در مورد مبتلایان به این سندرم منتشر نمود، اعلام داشت که ۷۵ درصد مبتلایان به این سندرم از نژاد قفقازی (*caucasian*) بوده‌اند^(۱). سیمای

بالینی و اصلی بیماری معمولاً بطور عمده در دوران شیرخوارگی شروع می‌گردد، بطوری که کودک نمای پیری زودرس پیدا می‌کند. از نظر ارثی نحوه انتقال ژن در این سندرم مشخص نبوده و بنظر می‌رسد بیشتر متعاقب یک جهش ژنی بوجود آید. در اغلب موارد بیماری بعد از اولین سال زندگی با تغییرات پوستی و اسکلتی شناسائی می‌گردد^(۶،۱۳،۱۷). ابتلای خانوادگی و فامیلی در پروژریای هوچینسون گیل فورد توسط گیلار *Gillar* و همکاران در دو برادر مبتلا گزارش شده که علاوه بر تظاهرات معمول دچار خوردگی در حاشیه استخوان ماندیبل و خوردگی در محل پیدایش دندانها نیز شده بودند که باعث کاهش رویش دندانها شده بود^(۶،۱۴،۱۶). بیماری با کوتولگی (*dwarfism*) و ریزش موهای سر، مژه و ابرو همراه است^(۱۴). وریدهای پوست سر برجسته و مشخص بوده و

* استاد بیماریهای کودکان - دانشگاه علوم پزشکی و خدمات بهداشتی درمانی کرمان

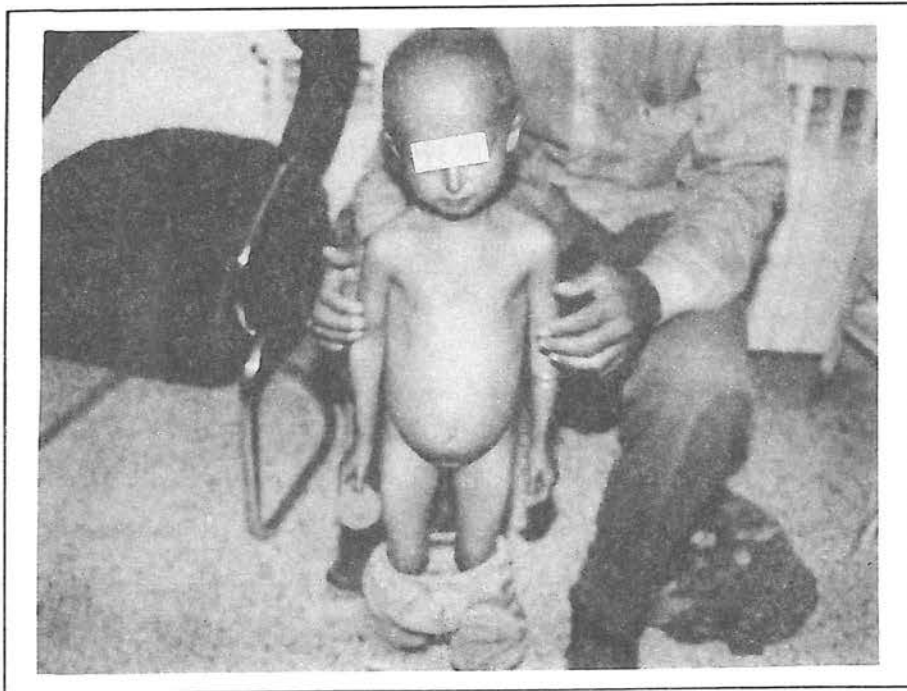** دانشیار بیماریهای پوست - دانشگاه علوم پزشکی و خدمات بهداشتی درمانی کرمان

بیماری علامت مشخصه‌ای (*typical sign*) می‌باشد (۱۴۶).

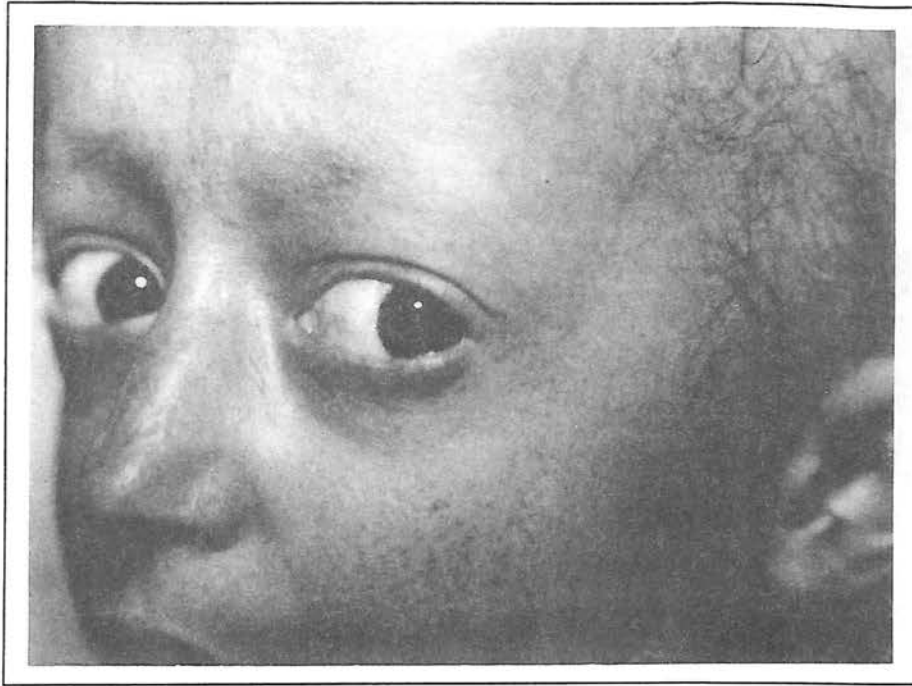گزارش مورد

بیمار دختر بچه ۵ ساله‌ای از عشایر کوچنده بافت و جیرفت است که به علت کوتولگی و عدم رویش موهای سر به درمانگاه اطفال مراجعه می‌نماید (شکل ۱). پدر بیمار سابقه کم‌پشت بودن موهای سر، مژه و ابروهای کودک را از ۱/۵ سالگی می‌داند (شکل ۲). والدین وضع کودک را در بدو تولد دوران نوزادی طبیعی ذکر می‌کنند. در تاریخچه فامیلی معلوم شد که پدر و مادر بیمار عموزاده بوده و بیمار فرزند شش‌ساله خانواده می‌باشد و بیماری مشابه را در فامیل ذکر نمی‌کند. در معاینه فیزیکی که از بیمار بعمل آمد رشد جسمانی بیمار معادل ۳ ساله و از هوش نسبی مطلوبی برخوردار بود و در ضمن معاینه همکاری خوبی داشت. اندازه جمجمه طبیعی بود ولی نسبت به بقیه قسمت‌های بدن بزرگتر بنظر می‌رسید (شکل ۱).

آتروفی منتشر ماهیچه‌ها و چربی زیرجلدی نیز دیده می‌شود. صورت کوچک، سر بزرگ، چانه کوچک و فرورفته، غضروف بینی برجسته و پوست نازک و شبیه اسکلوودرامی باشد. سطح شعور در این بیماران معمولاً طبیعی بوده ولی بروز بلوغ جنسی با تأخیر همراه است. آترواسکلروز منتشر و زودرس در این بیماران دیده می‌شود. مرگ در این افراد به علت انفارکتوس میوکارد و سایر اختلالات عروقی مانند انسداد دو طرفه کاروتید و شریان‌های مهره‌ای دنده‌ای در حدود ۱۰ سالگی شایع است (۱۵، ۱۴، ۳). تغییرات استخوانی مانند خوردگی و نبودن قسمتی از استخوان کلاویکولا و تغییر شکل انقباضی انگشتان (*flexion deformity of fingers*) مشابه پدیده اوستئوآرتریت در پیری دیده می‌شود، قفسه سینه هرمی شکل (*pyriform*) بوده و در رادیوگرافی از ستون فقرات جسم مهره به شکل دهان ماهی (*fish mouth*) در می‌آید که برای این



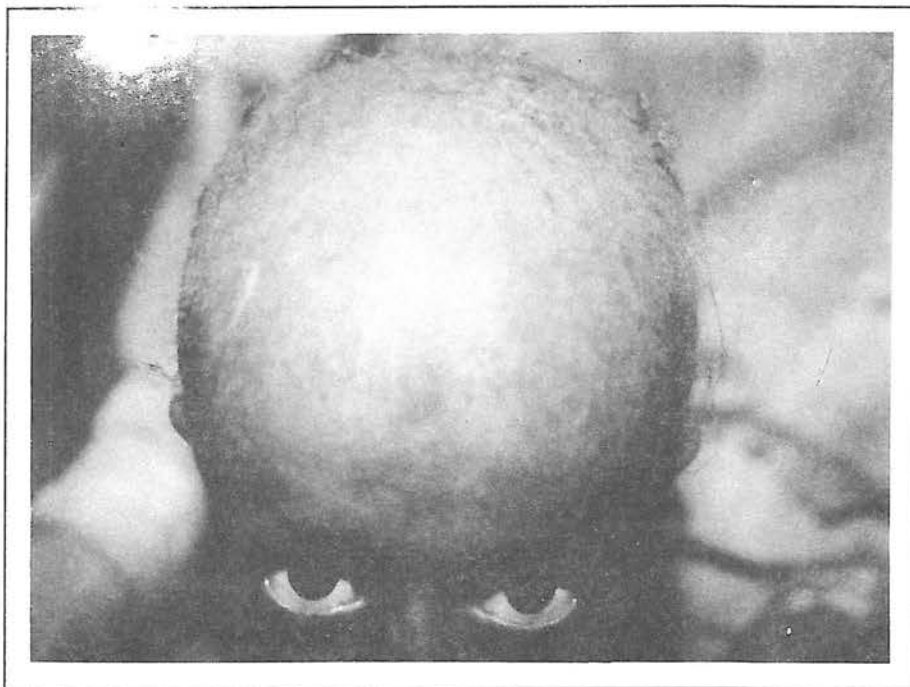
تصویر شماره ۱- کوتاهی قد (*Dwarfism*)، ریزش موهای سر، شانه‌های افتاده و قفسه‌سینه هرمی شکل



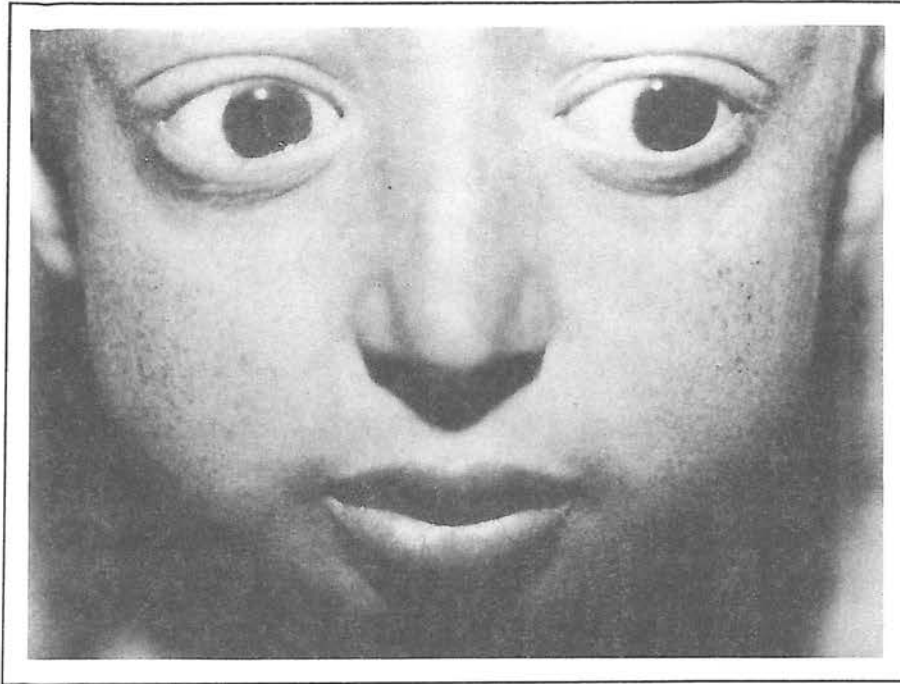
تصویر شماره ۲- ریزش موهای ابرو، برجستگی عروق پیشانی، نبودن نرمه گوش و نمایان بودن غضروف بینی

معاینه گوش نازکی و ظریفی غضروف لاله دیده می شد و نرمه گوش تشکیل نشده بود. صورت لاغر و تکیده و پوست صورت نازک بود بطوری که عروق زیرجلدی از ورای آن قابل رؤیت بود. لکه های قهوه ای متمایل به تیره هر کدام به قطر ۱ میلی متر در سطح پوست نواحی آفتاب خورده مشهود بود (شکل ۴).

موی سر بیماری اندک، کرکی شکل، وزوزی (*fuzzy hair*) با رنگ روشن و متفرق بنظر می رسید (به شکل ۲ و ۳ مراجعه شود). عروق سطحی پوست سر نمایان و برجسته به پیشانی هم امتداد داشتند. موهای ابرو و مژه بطور کامل ریزش کرده بودند (شکل ۲). بیمار از نظر بینائی و شنوائی مشکلی نداشته، ولی در ظاهر چشم ها جلو آمده بنظر می رسیدند. در



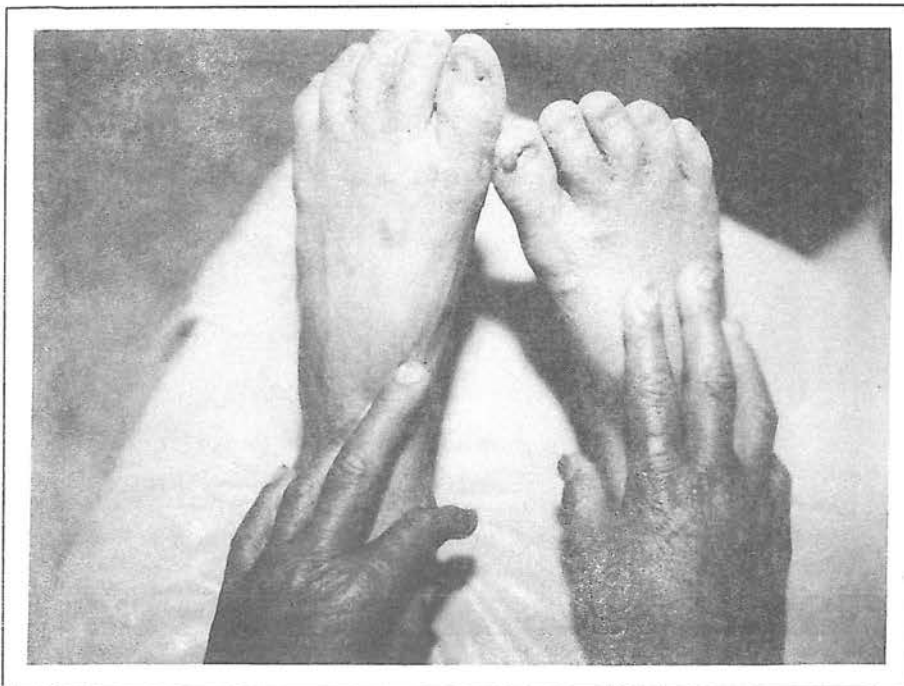
تصویر شماره ۳- موهای وزوزی، برجستگی پیشانی و آهیانه



تصویر شماره ۴- لکه‌های تیره منقوط ناشی از تابش نور خورشید

یافت نشد، در الکتروکاردیوگرام نیز یافته‌های غیرطبیعی بدست نیامد. در معاینه شکم ارگانومگالی نداشت. اندامهای فوقانی و تحتانی دارای توان و قدرت عضلانی کمتر از معمول بودند و پوست قسمت انتهائی اندام خیلی پیرتر از سن بیمار بنظر می‌رسید. ضمام پوست مانند ناخنهای دست و پا فرورفته، شیاردار و بدشکل بودند (شکل ۵).

غضروف بینی برجسته و عروق روی آن تلانژکتاتیک بود. چانه بیمار کوچک و فرورفته بود و از دهان و دندان‌ها شکایتی نداشت و در معاینه نیز نکته غیرطبیعی مشخص نگردید، فقط سطح رویش دندانها مختصری نامنظم بود. شانه‌ها پائین افتاده و قفسه سینه حالت هرمی داشته و شکم برآمده بنظر می‌رسید. از اندامهای حیاتی مانند قلب و ریه شکایتی نداشت، در معاینه فیزیکی و در سمع صداهای قلبی و ریوی نکته پاتولوژیک



تصویر شماره ۵- دست و پای پیر در کودک مورد بررسی، ناخن‌های بدشکل (دیستروفیک)

کمی در رویش موهای ابرو و مژه‌ها و کاهش رشد جسمانی در مجموع سبب شده بود که والدین کودک را نزد پزشک بیاورند. در آزمایش‌های انجام شده از بیمار یافته مثبت دیگری بدست نیامد.

بحث

این سندرم ابتدا توسط هوچینسون گیل فورد در سال ۱۸۸۶ شرح داده شد. بیماری نادر بوده بطوری که تا سال ۱۹۷۲ دبو سک (*Debusk FL*) و همکاران تعداد موارد ثبت شده را ۶۰ نفر و بادام (*Badame AJ*) و همکاران در سال ۱۹۸۹ کل موارد گزارش شده این سندرم را عددی کمتر از ۱۰۰ نفر اعلام کردند که ۹۷ درصد آنها از نژاد قفقازی بوده‌اند^(۱۳). بروز بیماری در اجتماع ۱ مورد در هر ۸۰۰۰۰۰۰ نفر می‌باشد^(۵). که رقم کوچکی می‌باشد و چون این بیماران به سبب مرگ زودرس کمتر به بلوغ جنسی می‌رسند لذا انتقال بیماری به نسل بعد از طرف این افراد نادر است و لذا شیوع بیماری در جامعه بطور تقریبی محدود به موارد جهش یافته ژنی می‌باشد^(۲۵).

متوسط سن این بیماران ۱۳ سال بوده که طیفی بین ۶ تا ۱۹ سال را شامل می‌گردد^(۱۳، ۲۵). کوتاهی قد، کاهش رشد جسمی و کمی رشد موها و دیگر ضمامم پوستی در بیمار سبب شده بود که والدین او را نزد پزشک بیاورند. گیلار و همکاران پیری زودرس و روند تغییرات پوستی را در یک پسر بچه مبتلا از یک ماهگی تا ۲۱/۵ ماهگی مورد بررسی قرار داده‌اند، ولی تغییرات رنگدانه‌ای نامنظم در شکم، طاسی پشت سری زودرس و نمایان شدن وریدهای پوست سر و آرایش شیارهای پوست در نوک بینی (*Glyphic nasal tip*) و نبودن لبول گوش و موهای پراکنده که بنظر می‌رسد با انتها بر روی پوست سر ایستاده‌اند به همراه دندانهای بهم فشرده و تأخیر در رویش آنها و ناخنهای بدشکل در مجموع از دیگر علائم این سندرم هستند. در تعدادی از بیماران درجاتی از دیابت وابسته و غیروابسته به انسولین دیده می‌شود ولی اختلالی در کار تیروئید و پاراتیروئید و هورمون رشد دیده نشده‌است^(۱۳، ۲۲). رشد جسمی در این بیمار کمتر از افراد سالم مشابه بوده و ظاهری

کو توله (*short stature*) داشته‌است، پوست بیمار آسیب پذیر و ترمیم زخمها با تأخیر صورت می‌گرفته‌است که علت آن نقصی است که در ترمیم *DNA* سلولی آنها می‌باشد^(۶، ۱۰). عروق بدن بخصوص عروق روی جمجمه آشکار بوده که می‌تواند ناشی از اعمال اثر اسید هیالورونیک باشد که در عملیات ساختاری عروق (*vascularity*)، ترمیم (*repair*) و شکل‌گیری (*morphogenesis*) بافتی دخالت دارد و اثر اسید هیالورونیک در پروسه پیرنمائی این بیماران آشکار می‌باشد^(۷، ۱۷). اما مشخص نشده‌است که افزایش تولید و ترشح اسید هیالورونیک در این بیماران ناشی از یک کاستی (*defect*) اولیه ژنتیکی است یا یک پدیده ثانوی متعاقب بعضی مشکلات عمقی تر در بیماران می‌باشد. اسمیت (*Smith AS*) در گزارش خود موردی از این سندرم را شرح داده که ایسکمی و انسداد دوطرفه کاروتید را با آنژیوگرافی (*Magnetic Resonance Angiography*) اثبات کرده‌است^(۱۱، ۱۵). همراهی این سندرم با بیماریهای دیگر از جمله نزدیکی دو استخوان خاصره (*coxa valga*) و راه رفتن به فرم اسب‌رانی (*horseriding stance*) و همچنین انفارکتوس مغزی در ناحیه پوتامن (*putamen*) مغزی که فقط در *MRI* قابل تشخیص است، ذکر شده‌است. انجام تست ورزش در این بیماران سبب پایین افتادن منطقه *ST* در الکتروکاردیوگرافی قلب می‌شود که ناشی از شروع آترواسکلروزیس زودرس در این افراد است^(۱۲).

References

- 1) Badame AJ; Progeria; Arch Dermatol, 1989; 125: 540-4
- 2) Brown WT; Progeria: A human disease model of accelerated aging; Am J Clin Nutr; 1992, 55:122s
- 3) Clark MA, Weiss-AS; Elevated levels of glycoprotein gp 200 in progeria fibroblasts; Mol-cell biochemistry, 1993; 120/1: 51-60
- 4) Debusk FL; The Hutchinson Gilford progeria syndrome; J.Pediatr 1972; 80: 697-724
- 5) Franklin L., Debusk and Ted Brown W T;

Progeria in Nelson Text book of pediatrics Edited by: Behrman R.E, Kliegman R.M., Arvin A.M.; WB Saunders company, Philadelphia, 1996, Chap 656 pp: 1996-7

6) Gillar PJ, Kaye CI, et al; *Progressive early dermatologic changes in Hutchinson-Gilford progeria syndrome; Pediatric dermatology, 1991; 8/3: 199-206*

7) Giro M, Davidson JM; *Familial co-segregation of the elastin phenotype in skin fibroblasts from Hutchinson-Gilford progeria; Mech-Ageing-dev, 1993; 70/3: 163-176*

8) Harjacek M, Batinic D, Sarnavka-V, et al; *Immunological aspects of progeria (Hutchinson-Gilford Syndrome) in a 15-month-old child, Eur-J-Pediatric, 1990; 150/1: 40-42*

9) Hutchinson JJ; *Congenital absence of hair and mamary glands, Med Chir T, 1886, 69:473*

10) Legerski RJ, Li L, *DNA repair capability and cancer risk; Cancer Bull, 1994; 46/3: 228-232*

11) Le Merrer M, Guillot M, Briard M L, Maroteaux P, *Lethal progeroid syndrome with osteolysis; Ann Genet, 1991; 34/2: 82-84*

12) Matsuo S, Takeuchi Y, Hayashi S, Kinugasa A, Sawada T; *Patient with unusual Hutchinson-Gilford syndrome (progeria), Pediatric neurology, 1994; 10/3: 237-340*

13) Monu JUV, Banka Coker LBO, Fatunde Y; *Hutchinson gilford progeria syndrome in siblings, Report of three new cases; Skeletal radiol, 1990; 19/8: 558-590*

14) Morris Leider, Victor J. Selmanowitz, *Hutchinson Gilford syndrome (progeria); J. Demis, Clinical dermatology, twentieth edition, Philadelphia J.B Lippincott company, 1993; chap pp: 4-33: 1-7*

15) Smith AS, Wiznitzer M, Karman BA et al; *MRA detection of vascular occlusion in a child with progeria; AM J Neuroradiology 1993; 14/2: 441-443*

16) Sood S, Rao Rck, Ragav B, Berry M; *Progeria syndrome with characteristic deformation of proximal radius observed on CT; Acta radiol, 1991; 32/1: 67-68*

17) Sweeney KJ, Weiss AS; *Hyaluronic acid in progeria and the aged phenotype, Gerontology 1992; 38/3: 139-152*

18) Wang S, Nishigori C, Yagi T, Takebe H, *Reduced DNA repair in progeria cells and effects of gamma-ray irradiation on Uv-induced unscheduled DNA synthesis in normal and progeria cells, Mutatres-danging-genet-instab-ageing-1991; 256/1:59-66*

19) Wang S, Nishigori C, Zhang J et al; *Reduced DNA-repair capacity in cells originating from a progeria patient, Mutat - resdanging -genet -instab-ageing 1990; 237/5-6: 253-257*

HUTCHINSON - GILFORD SYNDROME

(A CASE REPORT)

*M.H. Daeiparizi, M.D.**

*S. Shamsaldini, M.D.***

ABSTRACT

Hutchinson - Gilford syndrome or progeria is a rare genetic disease with failure to thrive, deficiency of pubertal development and dwarfism. These patients die of premature cardiovascular disturbances and other complications. Characteristic clinical features are finely thin skin, small chin, defect in skin adnexals, prominence scalp tends to be further enhanced by frontal and parietal bossing and by hypoplasia of the face. The cartilage was visible, the lips were thin and there was cyanotic overcast about the nose and mouth with premature aging, and let dropping of the shoulders were the important findings in diagnosis of Hutchinson Gilford syndrome in this case.

Key Words: 1) Hutchinson Gilford syndrome

2) Progeria

3) Premature aging

* Professor of Pediatric - Kerman University of Medical Sciences and Health Services

** Associate Professor of Dermatology - Kerman University of Medical Sciences and Health Services