

# گزارش یک مورد لنفانژیوم مدیاستن

## چکیده

زمینه و هدف: هیگروم‌های سیستیک (لنفانژیوم) خوش خیم بوده و آنومالیهای شایع رشد و تکاملی با منشأ عروقی-لنفی هستند. آنها می‌توانند از هر قسمتی از سیستم لنفی منشأ بگیرند. با این حال محل استقرارشان معمولاً گردن می‌باشد و در اکثریت بیماران (۸۰-۹۰٪) تا سن ۲ سالگی بروز می‌یابند. اکثر هیگروم‌های سیستیک مدیاستن ناشی از گسترش ضایعات گردنی می‌باشند و هیگروم سیستیک که به تنهایی در مدیاستن قرار داشته باشد بندرت گزارش شده است.

بزرگی ضایعات سیستیک شایع است و ممکن است این ضایعات ارگانهای مجاور را تحت فشار قرار دهند و موجب دیسترس تنفسی، مشکلات بلع و تغذیه کودک یا اختلالات عروقی شوند.

معرفی بیمار: در این مقاله ما پسر بچه‌ای را با یک توده کیستیک در سمت چپ گردن با گسترش به مدیاستن گزارش و درباره یافته‌های بالینی، آزمایشگاهی و درمان این بیماران بحث کرده ایم.

نتیجه‌گیری: در بیماران مبتلا به هیگروم کیستیک گردن، ارزیابی مدیاستن برای بررسی گسترش کیست باید صورت گیرد و همپنطور رزکسیون جراحی تومور از طریق انسیزویون گردنی مدنظر قرار گیرد.

کلیدواژه‌ها: ۱- هیگروم کیستیک ۲- کودکان ۳- سیستم لنفاوی

\*دکتر سهیلا خلیل‌زاده I

دکتر میهن پور عبدالله II

دکتر مریم حسن زاده III

دکتر امیرعلی خدیاری IV

دکتر مجتبی جواهرزاده V

دکتر نازنین پارساژاد IV

تاریخ دریافت: ۸۸/۴/۲۱، تاریخ پذیرش: ۸۸/۹/۲۸

## مقدمه

موجب دیسترس تنفسی، مشکلات بلع و تغذیه کودک یا اختلالات عروقی شوند.

## معرفی بیمار

پسر بچه‌ای سه ساله به جهت بروز برآمدگی در سمت چپ گردن از یک ماه قبل به بیمارستان مراجعه کرده بود در شرح حالی که از والدین بیمار بدست آمد دیسفاژی و دیس پنه وجود داشت.

در معاینه سر و گردن، یک ضایعه کیستیک که نرم، متحرک بوده و در لمس دردناک نبود و در حدود سه سانتیمتر قطر داشت در قاعده گردن در سمت چپ لمس

هیگروم‌های سیستیک (لنفانژیوم) خوش خیم بوده و آنومالیهای شایع رشد و تکاملی با منشأ عروقی-لنفی هستند. آنها می‌توانند از هر قسمتی از سیستم لنفی منشأ بگیرند. با این حال محل استقرارشان معمولاً گردن می‌باشد و در اکثریت بیماران (۸۰-۹۰٪) تا سن ۲ سالگی بروز می‌یابند. اکثر هیگروم‌های سیستیک مدیاستن ناشی از گسترش ضایعات گردنی می‌باشند و هیگروم سیستیک که به تنهایی در مدیاستن قرار داشته باشد بندرت گزارش شده است.

بزرگی ضایعات سیستیک شایع است و ممکن است این ضایعات ارگانهای مجاور را تحت فشار قرار دهند و

- I) دانشیار کودکان، متخصص کودکان، فلوشیپ ریه، مرکز تحقیقات بیماری‌های تنفسی کودکان، پژوهشکده سل و بیماریهای ریوی، بیمارستان دکتر مسیح دانشوری، دانشگاه علوم پزشکی و خدمات بهداشتی درمانی شهید بهشتی، تهران، ایران (\* مؤلف مسؤول)
- II) متخصص آسیب‌شناسی، مرکز تحقیقات بیماری‌های تنفسی کودکان، پژوهشکده سل و بیماریهای ریوی، بیمارستان دکتر مسیح دانشوری، دانشگاه علوم پزشکی و خدمات بهداشتی درمانی شهید بهشتی، تهران، ایران
- III) متخصص کودکان، مرکز تحقیقات بیماری‌های تنفسی کودکان، پژوهشکده سل و بیماریهای ریوی، بیمارستان دکتر مسیح دانشوری، دانشگاه علوم پزشکی و خدمات بهداشتی درمانی شهید بهشتی، تهران، ایران
- IV) پزشک عمومی، مرکز تحقیقات بیماری‌های تنفسی کودکان، پژوهشکده سل و بیماریهای ریوی، بیمارستان دکتر مسیح دانشوری، دانشگاه علوم پزشکی و خدمات بهداشتی درمانی شهید بهشتی، تهران، ایران
- V) دانشیار جراحی، جراح توراکس، مرکز تحقیقات بیماری‌های تنفسی کودکان، پژوهشکده سل و بیماریهای ریوی، بیمارستان دکتر مسیح دانشوری، دانشگاه علوم پزشکی و خدمات بهداشتی درمانی شهید بهشتی، تهران، ایران

### بحث و نتیجه گیری

مالفورماسیون‌های سیستم لنفاتیک شامل لنفانژیوم‌ها و هیگروم‌های کیستیک که از ساک جنینی لنف منشأ می‌گیرند، دومین تومورهای عروقی خوش خیم رشد و تکاملی شایع در بچه‌ها هستند.<sup>(۱)</sup> در حدود نیمی از آنها در منطقه سر و گردن قرار دارند و ۲۰٪ از آنها نیز از آگزایلا منشأ می‌گیرند.<sup>(۲)</sup>

اکثر تومورهای مدیاستن معمولاً ناشی از گسترش هیگروم‌های گردنی هستند به طوریکه ۳-۲٪ از هیگروم‌های گردن به مدیاستن گسترش می‌یابند.<sup>(۳)</sup>

همراهی هیگروم کیستیک با آنوریسم وریدی در حال رشد و عود توده گردنی در یک دختر بچه ۴ ساله در مطالعه‌ای در آمریکا در سال ۲۰۰۳ گزارش شده است.<sup>(۴)</sup>

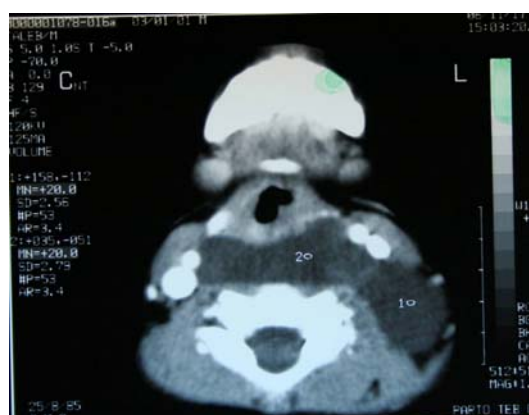
خوشبختانه در بیمار ما هیچ درگیری وریدی مشاهده نشده است. بر طبق مطالعه دیگری که در کانادا در سال ۲۰۰۶ انجام شد، ۱۴ بیمار مبتلا به هیگروم کیستیک گردن فقط با آسپیراسیون به تنهایی تحت درمان قرار گرفته‌اند. در بیمار ما با توجه به اندازه و گسترش وسیع کیست به مدیاستن روش جراحی ارجح، رزکسیون جراحی از طریق ناحیه گردنی بدون انجام توراکوتومی باز بود.<sup>(۵)</sup>

در مطالعه دیگری یک هیگروم کیستیک بسیار بزرگ منفرد در ناحیه مدیاستن در یک پسر بچه سه ساله در عربستان سعودی در سال ۱۹۹۶ تحت جراحی توراکوتومی قرار گرفته است.<sup>(۶)</sup> برای ضایعات ریوی منفرد یا مدیاستینال لوکالیزه، توراکوتومی یا رزکسیون توراکوسکوپی توصیه می‌گردد. بخاطر عوارض ناشی از درمان جراحی و انسیدانس بالای مرگ و میر و عود تومور، اسکروزه کردن داخل ضایعه با OK-432 (مشتق شده از استرپتوکوک) مد نظر قرار گرفته است. درمان با لیزر و انترفرون-آلفا نیز به عنوان یک درمان سیستمیک در بیماران منتخب استفاده شده است.<sup>(۷)</sup>

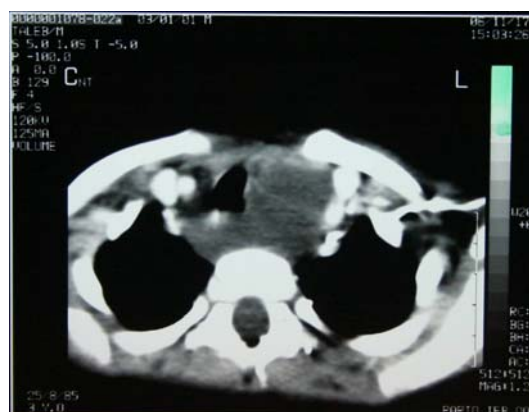شد. معاینات سیستمیک دیگر نرمال بود.

رادیوگرافی قفسه صدری یک مدیاستن پهن را نشان داد و سی‌تی‌اسکن قفسه صدری یک ضایعه کیستیک را در مدیاستن فوقانی با گسترش به مدیاستن قدامی نشان داد (اشکال شماره ۱ و ۲).

بر طبق یافته‌های کلینیکی و رادیولوژی، تشخیص هیگروم کیستیک برای بیمار گذاشته شد. بیمار تحت عمل جراحی قرار گرفت و توده کیستیک کاملاً از طریق انسیزیون Collar در قاعده گردن سمت چپ بدون نیاز به توراکوتومی برداشته شد. گزارش پاتولوژی وجود هیگروم کیستیک (لنفانژیوم) را تایید کرد. حال عمومی بیمار پس از عمل رضایت بخش بود و رادیوگرافی قفسه صدری نرمال گزارش شد.



شکل شماره ۱- سی‌تی‌اسکن گردن: توده در قسمت قدام و چپ گردن



شکل شماره ۲- سی‌تی‌اسکن قفسه سینه: توده بزرگ در بالای مدیاستن که به قسمت قدامی مدیاستن گسترش یافته است.

**تقدیر و تشکر**

از خانم دکتر ظهیری فرد که در بخش رادیولوژی مرکز تحقیقات سل و بیماریهای ریه فعالیت دارند به جهت همکاریشان در تهیه این مقاله تشکر می‌نمایم.

به عنوان نتیجه‌گیری، پیشنهاد می‌شود که در بیماران مبتلا به هیگروم کیستیک گردن، ارزیابی مدیاستن برای گسترش کیست بعمل آید و رزکسیون جراحی تومور از طریق انسیزیون گردنی مدنظر قرار گیرد.

**فهرست منابع**

1. Zadvinskis DP, Benson MT, Kerr HH, Mancuco AA, Cacciarelli AA, Mdraso BL, et al. Congenital malformation of the cervicothoracic lymphatic system: Embryology and pathogenesis. *Radiographics*. 1992; 12: 1175-189
2. Sumner TE, Volberg FM, Kiser PE, Shaffner LD. Mediastinal cystic hygroma in children. *Pediatr Radiol*. 1981; 11:160-62
3. Antuaco EJC, Jimenez JF, Burrow P, Ferris E. Lymphatic-venous malformation of mediastinum. *J Coput Assist Tomogr*. 1983; 7: 896-97
4. Kostopoulos GK, Fessatidis JT, Hevas AL, Skordalaki AS, Spyrou PG. Mediastinal cystic hygroma: Report of a case with review of the literature. *Eur J Cardiothorac Surg*. 1993; 7: 166-67
5. Richard BR, Kiegan M, Jenson HB. *Nelson text book of pediatrics*. 12<sup>th</sup> edition, Philadelphia: Elsevier; 2004. p. 2157-158
6. Makariou E, Piki A, Earl H. Cystic Hygroma of the neck: Association with a growing venous aneurysm. *AJNR*. 2003; 24: 2102-104
7. Burezq H, Williams B, Chitte SA. Management of cystic hygromas: 30 year experience. 2006;17(14): 815-18
8. AL-Salem AH, Qaisruddin S, Abusrair H, Qureshi SS, Varma KK. Giant mediastinal cystic hygroma in a child. *Annals of Soudi Medicine*, 1997; 17(1): 92-94

## A Case Report of Mediastinal Lymphangioma

\*S.Khalilzadeh, MD<sup>I</sup>    M.Poorabdollah, MD<sup>II</sup>    M.Hasanzad, MD<sup>III</sup>  
 A.A.Khodayari, MD<sup>IV</sup>    M.Javaherzadeh, MD<sup>V</sup>    N.Parsanejad, MD<sup>IV</sup>

### Abstract

**Introduction:** Cystic hygromas (lymphangioma) are benign and common developmental anomalies of vasculolymphatic origin. They can arise anywhere along the lymphatic system. However, they are usually located in the neck region and in most cases (80-90%) appear by the age of 2. Most mediastinal cystic hygromas are extensions of cervical lesions, and cystic hygroma confined solely to the mediastinum is rarely encountered. Enlargement of cystic lesions is common and may compress the adjacent organs, causing respiratory distress, feeding difficulties, or vascular compromise.

**Case Report:** Herein we report a case of a male child with a cystic mass in the left side of the neck with an extension to mediastinum. This article highlights the clinical and paraclinical findings and management of these cases.

**Conclusion:** It is highly recommended that in cases of cervical cystic hygromas evaluation of mediastinum be done to investigate the extension of the cyst. In addition, surgical resection of tumor via cervical incision could be considered.

**Key Words:** 1) Cystic Hygroma    2) Children    3) Lymphatic System

I) Associate Professor of Pediatrics. Fellowship of Lung. Pediatric Respiratory Diseases Research Center, National Research Institute of Tuberculosis and Lung Disease. Masih Daneshvari Hospital. Shahid Beheshti University of Medical Sciences and Health Services. Tehran, Iran. (\*Corresponding Author)

II) Pathologist. National Research Institute of Tuberculosis and Lung Disease. Masih Daneshvari Hospital. Shahid Beheshti University of Medical Sciences and Health Services. Tehran, Iran.

III) Pediatrician. Pediatric Respiratory Diseases Research Center, National Research Institute of Tuberculosis and Lung Disease. Masih Daneshvari Hospital. Shahid Beheshti University of Medical Sciences and Health Services. Tehran, Iran.

IV) General Practitioner. Pediatric Respiratory Diseases Research Center, National Research Institute of Tuberculosis and Lung Disease. Masih Daneshvari Hospital. Shahid Beheshti University of Medical Sciences and Health Services. Tehran, Iran.

V) Associate Professor of Thoracic Surgery. National Research Institute of Tuberculosis and Lung Disease. Masih Daneshvari Hospital. Shahid Beheshti University of Medical Sciences and Health Services. Tehran, Iran.