

واریاسیون‌های طبیعی کمپلکس لیگامان گنوهومرال در جمعیت ایرانی

چکیده

زمینه و هدف: اگرچه کمپلکس لیگامان گنوهومرال در دهه‌های گذشته توصیف شده است ولی واریاسیونهای آناتومیک که دانستن آن برای افتراق آناتومی طبیعی از پاتولوژی است، در جامعه ایرانی ارزیابی نشده است. این مطالعه با هدف ارزیابی شیوع و مشخصات مورفولوژیک واریاسیونهای طبیعی کمپلکس لیگامان گنوهومرال در جامعه ایرانی انجام گرفته است.

روش کار: در این مطالعه ۱۰۵ شانه کاداور ارزیابی، نمای آرتروسکوپی لیگامان فوقانی گنوهومرال، لیگامان میانی گنوهومرال و لیگامان تحتانی گنوهومرال جمع آوری و محل این لیگامانها بر اساس ساعت ثبت شده است. میزان تکامل در تشکیل لیگامانهای میانی و تحتانی و وجود MGHL طنابی، کمپلکس بوفورد و فورامن ساب لابرال نیز بررسی و درج شده است. مطالعه مشاهده ای مقطعی بوده و برای تحلیل نتایج آن از تست‌های آماری توصیفی استفاده شده است.

یافته‌ها: لیگامان گنوهومرال فوقانی و گنوهومرال میانی در ۹۳ مورد (۸۷/۶٪) و ۱۰۰ مورد (۹۵/۲٪) دیده شد و لیگامان گنوهومرال تحتانی (IGHL) در تمامی موارد (۱۰۵ مورد) دیده شد. در بررسی منشأ لیگامانها و محل چسبیدن آنها بر روی قدام گنوتیید با توجه به صفحه ساعت، MGHL در ۷۷٪ موارد در ساعت ۱ و ۲۳٪ در ساعت ۲ قرار داشت. منشأ AIGHL در محدوده ای بین ساعت ۲ و ۴ قرار داشته و در ۶۷ مورد (۶۳/۸٪)، منشأ آن از محل ساعت ۲ گرفته شده، در ۳۳ مورد (۳۱/۴٪) از ساعت ۳ و در ۵ مورد (۴/۸٪) از ساعت ۴ نشأت گرفته بود. لیگامانهای گنوهومرال میانی (MGHL) و گنوهومرال تحتانی (IGHL) به ترتیب در ۱۵٪ و ۱۷/۱٪ موارد بسیار ضعیف تشکیل شده بودند و هیچ موردی از MGHL طنابی، کمپلکس بوفورد و فورامن ساب لابرال وجود نداشت.

نتیجه‌گیری: این مطالعه اطلاعات مفیدی درباره واریاسیونهای آناتومیک کمپلکس لیگامان گنوهومرال بدست داده و مطالعات بعدی با هدف ارزیابی وجود MGHL طنابی، کمپلکس بوفورد و فورامن ساب لابرال در یک جمعیت بزرگتر توصیه می‌شود.

کلیدواژه‌ها: ۱- کمپلکس لیگامان گنوهومرال ۲- واریاسیونهای آناتومیک ۳- تشکیل لیگامان ضعیف ۴- تشکیل لیگامان قوی

*دکتر علی ترکمان I

دکتر ابوالفضل خسروی II

دکتر بشیر نازپرورد III

دکتر احسان اکبریان IV

دکتر مهدی زنگی IV

تاریخ دریافت: ۸۷/۱۰/۲۲، تاریخ پذیرش: ۸۸/۵/۱۳

مقدمه

شانه، اطلاعات آناتومی در مورد شانه ضروری است تا واریاسیونهای طبیعی کمپلکس قدامی گنوهومرال با یافته‌های پاتولوژیک اشتباه گرفته نشود. اجزای کمپلکس قدامی گنوهومرال (GHLC) شامل لیگامان گنوهومرال فوقانی (SGHL)، لیگامان گنوهومرال میانی (MGHL)، باند قدامی لیگامان گنوهومرال تحتانی (AIGHL) و لابروم قدامی می‌باشد. محل اتصال

کپسول مفصل گنوهومرال به طور طبیعی، کپسولی نسبتاً بزرگ می‌باشد که اجازه حرکت آزاد و کامل شانه را می‌دهد. مفصل شانه با توجه به ساختار خاص خود، اجازه رها بودن کپسول و لیگامانها را در دامنه حرکت می‌دهد و اثر ثبات دهنده خود را وقتی مفصل به آستانه محدوده دامنه حرکت خود تحت کشش می‌رسد، بروز می‌دهد. برای تشخیص و درمان مناسب آرتروسکوپی

این مقاله خلاصه ای است از طرح تحقیقاتی دکتر ابوالفضل خسروی تحت عنوان واریاسیونهای طبیعی کمپلکس لیگامان گنوهومرال در جمعیت ایرانی به کد پروژه ۶۲۲ که با حمایت دانشگاه علوم پزشکی ایران در سال ۱۳۸۸ انجام شده است.

- I) استادیار ارتوپدی، گروه ارتوپدی بیمارستان فیروزگر، دانشگاه علوم پزشکی و خدمات بهداشتی درمانی ایران، تهران، ایران (* مؤلف مسول)
- II) استادیار ارتوپدی، گروه ارتوپدی بیمارستان حضرت رسول اکرم، دانشگاه علوم پزشکی و خدمات بهداشتی درمانی ایران، تهران، ایران
- III) استادیار پزشکی قانونی، گروه پزشکی قانونی، دانشگاه علوم پزشکی و خدمات بهداشتی درمانی ایران، تهران، ایران
- IV) پزشک عمومی

نیز از مطالعه به علت سینوویت شدید و صدمه کپسول حذف شدند.

پس از آماده کردن محل، کاداور در پوزیشن لترال قرار گرفت. آرتروسکوپ از طریق پورتال خلفی وارد شده و سپس پورتال قدامی ایجاد شده و توسط کانولا فیکس شد. طبق متد کلاسیک، آرتروسکوپی تشخیصی از تاندون سر بلند عضله دو سر شروع و سپس در جهت عقربه‌های ساعت، تمام مفصل مورد بررسی قرار گرفت. در این مطالعه تمام یافته‌های آرتروسکوپی در نوار ویدئویی ضبط شدند.

محل اتصال لیگامان‌ها روی گلوئوئید بر اساس ساعت مشخص و تکامل ضعیف یا کامل لیگامانها نیز تعیین شد. وجود MGHL طناب مانند، کمپلکس بوفورد و یا فورامن ساب لابرال نیز بررسی شد. همچنین در این مطالعه پارگی لابروم و وجود SLAP I و SLAP II نیز مورد توجه قرار گرفته و ثبت شد.

پس از اتمام جمع آوری داده‌ها در این مطالعه مشاهده ای، اطلاعات با استفاده از نرم افزار آماری SPSS v.13 و با کمک تست‌های آماری توصیفی مورد تجزیه و تحلیل آماری قرار گرفت.

یافته‌ها

در این مطالعه ۱۰۵ شانه کاداور به کمک آرتروسکوپ از نظر واریاسیون طبیعی کمپلکس لیگامان گلنوهومرال مورد بررسی قرار گرفتند که همگی آنان مرد بوده و میانگین سنی آن‌ها در زمان مرگ $39/3 \pm 8/8$ در محدوده بین ۲۵ تا ۶۰ سال بوده است.

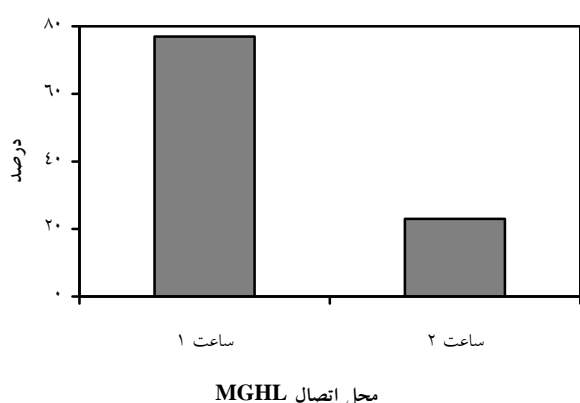
همانگونه که در جدول شماره ۱ اشاره شده، در ارزیابی آرتروسکوپی شانه‌های کاداور، لیگامان گلنوهومرال فوقانی (SGHL) در ۱۳ (۱۲/۴٪) مورد وجود نداشت. لیگامان گلنوهومرال میانی (MGHL) نیز در ۵ (۴/۸٪) مورد وجود نداشت. همچنین در ارزیابی آرتروسکوپی تشکیل این لیگامان، در ۱۵ (۱۴/۳٪) مورد

به گلوئوئید، توبرکل گلوئوئید فوقانی و سر توبروزیته کوچک است. MGHL به توبروزیته کوچک و لابروم به صورت مایل (گلوئوئید فوقانی و میانی) اتصال دارد. AIGHL به گردن جراحی در قسمت داخلی توبروزیته کوچک و در حقیقت به سطح قدامی لابروم اتصال یافته است.

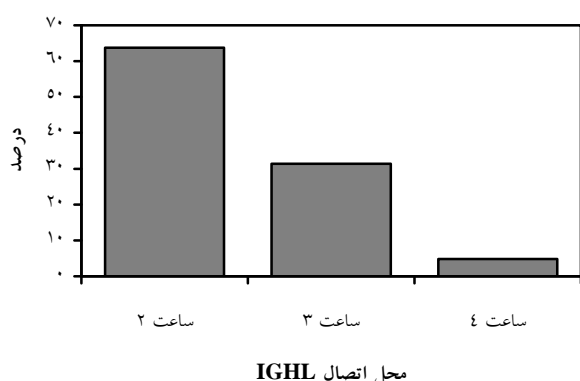
GHLC قدامی دارای واریاسیون‌های متعددی چون فورامن ساب لابرال، MGHL طنابی و کمپلکس بوفورد می‌باشد.^(۱-۵) لابرومی که در فورامن ساب لابرال به گلوئوئید قدامی- فوقانی متصل نباشد، باید با لابروم جدا شده قدامی- فوقانی و یا ضایعه Bankart اشتباه نشود.^(۳) در موارد MGHL طنابی به نظر می‌رسد که لبه‌های داخلی و خارجی MGHL با هم ممزوج شده اند.^(۴) زمانی که MGHL طنابی به طور مستقیم از لابروم فوقانی منشا گرفته و از روی تاندون ساب اسکاپولاریس گذشته و به بازو برسد، به آن کمپلکس بوفورد اطلاق می‌شود که در این موارد لابروم قدامی- فوقانی دیده نمی‌شود که این واریاسیون نیز نباید با ضایعه Bankart اشتباه شود.^(۵) شناختن آناتومی مفصل شانه به انضمام تمامی واریاسیون‌های طبیعی آن، اولین قدم برای تشخیص و درمان ضایعات پاتولوژیک است. مطالعات محدودی در مورد واریاسیون‌های GHLC بر روی کاداور انجام شده، ولی تاکنون در جامعه ایرانی گزارشی در این زمینه ارائه نشده است. این مطالعه با هدف تعیین شیوع و مورفولوژی واریاسیون‌های GHLC در کاداور و جلوگیری از تشخیص نابجای این واریاسیون‌ها با ضایعات مفصلی در جامعه ایرانی انجام شده است.

روش کار

در مطالعه‌ای مشاهده ای مقطعی با استفاده از آمار توصیفی، در سالن تشریح پزشکی قانونی، ۱۰۸ شانه کاداور که همگی مرد بودند را مورد ارزیابی قرار دادیم. متوسط سن آنان در زمان مرگ ۳۹ سال بود. ۳ نمونه



نمودار شماره ۱- محل اتصال لیگامان گلوئوهمرال میانی (MGHL) بر روی قدام گلوئوئید بر حسب ساعت ۱ یا ۲



نمودار شماره ۲- محل اتصال لیگامان گلوئوهمرال تحتانی (IGHL) بر روی قدام گلوئوئید بر حسب ساعت ۲، ۳ یا ۴

بحث و نتیجه گیری

در این مطالعه ۱۰۵ شانه کاداور مرد با میانگین سنی $39/3 \pm 8/8$ در زمان مرگ به کمک آرتروسکوپ از نظر واریاسیون‌های طبیعی کمپلکس لیگامان گلوئوهمرال مورد بررسی قرار گرفتند که لیگامان گلوئوهمرال فوقانی (SGHL) و لیگامان گلوئوهمرال میانی (MGHL) در $12/4\%$ و $4/8\%$ مورد وجود نداشت و هیچ موردی از عدم وجود لیگامان گلوئوهمرال تحتانی (IGHL) مشاهده نشد.

در مطالعه‌ای توسط Ide J و همکاران بر روی ۸۴ شانه کاداور در ژاپن، در $94/1\%$ SGHL، $63/1\%$ MGHL و

و $9/0\%$ AIGHL وجود داشت.^(۱) در مطالعه‌ای دیگر

تکامل ضعیف و در 85% (۸۱٪) مورد تکامل خوبی دیده شد. همچنین در بررسی منشأ آن با توجه به محل چسبیدن بر روی قدام گلوئوئید با توجه به صفحه ساعت، 77% (۷۷٪) مورد در ساعت ۱ و 23% (۲۳٪) مورد در ساعت ۲ بود (نمودار شماره ۱).

لیگامان گلوئوهمرال تحتانی (IGHL) در تمامی موارد وجود داشت. همچنین در ارزیابی آرتروسکوپی این لیگامان، در 18% ($17/1\%$) مورد تکامل ضعیف و در 87% ($82/9\%$) مورد تکامل خوبی دیده شد. همچنین در بررسی منشأ آن‌ها با توجه به محل چسبیدن بر روی قدام گلوئوئید با توجه به صفحه ساعت، 67% ($63/8\%$) مورد در ساعت ۲، 33% ($31/4\%$) مورد در ساعت ۳ و 5% ($4/8\%$) در ساعت ۴ بوده‌اند (نمودار شماره ۲). در ۱۵ مورد ($14/3\%$) لیگامانهای گلوئوهمرال میانی (MGHL) و گلوئوهمرال تحتانی (IGHL) قابل افتراق از یکدیگر نبودند.

جدول شماره ۱- مورفولوژی لیگامان‌های گلوئوهمرال در ارزیابی آرتروسکوپی

لیگامان گلوئوهمرال فوقانی (SGHL)	
وجود لیگامان	۱۳ ($12/4\%$)
عدم وجود لیگامان	۹۲ ($87/6\%$)
لیگامان گلوئوهمرال میانی (MGHL)	
تشکیل کامل	۸۵ (81%)
تشکیل با تکامل ضعیف	۱۵ ($14/3\%$)
عدم وجود لیگامان	۵ ($4/8\%$)
لیگامان گلوئوهمرال تحتانی (IGHL)	
تشکیل کامل	۸۷ ($82/9\%$)
تشکیل با تکامل ضعیف	۱۸ ($17/1\%$)
عدم وجود لیگامان	۰

در ارزیابی آرتروسکوپی شانه‌ها، هیچ موردی از MGHL طنابی، کمپلکس بوفورد و فورامن ساب لابرال وجود نداشت. فقط در ۵ مورد ($4/8\%$) پارگی لابروم در بین ساعتهای ۳-۴ دیده شد. در ۵ مورد ($4/8\%$) SLAP I (Superior Labrum from Anterior to Posterior) و در ۵ مورد ($4/8\%$) نیز SLAP II (Superior Labrum from Anterior to Posterior) وجود داشت.

توسط Steinbeck J و همکاران در آلمان بر روی ۱۰۴ کاداور نیز، SGHL در ۵/۸٪ مورد، MGHL ۱۵/۴٪ و AIGHL ۶/۸٪ وجود نداشتند.^(۷) همچنین در مطالعه‌ای توسط Omer A بر روی ۱۰۸ شانه کاداور در امریکا، ۵۹/۳٪ موارد SGHL و ۷/۴٪ MGHL نداشتند.^(۸) همانطور که مشخص است غیر از مطالعه Omer A در امریکا که موارد عدم وجود SGHL با دیگر مطالعات و مطالعه ما تفاوت واضحی دارد، موارد عدم وجود هر یک از لیگامان‌های گلوهورمال در مطالعه حاضر مشابه دیگر مطالعات در کشورهای مختلف است.^(۶-۸)

در ۱۴/۳٪ موارد، لیگامان‌های گلوهورمال میانی (MGHL) و گلوهورمال تحتانی (IGHL) قابل افتراق از یکدیگر نبودند. همچنین در ارزیابی آرتروسکوپی لیگامانهای گلوهورمال میانی (MGHL) و گلوهورمال تحتانی (IGHL) به ترتیب در ۱۴/۲٪ و ۱۷/۱٪ موارد لیگامان‌ها تکامل ضعیفی داشتند. در مطالعه Omer A در امریکا، در ۲۰/۴٪ موارد، باند قدامی لیگامان گلوهورمال تحتانی (AIGHL)، ضعیف تشکیل شده بود که با مطالعه ما همخوانی داشت.^(۸)

در بررسی منشا لیگامان‌ها و محل چسبیدن بر روی قدام گلوئید با توجه به صفحه ساعت، منشاء MGHL در ۷۷٪ موارد در ساعت ۱ و ۲۳٪ ساعت ۲ و منشاء IGHL در ۶۳/۸٪ موارد در ساعت ۲، ۳۱/۴٪ ساعت ۳ و ۴/۸٪ ساعت ۴ بوده اند. در مطالعه Ide J و همکاران، AIGHL از ناحیه‌ای بین ساعت ۲ تا ۵ منشاء می‌گرفت که در ۱۴/۵٪ موارد ساعت ۲، ۶۴/۵٪ ساعت ۳، ۱۴/۵٪ ساعت ۴ و ۶/۵٪ ساعت ۵ بوده است. در مطالعه‌ای دیگر توسط Tuoheti Y و همکاران بر روی ۱۰۱ کاداور در تمامی شانه‌ها، محل اتصال لیگامان گلوهورمال فوقانی (SGHL) و لیگامان گلوهورمال میانی (MGHL) بین ساعت ۱۲ و ۱ بود. در حالی که باند قدامی لیگامان گلوهورمال تحتانی (AIGHL) متغیر بود و

با توجه به محل اتصال به گلوئید، در موارد خلفی غالب

و برابر (خلفی- قدامی) اتصال آن نسبتاً بالا بود (به ترتیب ۲:۴۹ و ۱:۴۹) ولی در موارد کاملاً خلفی پایین بود (۴:۳۲).^(۹) همانطور که در مقایسه این مطالعه‌ها پیداست، در مطالعه ما منشا لیگامان‌های گلوهورمال فوقانی (SGHL) و گلوهورمال میانی (MGHL) مشابه دیگر مطالعات ذکر شده است و باند قدامی لیگامان گلوهورمال تحتانی (AIGHL) متغیر بین ساعت ۲ تا ۵ و محل منشاء آن دارای همخوانی با این مطالعات می‌باشد.

در ارزیابی آرتروسکوپی شانه‌ها، هیچ موردی از MGHL طنابی، کمپلکس بوفورد و فورامن ساب لابرال وجود نداشت. اما در مطالعه‌ای از Ide J و همکاران از ۸۴ مورد، در ۱۷ مورد MGHL طنابی و یک مورد کمپلکس بوفورد وجود داشت ولی در هیچکدام از آن‌ها فورامن ساب لابرال دیده نشد.^(۱) در مطالعه دیگر توسط Omer A نیز ۱۸/۵٪ فورامن ساب لابرال و ۶/۵٪ کمپلکس بوفورد داشت که این دو مطالعه (Omer A و Ide J) نتایج آماری مشابه با یکدیگر داشتند ولی دارای تفاوت قابل ملاحظه‌ای با مطالعه حاضر بودند.

در مطالعه حاضر فقط در ۴/۸٪ موارد، پارگی لابروم در بین ساعتهای ۳-۴ دیده شد و ۴/۸٪ شانه‌ها SLAP I (Superior Labrum from Anterior to Posterior) و ۴/۸٪ شانه‌ها نیز SLAP II (Superior Labrum from Anterior to Posterior) داشتند.

این مطالعه اطلاعات مفیدی درباره واریاسیون‌های آناتومیک کمپلکس لیگامان گلوهورمال به دست داده و مطالعات بعدی با هدف ارزیابی وجود MGHL طنابی، کمپلکس بوفورد و فورامن ساب لابرال در یک جمعیت بزرگ‌تر توصیه می‌شود.

تقدیر و تشکر

این مقاله در قالب طرح تحقیقاتی و با حمایت دانشگاه علوم پزشکی ایران تهیه گردیده است.

فهرست منابع

- 1- Johnson LL. Diagnostic and surgical arthroscopy of the shoulder. 1st ed. St. Louis, PA: CV Mosby; 1993. p. 189-230
- 2- Detriac DA, Johnson LL. Arthroscopic shoulder anatomy: Pathological and surgical implications. 1st ed. Throughfare, NJ: Slack Inc; 1986. p. 127-73
- 3- Cooper DE, Arnoczky SP, O'Brien SJ, Warren RF, DiCarlo E, Allen AA. Anatomy, histology, and vascularity of the glenoid labrum. An anatomical study. J Bone Joint Surg Am. 1992; 74(1): 46-52
- 4- Morgan CD. Anterior shoulder instability: Arthroscopic anatomy and pathology. In: Esch JC, Editor. Proceedings of the 15th Annual San Diego Meeting, Arthroscopic surgery of the shoulder; 1998; San Diego, USA. San Diego shoulder arthroscopy; 1998. p. 119-23
- 5- Williams MM, Snyder SJ, Buford D Jr. The Buford complex-the "cord-like" middle glenohumeral ligament and absent anterosuperior labrum complex: A normal anatomic capsulolabral variant. Arthroscopy. 1994;10(3): 241-47
- 6- Ide J, Maeda S, Takagi K. Normal variations of the glenohumeral ligament complex: An anatomic study for arthroscopic Bankart repair. Arthroscopy. 2004; 20(2):164-68
- 7- Steinbeck J, Liljenqvist U, Jerosch J. The anatomy of the glenohumeral ligamentous complex and its contribution to anterior shoulder stability. J Shoulder Elbow Surg. 1998; 7(2): 122-26
- 8- Omer A, Ilahi, Marc R. Labbe, Pedro Cosculluela. Variants of the anterosuperior glenoid labrum and associated pathology. Arthroscopy. 2004; 20(2): 164-68
- 9- Tuoheti Y, Itoi E, Minagawa H, Yamamoto N, Saito H, Seki N, et al. Attachment types of the long head of the biceps tendon to the glenoid labrum and their relationships with the glenohumeral ligaments. Arthroscopy. 2005; 21(10):1242-49

Normal Variations of the Glenohumeral Ligament Complex in Iranian Population

*A. Torkaman, MD I A. Khosravi, MD II B. Nazparvard, MD III
E.Akbarian, MD Iv M.Zangi, MD Iv

Abstract

Background & Aim: Although glenohumeral ligament complex was described decades ago, its anatomic variants, which are necessary to be known to differentiate normal anatomy from pathology, have not been assessed in Iranian population. The purpose of this study was to evaluate the prevalence and morphologic characteristics of normal variations in the glenohumeral ligament complex (GHLC) in Iranian population.

Patients and Method: We investigated 105 cadavers' shoulders and recorded arthroscopic visualization of the superior glenohumeral ligament (SGHL), medial glenohumeral ligament (MGHL), and anterior band of the inferior glenohumeral ligament (AIGHL). In addition, we noted the location of their origin with respect to the anterior glenoid in terms of a clock face. The degree of MGHL and AIGHL development and the presence of cord-like MGHL, Buford complex, and sublabral foramen were also investigated. It was an observational, cross-sectional study and descriptive statistics were used to analyze the results.

Results: Of 105 studied cases, 93 (87.6%) manifested an SGHL, 100 (95.2%) an MGHL, and 105 (all cases) an AIGHL. Having studied the origin of the ligaments in terms of a clock face, 77% of the MGHL origin was at 1 o'clock position and 23% at 2 o'clock position. The AIGHL originated in an area located between 2 and 4 o'clock position: in 67 cases (63.8%), the origin was at 2 o'clock position, 33 cases (31.4%) at 3 o'clock position, and 5 cases (4.8%) at 4 o'clock position. Medial glenohumeral ligament (MGHL) and inferior glenohumeral ligament (IGHL) were poorly developed in 15% and 17.1% of the cases respectively, without the presence of cord-like MGHL, Buford complex, and sublabral foramen.

Conclusion: This study provides useful information concerning normal variations of the glenohumeral ligaments, and further studies in a larger population are suggested to evaluate cord-like MGHL, Buford complex, and sublabral foramen.

Key Words: 1) Glenohumeral Ligament Complex
3) Poorly Developed Ligament

2) Anatomic Variants
4) Well Developed Ligament

This article is an abstract of a research project carried out by Dr. Khosravi under the title of "Normal Variation of the Glenohumeral Ligament Complex in Iranian Population" and financed by Iran University of Medical Sciences and Health Services in the year 2009.

*I) Assistant Professor of Orthopedics. Orthopedic Department. Firoozgar Hospital. Iran University of Medical Sciences and Health Services. Tehran, Iran. (*Corresponding Author)*

II) Assistant Professor of Orthopedics. Orthopedic Department. Rasool-e-Akram Hospital. Iran University of Medical Sciences and Health Services. Tehran, Iran.

III) Assistant Professor of Forensic Medicine. Forensic Department. Iran University of Medical Sciences and Health Services. Tehran, Iran.

Iv) General Practitioner.