

کارسینوم سلول استوانه‌ای تیروئید: گزارش ۱ مورد

چکیده

در این گزارش خانم ۴۲ ساله‌ای معرفی می‌گردد که به علت وجود یک توده بزرگ در لوب راست تیروئید که از ۶ ماه قبل رشد آن آغاز شده بود، تحت عمل ساب توتال تیروئیدکتومی قرار گرفته بود. در نمای ماکروسکوپی، توموری سفید رنگ با نمای رشد پاپیلری و حدود غیرمشخص، مشاهده شد که در معاینه ریز بینی به طور غالب از پاپی‌های فرش شده با سلول‌های بلند استوانه‌ای و حاوی هسته‌هایی با نمای منطبق کاذب، تشکیل شده بود. ظاهر هسته‌ها به طور واضح با نمای معمولی کارسینوم پاپیلری (شیشه مات) تفاوت داشت، در مقابل دارای اشکالی شبیه به هسته‌های کارسینوم فولیکولر بود. در نهایت، برای بیمار تشخیص تومور نادر کارسینوم سلول استوانه‌ای تیروئید مطرح گردید.

*دکتر مهشید هورمزدی I

دکتر علی زارع میرزایی II

کلیدواژه‌ها: ۱- تیروئید ۲- کارسینوم پاپیلری ۳- کارسینوم سلول استوانه‌ای

مقدمه

میکروسکوپی، یادآور کارسینوم کولورکتال یا آدنوکارسینوم آندومتر است (۲).

ایمونوهیستوشیمی این تومورها برای شاخص تیروگلوبولین مثبت می‌باشد.

دو بیمار گزارش شده توسط Evans، دچار متاستاز دوردست شده و در عرض ۲۰ تا ۲۲ ماه فوت کرده بودند (۱). پس از آن چند گزارش دیگر که بر رفتار بسیار

تهاجمی این تومور تاکید داشتند، گزارش اولیه Evans را تایید نمودند (۶-۳) اما اخیراً صاحب‌نظران معتقدند که انواع کپسول‌دار این تومور بیش آگهی بهتری در مقایسه با انواع غیر کپسول‌دار دارند (۳ و ۷). به طوری که گزارش Evans در سال ۱۹۹۶ در رابطه با ۴ مورد کپسول‌دار کارسینوم سلول استوانه‌ای، نشان دهنده عاقبت بسیار مطلوب‌تر این بیماران در مقایسه با ۲ مورد اولیه گزارش شده در سال ۱۹۸۶ بود (۷).

کارسینوم سلول استوانه‌ای (Columnar cell carcinoma) برای اولین بار در سال ۱۹۸۶ توسط Evans به عنوان یک نئوپلاسم نادر تیروئید که رفتار بسیار تهاجمی‌تر در مقایسه با سایر کارسینوم‌های تمایز یافته تیروئید دارد، معرفی شد. وی وجود نمای پاپیلر همراه با مطبق شدن هسته‌ها را به عنوان مشخصه اصلی این تومور ذکر کرد (۱).

مدتی بعد Livolsi نمای دیگری را در این تومور شرح داد که شامل واکوئل‌های زیر هسته‌ای بود. این واکوئل‌ها به سلول‌های توموری نمایی شبیه به مراحل اولیه فاز ترشحی غدد آندومتر را می‌دهد.

امروزه معتقدند که این تومور علاوه بر رشد پاپیلری نمای غددی مرکب (complex glandular)، غربالی (cribriform)، سولید و مخلوط را نیز داشته و به طور ساده‌تر، در مطالعه

(I) استادیار آسیب‌شناسی، بیمارستان شهدای هفتم تیر، شهرری، دانشگاه علوم پزشکی و خدمات بهداشتی درمانی ایران، تهران (*مؤلف مسئول).

(II) دستیار آسیب‌شناسی، دانشگاه علوم پزشکی و خدمات بهداشتی - درمانی ایران، تهران.

در برخی از مناطق ارتشاح لنفوسیتی در اطراف سلول‌های تومورال قابل مشاهده بود.

در نهایت بیمار با تشخیص کارسینوم پاپیلری نوع سلول استوانه‌ای تحت عمل تیروئیدکتومی نزدیک به کامل (near total thyroidectomy) و لنف آدنکتومی ژوگولر سمت راست قرار گرفت.

پس از عمل، نمونه‌ها در ۲ ظرف جداگانه به بخش آسیب‌شناسی ارسال گردید.

ظرف اول حاوی باقی‌مانده لوب راست تیروئید به اندازه $5 \times 4 \times 2/5$ سانتی‌متر و وزن ۱۰ گرم همراه با ایسم و قسمت اعظم لوب چپ تیروئید (در مجموع به اندازه $6 \times 4 \times 3$ سانتی‌متر و با وزن ۱۲ گرم) بود.

در سطح مقطع باقی‌مانده لوب راست نیز مناطق تومورال سفید رنگ با نمای رشد پاپیلر و تهاجم به خارج تیروئید وجود داشت در حالی که ایسم و لوب چپ تیروئید در نمای ماکروسکوپی فاقد تومور بودند و در مقطع آن‌ها به طور نامنظم مناطق سفید رنگ سفت در بین نواحی گوشتی قهوه‌ای رنگ مشاهده می‌شد.

ظرف دوم حاوی غده لنفاوی ژوگولر راست به اندازه $4/5 \times 3 \times 2/5$ بود و در سطح مقطع آن تومور با نمای رشد پاپیلر و مناطق متعدد خون‌ریزی دیده می‌شد.

برش‌های میکروسکوپی تهیه شده از باقی‌مانده لوب راست تیروئید و غده لنفاوی ژوگولر نشان دهنده درگیری این مناطق توسط تومور بود.

در برش‌های ایسم و لوب چپ تیروئید نیز فولیکول‌های لنفاوی فراوان با مراکز زایگر در بین فولیکول‌های تیروئید مشاهده شد که در برخی مناطق دچار تغییرات اسیدوفیل (Hurthle cell) شده بودند.

در نهایت با توجه به یافته‌های فوق برای بیمار تشخیص کارسینوم سلول استوانه‌ای راست تیروئید با انتشار به خارج کپسول و درگیری غده لنفاوی در زمینه بیماری هاشیموتو گذاشته شد.

در این مقاله ۱ مورد از این بیماری گزارش شده و خلاصه‌ای از بررسی متون در مورد آن آورده شده است.

معرفی بیمار

بیمار خانم ۴۲ ساله‌ای بود که به علت وجود یک توده بزرگ در ناحیه لوب راست تیروئید از حدود ۶ ماه قبل و احساس توده در گردن، مراجعه کرده بود.

وی سابقه بیماری قبلی تیروئید را ذکر نمی‌کرد و حدود ۱۰ سال قبل به علت مننژیوما تحت عمل کرانیوتومی قرار گرفته بود.

بیمار جهت تیروئیدکتومی به اتاق عمل منتقل شد و قطعه‌ای از لوب راست تیروئید جهت مطالعه برش انجمادی به بخش آسیب‌شناسی ارسال گردید.

اندازه نمونه $3/5 \times 2/5 \times 1/5$ سانتی‌متر و وزن آن ۱۲ گرم بود و در سطح مقطع آن مناطق سفید رنگ با نمای رشد پاپیلری و حدود نامشخص دیده شد.

در نمای میکروسکوپی بافت تیروئید به صورت چند کانونی توسط توموری با حدود نامشخص جای‌گزین شده بود که به خارج تیروئید نیز گسترش یافته بود.

قسمت اعظم تومور از پاپی‌های با استرومای همبندی - عروقی واضح تشکیل شده بود که توسط سلول‌های بلند با هسته‌های هیپرکروم و کشیده با نمای مطبق کاذب پوشیده شده بودند. واکوئل‌های زیرهسته‌ای نیز در اغلب سلول‌های تومورال قابل مشاهده بود (تصویرهای شماره ۱ و ۲).

در بین پاپی‌های تومورال در برخی مناطق، اشکال غدی تومور نیز وجود داشت.

نواحی تومورال توسط بافت همبندی که به طور نامنظم در بین آن‌ها امتداد داشت و گاهی با تغییرات دسموپلاستیک واضح همراه بود، از یکدیگر جدا شده بودند.

کشیده‌تر بودن سلول‌ها، نمای مطبق کاذب هسته‌ها همراه با هیپروکرومازی آن‌ها و عدم وجود تغییرات اسیدوفیل در سیتوپلاسم به نفع تشخیص کارسینوم سلول استوانه‌ای است (۸).

در مورد طبیعت کارسینوم سلول استوانه‌ای اختلاف نظر وجود دارد.

براساس طبقه‌بندی WHO این تومور در گروه کارسینوم‌های پاپیلری تیروئید قرار می‌گیرد (۹) اما نظریه‌های مختلفی در این رابطه وجود دارد.

Gartner و همکارانش با این تقسیم‌بندی موافق بودند زیرا مورد گزارش شده توسط آن‌ها خصوصیات هسته‌ای کارسینوم پاپیلری را نیز داشته است (۱۰).

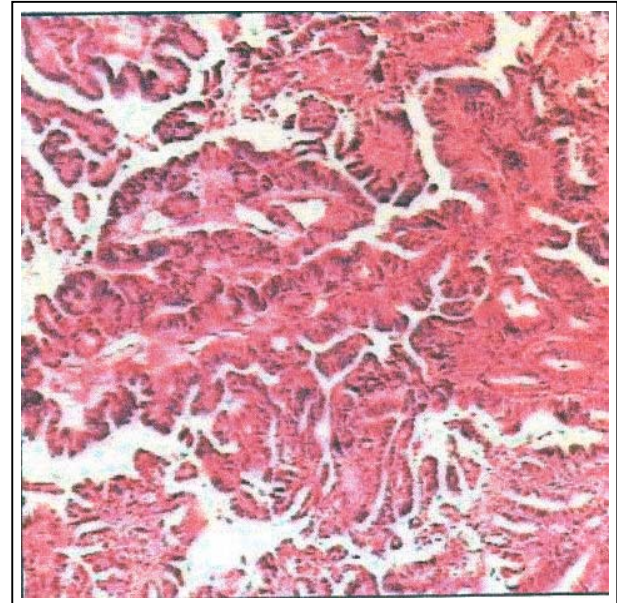
Berends و Mouthaan نیز وجود اجسام پسامومای کوچک در برخی موارد کارسینوم سلول استوانه‌ای را دلیل خوبی برای این طبقه‌بندی می‌دانند (۱۱).

در مقابل برخی از اندوکرینوپاتولوژیست‌ها انتقاداتی نسبت به آن دارند.

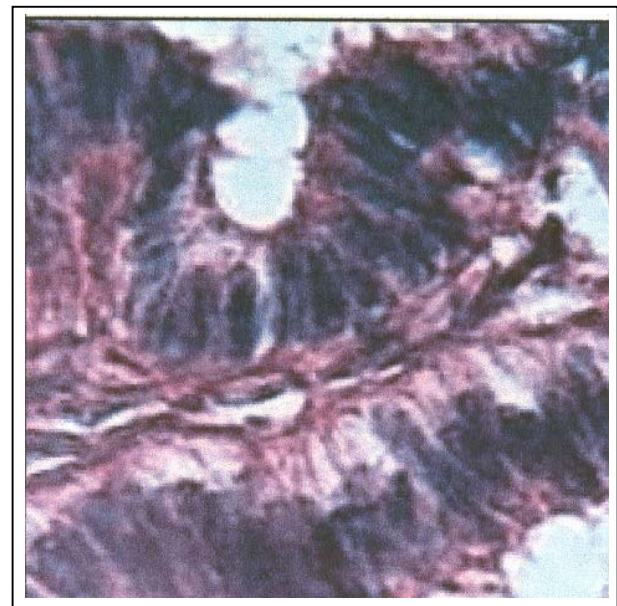
Akslen و Varhaug کارسینوم سلول استوانه‌ای را شکل تغییر یافته نوع Tall cell کارسینوم پاپیلری می‌دانند زیرا مورد گزارش شده توسط آن‌ها تبدیل تدریجی این دو شکل به یکدیگر را به خوبی نشان داده است (۱۲).

Mizukami و همکارانش نیز وجود هسته‌های هیپروکروم با کروماتین منقوط را دلیلی برای طبقه‌بندی این تومور به عنوان واریانته‌ای از کارسینوم فولیکولر می‌دانند (۱۳).

مورد جالبی که توسط Kazumosa گزارش شد، ۳ شکل کارسینوم پاپیلری، فولیکولر و سلول استوانه‌ای را در کنار یکدیگر داشته است. وی نزدیکی ۲ جزء کارسینوم سلول استوانه‌ای و فولیکولر را با یکدیگر و هم چنین عدم وجود تغییرات هسته‌ای پاپیلر در جزء کارسینوم سلول استوانه‌ای را دلیل موجهی برای تأیید نظر Mizukami می‌داند (۱۴). در نهایت براساس نظر برخی از صاحب‌نظران به علت رفتار تهاجمی‌تر این تومور در مقایسه با انواع کارسینوم پاپیلری و فولیکولر بهتر است آن را در گروه کارسینوم‌های کم‌تر



تصویر شماره ۱- پاپی‌های متعدد با استرومای همبندی - عروقی واضح



تصویر شماره ۲- پاپی فرش شده با سلول‌های استوانه‌ای بلند با نمای مطبق کاذب، هسته‌های هیپروکروم و واکوئول‌های زیرهسته‌ای به خوبی مشاهده می‌شوند.

بحث

در بین انواع کارسینوم‌های تیروئید، کارسینوم سلول استوانه‌ای با نوع Tall cell کارسینوم پاپیلری، مهم‌ترین تشخیص افتراقی کارسینوم سلول استوانه‌ای است.

4- Genton CY., Dutoit M., Partann L., Gillet M., Guillou L. Pathologic fracture of the femur neck as first manifestation of a minute colimnar cell carcinoma of the thyroid gland, *Pathol Res Prac*, 1998, 194(12): 861-3.

5- Virginia A. Livolsi., Sylvia LA., *Endocrine pathology*, 1st ed., London, Churchill Livingstone, 2002, PP: 75-76.

6- Soborinho-Simoes M., Nesland JM., Johannessen JV. Columnar-cell carcinoma another variant of poorly differentiated carcinoma of the thyroid gland, *Am J Clin Pathol*, 1988, 89: 264-7.

7- Evans HL. Encaosulated columnar cell neoplasms of the thyroid, Report of four cases suggesting a favorable prognosis, *Am J Surg Pathol*, 1996, 20: 1205-11.

8- Juan Rosai. *Ackerman Surigical Pathology* 8 th ed, NewYork, Mosby Company, 1996, PP: 524.

9- Hedinger C., Williams ED., Sobin LH. Histologican typing of thyroid tumors In: World health organization classification of tumors. Berlin Springer, 1988, 9-11.

10- Gaertner EM., Davidson M., Wenig BM. The columnar cell variant of the thyroid papillary carcinoma, *Am J Surg Pathol*, 1995, 19: 940-7.

11- Beremds D., Mouthaan PJ. Collumnar cell carcinoma of the thyroid gland, *Histopathology* 1992, 20, 360-2.

12- Akslen LA., Varhaug JE. Thyroid carcinoma with mixed tall-cell and columnar-cell features, *Am J Clin Pathol*, 1990, 94: 442-5.

13- Mizukami Y., Nanomura A., Michigishi T., Noguchi M., Nakamura S., Hashimoto T. Columnar-cell carcinoma of the thyroid gland, A case report and review of the literature, *Hum pathol*, 1994, 25: 1098-101.

تمایز یافته قرار داد. این گروه از توموها شامل کارسینوم‌های جزیره‌ای (Insular)، موکوپاپیدرمویید و موسینوس نیز می‌باشد (۱۵).

Wenig و همکارانش به دنبال مطالعه روی ۱۶ بیمار مبتلا به این تومور، بیان کردند که کارسینوم سلول استوانه‌ای را باید یک زیر گروه مورفولوژیک و نه یک زیر گروه بالینی از کارسینوم پاپیلری طبقه‌بندی کرد زیرا وجود تهاجم خارج تیروئید مهم‌ترین عامل در تعیین پیش آگهی این بیماران است و درمان نیز باید براساس مرحله (stage) بیماری و نه ظاهر مورفولوژیک تومور صورت گیرد (۳). اگر چه تشخیص کارسینوم استوانه‌ای وابستگی زیادی به یافته‌های آسیب‌شناسی در نمونه‌های پس از عمل جراحی دارد، Putti, Hui و همکارانشان در ۲ مطالعه جداگانه، آسپیراسیون سوزنی را روش سودمندی برای تشخیص این تومور می‌دانند (۱۵، ۱۶).

بیمار معرفی شده در مطالعه حاضر مبتلا به کارسینوم سلول استوانه‌ای تیروئید همراه با تهاجم به خارج غده تیروئید و غدد لنفاوی گردنی بود.

با توجه به شواهد ارائه شده چنین حالتی احتمال عودهای مکرر و متاستاز را در بیمار افزایش می‌دهد.

منابع

1- Evans HL. Columnar cell carcinoma of the thyroid gland, A report of two cases of an aggressive variant of thyroid carcinoma, *Am J Clin Pathol*, 1986, 85: 77-80.

2- Christopher DM Fletcher. *Diagnostic Histopathology of Tumors*, 2 nd ed, London, Churchil Livingstone, 2000, 1000-1.

3- Wenig BM., Thompson LD., Adair CF., Shmookler B., Heffes CS. Thyroid papillary carcinoma of columnar cell type: A clinicopathologic study of 16 cases, *Cancer*, 1998, Dec 1, (11): 2421-3.

14- Kazumasa Watanoabe., Hiroshi Tsubota., Tetsuo Himi., Yasunori Fujisawa. Columnar cell carcinoma of the thyroid, *Auris Nasus Larynx*, 2001, 28: 269-273.

15- Hui PK., Chan JKC., Cheung PSY., Qwi E. Columnar cell carcinoma of the thyroid, Fine needle aspiration, findings in a case, *Acta Cytologica*, 1990, 34: 355-8.

16- Putti TC., Bhuiya TA., Wasserman PG. Fine needle aspiration cytology of mixed tall and columnar cell papillary carcinoma of the thyroid, *Acta Cytologica*, 1998, 42: 387-9.

Columnar Cell Carcinoma of the Thyroid: A Case Report

**M. Hourmazdi, MD^I A. Zare Mirzaee, MD^{II}*

Abstract

The present case report concerns a 42-year-old female who referred with an enlargement of right lobe of thyroid gland since 6 months ago. Subtotal thyroidectomy specimen grossly revealed white-colored and poorly-demarcated nodule with papillary growth pattern. Microscopic examination mostly exhibited papillae lined by tall columnar cells containing pseudostratified nuclei which resembled those of follicular carcinoma and was significantly different from conventional (ground glass) appearance of papillary carcinoma. Ultimately, histopathologic diagnosis was rare columnar cell carcinoma of the thyroid gland.

Key Words: 1) Thyroid 2) Papillary carcinoma
3) Columnar cell carcinoma

I) Assistant Professor of Pathology. Shohadayeh Haftom Tir Hospital, Shahr-e-Ray, Iran University of Medical Sciences and Health Services, Tehran, Iran (*Corresponding Author).

II) Resident of Pathology. Iran University of Medical Sciences and Health Services, Tehran, Iran.