

لیپوسارکومای اولیه کبدی: گزارش موردی و بررسی متون

چکیده

زمینه: نئوپلاسم کبد در جوامع آسیایی جزء بیماری‌های نا شایع نمی‌باشد. انواع مختلف سارکوم می‌توانند خود را به صورت تومورهای اولیه کبدی نشان دهند. اما با توجه به نادر بودن آنها، ابتدا باید ضایعات متاستاتیک کبدی را مد نظر داشت. از انواع سارکوم‌هایی که تا به حال در کبد گزارش شده‌اند، می‌توان به آنژیوسارکوم، لیومیوسارکوم، فیبروهیستئوسارکومای مختلط (Mixed Fibro Histiosarcoma-MFH)، سارکوم امبریونیک و لیپوسارکوم اشاره کرد. لیپوسارکوما یک تومور بدخیم مزانشیمال نادر است که معمولاً از رتروپریتوئن و دیستال اندام‌ها منشأ می‌گیرد. از سال ۱۹۷۳ تا کنون تنها حدود ۱۰ مورد لیپوسارکومای کبدی اولیه گزارش شده است. در این مقاله یازدهمین مورد در یک زن جوان بالغ گزارش می‌شود. معرفی بیمار: بیمار خانم ۲۱ ساله مجردی بود که از حدود ۳ ماه قبل از بستری دچار تب، تنگی نفس و درد شکمی شدید شده بود. این بیمار از توده بسیار بزرگی در لوب راست کبد به همراه علائم سرشستی و دیسترس تنفسی رنج می‌برد. علی‌رغم جراحی تهاجمی، تومور پس از ۶ ماه عود کرد و پس از یک سال باعث مرگ بیمار شد. نتیجه‌گیری: هیپانکتومی بهترین استراتژی برای دست یافتن به بقای طولانی مدت بیماران است. به علت ماهیت بدخیم و تهاجمی تومور و میزان عود بالا و نا مشخص بودن اثر شیمی‌درمانی و رادیوتراپی در این مورد، رزکسیون وسیع تومور و هیپانکتومی گزینه مناسب جهت دست یافتن به بقاء طولانی مدت حتی در موارد عود در این بیماران می‌باشد.

کلید واژه‌ها: ۱- کبد ۲- لیپوسارکوما ۳- هیپانکتومی

دکتر بهزاد نخعی I

*دکتر امیر رضا معتبر II

سما حقیقی III

تاریخ دریافت: ۸۷/۱/۲۱، تاریخ پذیرش: ۸۷/۸/۲۱

مقدمه

خصوصاً در بیمارانی که کاندید بالقوه پیوند کبد ارتوتوپیک هستند، اهمیت دارد. لیپوسارکوما یک کنتراندیکاسیون مطلق برای پیوند کبد است. بقای ۵ ساله لیپوسارکوما از ۵۹٪ تا ۷۰٪ متغیر است، اما میزان بقاء در لیپوسارکومای اولیه کبدی به علت ماهیت بدخیم بیماری بسیار کمتر می‌باشد.^(۱)

معرفی بیمار

بیمار خانم ۲۱ ساله مجردی بود که از حدود ۳ ماه قبل از بستری دچار تب، تنگی نفس و درد شکمی شدید شده بود. درد بیمار به صورت متناوب بود که دوره‌های بدون درد ۳-۴ ساعته داشت و محل آن در ربع فوقانی راست

نئوپلاسم کبد در جوامع آسیایی بیماری ناشایعی نیست. کاورنوس همانژیوما، آدنوما و هیپرپلازی ندولار کانونی، شایع‌ترین تومورهای خوش خیم اولیه کبد و کارسینومای هپاتوسلولار و کلانژیوکارسینوما شایع‌ترین انواع بدخیم آن می‌باشند.

لیپوسارکوما یک تومور بدخیم مزانشیمال نادر است که معمولاً از رتروپریتوئن و دیستال اندام‌ها منشأ می‌گیرد. این تومور شایع‌ترین سارکوم بافت نرم است و ۲۰٪ تمام تومورهای مزانشیمال را شامل می‌شود.^(۲)

علی‌رغم اینکه لیپوسارکومای اولیه کبد بسیار نادر است، باید در تشخیص‌های افتراقی توده‌های کبدی موجود در کبد غیر سیروتیک قرار گیرد. این موضوع

(I) استادیار و متخصص جراحی عمومی، بیمارستان حضرت رسول اکرم(ص)، خیابان ستارخان، خیابان نیایش، دانشگاه علوم پزشکی و خدمات بهداشتی-درمانی ایران، تهران، ایران

(II) دستیار جراحی عمومی، بیمارستان حضرت رسول اکرم(ص)، خیابان ستارخان، خیابان نیایش، دانشگاه علوم پزشکی و خدمات بهداشتی-درمانی ایران، تهران، ایران (* مؤلف مسؤول)

(III) دانشجوی پزشکی، دانشگاه علوم پزشکی و خدمات بهداشتی-درمانی ایران، تهران، ایران

در آنالیز افیوژن پلورال، مایع هموراژیک به همراه مقدار کمی سلول‌های اپیتلیال با آتیپی خفیف هسته سلولی گزارش شد. در نمونه برداری از کبد نتیجه رضایت بخش به دست نیامد.

به مدت ۴۰ روز از شدت علائم بیمار تا حدی کاسته شد. مجدداً بیمار دچار عود علائم گردید. در سی‌تی‌اسکن شکم که پس از گذشت ۵۰ روز از آغاز بیماری به عمل آمد، یک توده گرد اگزوفیتیک با دانسیته پایین در لوب راست کبد که به سمت همی توراکس راست در حال رشد بود و دیافراگم راست را به بالا رانده بود، بدون وجود مایع آزاد داخل شکمی، مشاهده گردید.

در این مرحله، تشخیص متمرکز بر وجود یک بدخیمی در کبد بود. بیمار با تابلوی سپسیس شدید در مرکز درمانی بستری گردید. در معاینه ایکتریک نبود و هیچ نشانه خاصی از بیماری مزمن کبدی وجود نداشت. در معاینه دقیق بدن لنفادنوپاتی یا توده بافت نرم وجود نداشت. کاهش صداهای ریه در قاعده ریه راست همراه با کراکل در ریه چپ سمع شد. در معاینه شکم، اتساع همراه با تندرنس جنرالیزه با غلبه در (RUQ) همراه با احساس پری شکم وجود داشت.

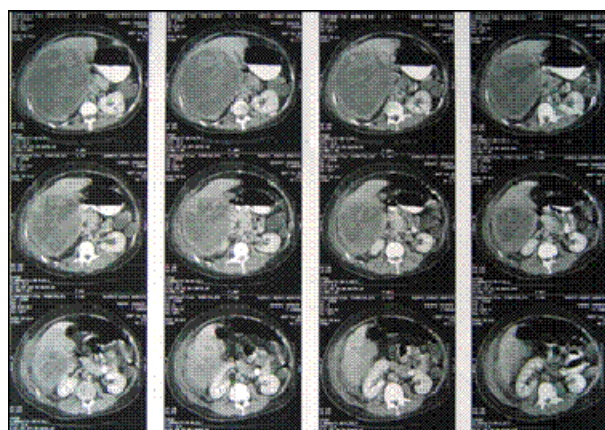
گستره کبدی حدود ۲۰ سانتی‌متر (cm) بود. نتیجه شمارش سلول‌های خونی به صورت WBC = (Seg.: 85%)، Hb=12.5 g/dl، 14600 و تست سرمی استاندارد کبدی (Liver Function Test-LFT)، آنالیز ادراری، پروفایل انقباضی، الکترولیت‌های سرمی و alpha-fetoprotein (AFP) همگی در محدوده نرمال بود.

یک بیوپسی تحت هدایت (گاید) سونوگرافی انجام شد که به علت به دست نیامدن بافت کافی برای تشخیص، با شکست مواجه شد. در آخرین سونوگرافی بافت کبد

شکم (Right Upper Quadrant – RUQ) با انتشار به پشت و دیواره قدامی قفسه سینه بوده است. بیمار در طی این مدت از تب نیز شکایت داشته است.

در سونوگرافی که یک هفته پس از شروع علائم از بیمار به عمل آمد، افزایش گستره کبدی (liver span) همراه با یک توده اکوژن ساب دیافراگماتیک در لوب راست به همراه کانون‌های سیستیک متعدد مشاهده گردید. اندازه توده ۱۴۰×۱۳۰ میلی‌متر (mm) بود که می‌توانست مطرح کننده یک ساختار عروقی باشد.

یک هفته بعد در سی‌تی‌اسکن (Triphasic Spiral CTscan) یک توده بزرگ با اندازه ۱۵۰×۱۲۰×۱۰۰ mm در قسمت لترال لوب راست گزارش شد که حاوی اجزاء سیستیک و توپر (solid) بود. قسمت توپر (solid) پس از تزریق ماده حاجب وریدی گسترش یافته و این توده در هر دو فاز اولیه و تأخیری تصویربرداری، دارای محدوده منظم و بدون گسترش به دیواره‌ها بود. افیوژن پلورال دو طرفه با غلبه در سمت راست مشاهده شد. لنفادنوپاتی داخل شکمی و مایع آزاد مشاهده نگردید. با توجه به توأم بودن اجزاء سیستیک و توپر (solid)، همانژیوپاتی تلیوما به عنوان تشخیص پیشنهاد شد (شکل شماره ۱).



شکل شماره ۱- سی‌تی‌اسکن شکم توده بزرگ با اندازه ۱۵۰×۱۲۰×۱۰۰ mm در قسمت لترال لوب راست که هتروژن است و حاوی اجزاء سیستیک و توپر می‌باشد. قسمت توپر (solid) پس از تزریق ماده حاجب وریدی گسترش یافته است.

گزارش پاتولوژیست به شرح زیر بود:

Neoplastic tissue composed of spindle cell with plump oval hyperchromic nuclei mixed with many highly pleomorphic giant cells. Some cells with eosinophilic cytoplasm without cross striation as well as lipoblast like cells. Extensive area of necrosis was also evident. These finding suggested: **High Grade Sarcoma Consistant with Liposarcoma.**

طی دوره کوتاهی پس از جراحی، بیمار فعالیت طبیعی خود را از سر گرفت و حدود روز هفتم پس از عمل جراحی تغذیه روده‌ای را به طور کامل تحمل کرد. لوله توراکوستومی برداشته شد و بیمار در روزپانزدهم پس از عمل جراحی مرخص و به دپارتمان انکولوژی ارجاع شد. بیمار با فواصل زمانی معین به صورت سرپایی در درمانگاه معاینه گردید و هر ۲-۳ ماه از کبد وی سونوگرافی انجام شد.

بیمار فقط دو دوره تحت کموتراپی قرار گرفت و به علت شرایط نامناسب اقتصادی-اجتماعی، مراجعات منظم خود و کامل کردن درمان را قطع کرد.

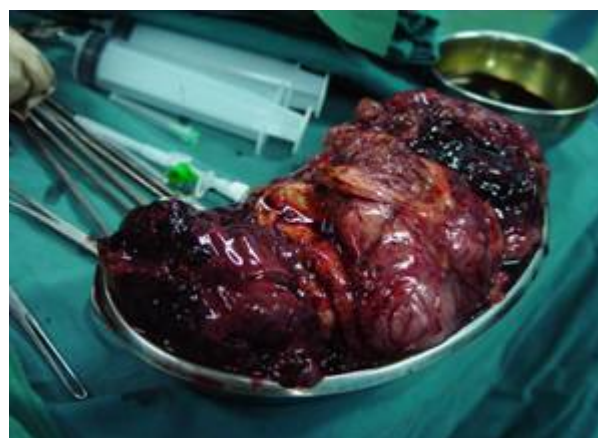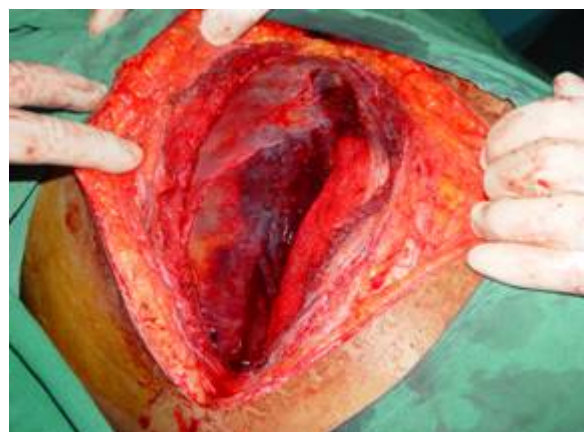در سونوگرافی که حدود چهار ماه پس از ترخیص انجام شد، وجود یک توده در محل تومور قبلی مشهود بود. نه ماه پس از ترخیص، بیمار با تابلوی دیسترس تنفسی شدید و ضایعات متعدد ریوی و یک توده در کبد، مجدداً بستری گردید و در روز دهم بستری به علت نارسایی شدید تنفسی فوت کرد.

بحث

اولین بار Virchow در سال ۱۸۵۷ یک تومور بدخیم بافت چربی را که در دیستال اندام تحتانی ایجاد شده بود، گزارش کرد.^(۱) شایع‌ترین محل تومور بافت نرم عمقی قفسه سینه، رتروپریتون و دیستال اندام‌هاست.^(۲) کبد در ۱۰٪ موارد متاستاز درگیر است. متاستازها معمولاً در ریه، مغز، پلور، غده تیروئید، پانکراس و طناب نخاعی یافت می‌شوند.^(۱۲-۲)

کاملاً هتروژن بود. یک توده هتروژن به ابعاد ۱۸×۱۸ cm در لوب راست کبد که شامل کانون‌های سیستیک وتوپر (solid) بود، مشاهده شد. بیمار کاندید عمل جراحی شد.

در ارزیابی ابتدایی شکم حین لاپاروتومی، کبد کاملاً بزرگ و محتقن بود و چسبندگی شدید امتوم به قدام و ناف کبد وجود داشت. برای بیمار Right Extended Hepatectomy صورت گرفت. حدود ۳۰ کیلوگرم بافت نکروتیک و مایع خونی خارج شد. تومور در ظاهر کیستیک و هتروژن بود و کانون‌های منتشر خون‌ریزی‌دهنده و نکروتیک داشت (اشکال شماره ۲ و ۳)



اشکال شماره ۲ و ۳- ظاهر تومور پس از باز کردن شکم و پس از رزکسیون

تومورهای کبدی بدخیم را بررسی کرد که شامل یک بیمار با لیپوسارکوماى Myxoid بود. این خانم ۲۲ ساله که تحت عمل جراحی لوبکتومی راست کبد قرار گرفته بود، تنها ۴۶ روز پس از عمل زنده ماند. (۴)

Kim et al یک لیپوسارکوما به ابعاد ۱۴×۱۰×۵ cm در لوب راست کبد را گزارش کرده است. بیمار متعاقباً تحت رزکسیون کبدی قرار گرفته و به مدت ۱۰ ماه عاری از تومور بوده است. (۵)

لیپوسارکوماى کبدی اولیه در کودکان نیز گزارش شده است. Soares et al یک مورد از لیپوسارکوماى ناف کبد را گزارش داده که به صورت زردی انسدادی در یک نوزاد ۲۸ ماهه ظهور کرده بود. (۶)

Wright et al یک پسر ۳ ساله را با درد شکمی گزارش کرده که علت آن لیپوسارکوماى ناف کبد تشخیص داده شده بود. (۷)

Chen et al تومورهای بدخیم اولیه را در جمعیت کودکان ارزیابی کرده است. آنها یک کودک با لیپوسارکوما را گزارش کرده‌اند، اما جنسیت، سن و محل دقیق آن در کبد را توضیح نداده‌اند. (۸)

با توجه به اطلاعات موجود، هیچ گزارشی از لیپوسارکوماى کبدی در منابع مرجع اصلی تومورهای نادر کبدی، موجود نیست.

Nelson V et al در سال ۲۰۰۱، یکی از بزرگ‌ترین موارد لیپوسارکوماى کبدی اولیه را در یک بیمار بالغ گزارش کرده است که پس از انجام بیوپسی در حین لاپاروتومی، به علت خونریزی پس از عمل جراحی فوت کرده است. (۹)

Gajda M در سال ۱۹۸۸ در آلمان، یک مورد از لیپوسارکوماى اولیه کبدی را در یک زن ۴۸ ساله گزارش نموده که آنالیز بافت شناسی آن یک لیپوسارکوماى Well-differentiated را نشان داده بود. (۱۰)

در سال ۲۰۰۶، Mou L et al یک مورد از لیپوسارکوماى اولیه بسیار بزرگ را با ابعاد ۱۳×۱۱×۱۱ cm در یک زن ۶۱ ساله گزارش نموده که

لیپوسارکوما کمتر از ۲۰٪ از کل سارکوماى بافت نرم را شامل می‌شود و سن متوسط بیماران در زمان ظهور علائم ۵۰ سال است. (۳)

متاستاز شایع است و ریه و کبد شایع‌ترین محل‌های متاستاز هستند.

بقای ۵ ساله بیمارانی که تحت رزکسیون درمانی یا رادیوتراپی قرار گرفته‌اند کمتر از ۵۰٪ است. (۲)

لیپوسارکوماى اولیه کبدی نادر است. تجربیات در مورد مقابله با این نئوپلاسم بدخیم محدود است. تشخیص زود هنگام لیپوسارکوماى کبدی آسان نمی‌باشد و معاینه‌ی فیزیکی معمولاً نشان‌دهنده بیماری نیست. نشانه‌ها و علائم معمول شامل:

زردی (jaundice)، تب، تهوع، استفراغ، پری شکم، درد RUQ و کاهش وزن است. (۳) بیشتر علائم توسط جابه‌جایی یا تحت فشار قرار گرفتن اعصاب، عروق، مجاری صفراوی یا روده‌ها ایجاد می‌شوند. تغییرات خفیف LFT معمولاً مشاهده می‌شود. میزان AFP سرم در اکثر موارد طبیعی است. CT همراه با ماده حاجب (medium-enhanced CT و Contrast MRI) به یک روش دقیق برای تشخیص تبدیل گشته‌اند. در اغلب موارد Fine Needle Aspiration (FNA) برای تشخیص مؤثر نیست. سونوگرافی شکمی را می‌توان یک وسیله مفید برای غربالگری قبل از جراحی و پیگیری پس از جراحی مطرح کرد.

پنج دسته بزرگ هیستولوژیک برای لیپوسارکوما ذکر شده است:

Myxoid, Round cell, Well-differentiated, Poorly differentiated, Pleomorphic - بیمارانی که نوع Myxoid یا Well-differentiated را دارا هستند، عود موضعی کمتری نسبت به سایرین دارند.

هیپاتکتومی تهاجمی هنوز بهترین برنامه درمانی برای دست یافتن به بقای طولانی مدت در بیماران است.

Wolloch et al در سال ۱۹۷۳، ۱۶ مورد از

بالقوه برای رزکسیون کبدی یا پیوند ارتوتوپیک کبد هستند، دارای اهمیت است. این بیمار یک تجربه مفید برای مطالعه بالینی در مورد لیپوسارکومای اولیه کبدی است.

در تومورهای خلف صفاق درمان قطعی متمرکز بر رزکسیون است. پیش آگهی، مرتبط با رزکسیون کامل و درجه تومور است.^(۱۷،۱۶) استراتژی تهاجمی در درمان که شامل رزکسیون وسیع کبدی است می‌تواند، علی‌رغم پروگنوز بد و خطر عود بالا، مؤثر باشد. نقش رادیوتراپی در افزایش بقاء و کاهش عود، در مواردی که منشأ ابتدایی این تومور از کبد است، مورد بحث می‌باشد.^(۱۸)

برای تری یا رادیاسیون در حین جراحی در مواردی که تومور لوکالیزه و از نظر میکروسکوپی با خطر بالا همراه است و یا باقی ماندن تومور علی‌رغم رزکسیون، در صورتی که نتوان از روش‌های دیگر جراحی استفاده کرد، قابل انجام است.^(۱۹) استفاده از رادیاسیون قبل از عمل جراحی با یا بدون رادیوتراپی حین عمل در دست تحقیق است.^(۱۹) این احتمال وجود دارد که رزکسیون تهاجمی گزینه مناسب درمانی در موارد عود تومور باشد.

پس از انجام Right lobe Hepatectomy، بیمار به مدت ۲۷ ماه زنده بوده است.^(۱۱)

Aribal E et al در سال ۱۹۹۳، لیپوسارکومای ناف کبدی را در یک زن میانسال گزارش کرده است که بیمار تحت کموتراپی قرار گرفته، اما بقای بیمار ذکر نشده است.^(۱۳)

با توجه به مطالعات بالینی، لیپوسارکومای کبدی مانند لیپوسارکومای قسمت‌های دیگر بدن احتمال عود بالایی دارد.^(۱۴) مورد دیگر که توسط Kim و Reyes گزارش شده، توموری در کپسول کبدی در یک مرد ۸۶ ساله بوده که بقای آن ذکر نشده است.^(۱۵)

بیمار مطالعه حاضر یکی از بزرگ‌ترین موارد تومور در بالغین جوان را دارا بود. بقای کمتر از یک سال داشت و در دوره پایانی بیماری، از نارسایی شدید تنفسی - که به علت متاستاز دو طرفه ریه بود - رنج می‌برد.

لیپوسارکومای اولیه کبد بسیار نادر است. این تومور باید در تشخیص افتراقی‌های توده‌های کبدی مورد توجه قرار گیرد. این مسئله خصوصاً در بیمارانی که کاندیدای

فهرست منابع

1- Brasfield R, Das gupta TK. Liposarcoma. CA Cancer J Clin 1970;20:3-9.

2- Silverberg SG, Delelis RA. Principle and practice of Surgical pathology and cytopathology. 3rd ed. New York: Elsevier; 2004. p. 540

3- Nelson V, Fernandes NF, Woolf GM, Geller SA, Petrovic LM. Primary liposarcoma of the liver: a case report and review of literature. Arch Pathol Lab Med 2001; 125: 410-412.

4- Wolloch Y, Dintsman M, Garti I. Primary malignant tumors of the liver. Isr J Med Sci 1973; 9: 6-11.

5- Kim TW, Reyes CV. Myxoid liposarcoma mimicking fluid density. J Surg Oncol 1985; 30: 80-82.

6- Soares FA, Magnani landell GA. Liposarcoma of hepatic hilum in childhood: report of a case. Med Pediatric Oncol 1989;17:239-243.

7- Wright NB, Skinner R. Myxoid liposarcoma of the portal hepatitis in childhood. Pediatr Radiol 1993;23:620-621.

8- Chen WJ, Lee JC. Primary malignant tumor of liver in infants & children in Taiwan. J Pediatric Surg 1988;23:457-461.

9- Nelson V, Fernandes NF, Woolf GM, Geller SA, Petrovic LM. Primary liposarcoma of the liver: a case report and review of literature. Arch Pathol Lab Med 2001; 125: 410-412.

10- Gajda M, Hommam M. Primary liposarcoma of the liver - a rare mesenchymal tumor. J Surg Oncol 1985; 30: 80-82.

11- Mou L, Chou HS. A case of huge primary liposarcoma of liver. W J Gastroenterology 2006; 21(7): 1157-1159.

12- Tear S, Ronan SG. Solitary metastatic liposarcoma of liver. Arch Pathol Lab Med 1978;102:605.

13- Aribal E, Berberoglu L. Primary liposarcoma of the liver. *Am J Roentgenol* 1993; 161: 1331-1332.

14- Enzinger FM, Weiss SW. *Soft Tissue Tumors*. 3rd ed. St Louis: Mosby; 1995.p. 431-465

15- Kim Tw, Reyes CV. Myxoid liposarcoma mimicking fluid density. *J Surg Oncol* 1985 ; 30:80-82.

16- Lewis JJ, Brennan MF. The management of retroperitoneal soft tissue sarcoma. *Adv Surg*1999; 33:329.

17- Singer S, Corson M, Demetri GD, Adam S. Prognostic factors predictive of survival for truncal and retroperitoneal soft tissue sarcoma. *Ann Surg*,1995; 221:185

18- Brennan MF. Retroperitoneal sarcoma: trial. *Ann Surg Oncol* 2002; 9:324

19- Alektiar KM, Hu K, Anderson LK, Kim S. High-dose-rate intraoperative radiation therapy (HDR-IORT) for retro-peritoneal sarcomas. *Int J Radiation Oncol Biol Phys* ;2000,47:157, 73.

Primary liposarcoma of liver : A case report & literature review

B. Nakhaiy, MD^I *A.R. Motabar, MD^{II} S. Haghighi^{III}

Abstract:

Introduction: Liver neoplasm is not an uncommon disease in Asian countries. Liposarcoma is a rare mesenchymal malignant tumor which usually originates in the retroperitoneum and extremities. From 1973 until now about 10 cases of primary liver liposarcoma have been reported. In this article we present the eleventh case in a young adult female.

Case report: The patient was a 21 year old female who presented with fever, dyspnea and abdominal pain. She suffered from huge mass in the right lobe of liver with constitutional symptoms and respiratory distress. Despite aggressive surgery, the tumor recurred after six months and led to her death after a year.

Conclusion: Hepatectomy is the best strategy to achieve a long term survival in these patients, as the tumor is highly invasive, has an increased rate of recurrence and the effect of radiotherapy and chemotherapy is unclear.

Key Words: 1) Liver 2) Liposarcoma 3) Hepatectomy

I) Assistant Professor of General Surgery, Niayesh Str, Sattarkahn Ave, Hazrat-e-Rasool Akram Hospital, Iran University of Medical Sciences and Health Services, Tehran, Iran

II) Resident of General Surgery, Niayesh Str, Sattarkahn Ave, Hazrat-e-Rasool Akram Hospital, Iran University of Medical Sciences and Health Services, Tehran, Iran (*Corresponding Author)

III) Medical student, Iran University of Medical Sciences and Health Services, Tehran, Iran