

# گزارش یک مورد نادر پاسخ به درمان غیر جراحی در بیمار مبتلا به

## کلیه پلی کیستیک اتوزوم غالب با پیوسیست‌های متعدد دو طرفه

### چکیده

زمینه و هدف: بیماری پلی کیستیک اتوزومال غالب بالغین، شایع‌ترین بیماری ارثی کلیه در بالغین است. حدود ۵۰-۳۰٪ از این بیماران به بیش از یک مورد عفونت ادراری در زندگی مبتلا می‌شوند. در صورتی که عفونت یک یا چند کیست را درگیر کند، درمان مشکل بوده و در صورت عدم پاسخ به درمان‌های دارویی نفرکتومی اجتناب ناپذیر خواهد بود.

معرفی بیمار: در این مقاله خانم ۵۶ ساله مبتلا به بیماری پلی کیستیک اتوزومال غالب بالغین و دیابت معرفی می‌شود که دچار عفونت چند کیست شده، به درمان آنتی‌بیوتیک پاسخ نداده و با درناژ تحت هدایت سونوگرافی و شستشوی مکرر چند کیست درمان شد.

نتیجه‌گیری: تخلیه کیست‌های عفونی در بیماری پلی کیستیک تحت هدایت سونوگرافی و شستشوی آن‌ها می‌تواند به عنوان جایگزین درمانی برای بیمارانی که به درمان دارویی پاسخ نداده و کاندید نفرکتومی شده‌اند، مطرح باشد.

کلیدواژه‌ها: ۱- بیماری پلی کیستیک اتوزومال غالب کلیه، ۲- پیوسیست، ۳- درناژ، ۴- پرکوتانوس

دکتر حسین نژادگشتی I

\*دکتر فروغ سبزقبائی II

دکتر داریوش ساعدی III

### مقدمه

در حدود ۲۰-۳۰٪ از بیماران مبتلا به بیماری پلی‌کیستیک کلیه اتوزومال غالب بالغین (Autosomal Dominant Poly Cystic Kidney Disease - ADPKD) یک یا بیشتر از یک مورد عفونت ادراری را در زندگی تجربه می‌کنند<sup>(۱-۳)</sup>. این عفونت معمولاً قسمت‌های تحتانی سیستم ادراری و یا پارانشیم کلیه را درگیر می‌سازد. اما عفونت یک یا چند کیست، عارضه وخیمی است که از نظر تشخیص و درمان اغلب مشکل‌آفرین است و در صورت مقاومت کیست‌های عفونی به درمان با آنتی‌بیوتیک، نفرکتومی اجتناب‌ناپذیر می‌باشد. در این گزارش، سیر بالینی یک بیمار مبتلا به ADPKD شرح داده می‌شود که با تشخیص عفونت دو طرفه چند کیست، به درمان ترکیبی آنتی‌بیوتیک پاسخ نداد و با درناژ کیست‌ها تحت هدایت سونوگرافی و شستشوی مکرر آن‌ها درمان شد. این روش درمانی که به ندرت در درمان بیماران ADPKD مبتلا به پیوسیست به کار برده شده

است، باعث حفظ کلیه‌های بیمار و اجتناب از انجام نفرکتومی دو طرفه گردید.

### معرفی بیمار

خانم ۵۶ ساله‌ای با سابقه دیابت و فشار خون بالا با شکایت درد هر دو پهلو، سوزش و تکرر ادرار از ۲۰ روز قبل به بخش اورژانس مراجعه کرد. از ۴ روز پیش از مراجعه تهوع، استفراغ و کاهش حجم ادرار نیز به شکایات وی اضافه شده بود. قبل از مراجعه، یک هفته تحت درمان سرپایی با جنتامایسین داخل عضلانی قرار گرفته بود. در معاینات اولیه یافته‌ها به قرار زیر بود:

OT: 37.9 PR: 90/min PR: 20/min BP: 130/80  
بیمار pale بود و (CVAT) Costo - Vertebral Angle Tenderness دو طرفه داشت. در اولین سونوگرافی انجام شده، هر دو

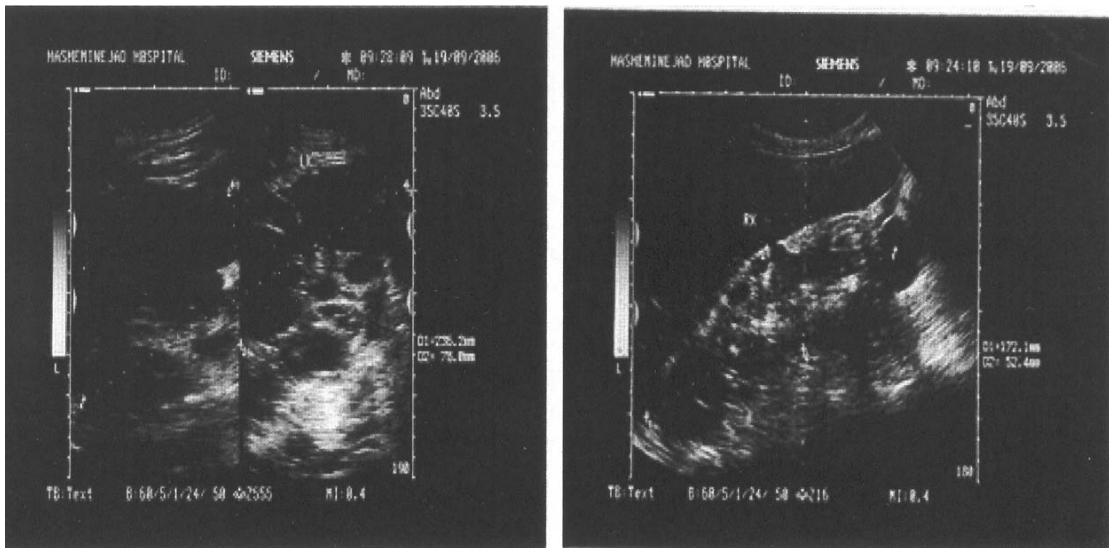
(I) استادیار و فوق تخصص نفرولوژی، بیمارستان شهید هاشمی‌نژاد، دانشگاه علوم پزشکی و خدمات بهداشتی- درمانی ایران تهران، ایران

(II) دستیار فوق تخصصی نفرولوژی، بیمارستان شهید هاشمی‌نژاد، دانشگاه علوم پزشکی و خدمات بهداشتی- درمانی ایران، تهران، ایران (\*مؤلف مسؤول)

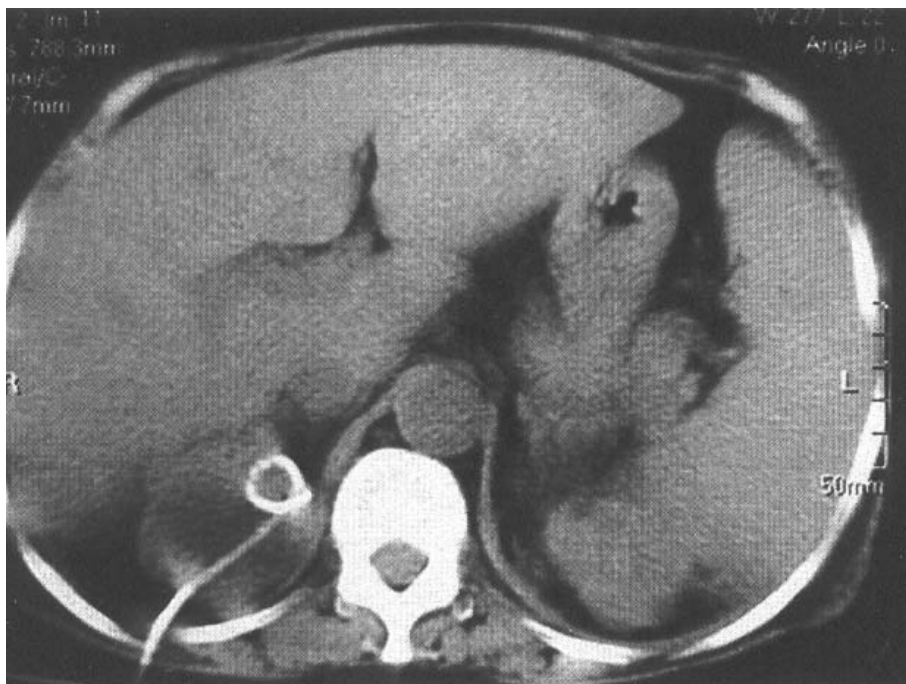
(III) استادیار و متخصص رادیولوژی، بیمارستان شهید هاشمی‌نژاد، دانشگاه علوم پزشکی و خدمات بهداشتی- درمانی ایران، تهران، ایران

کلیه بزرگ و حاوی کیست‌های متعدد با ابعاد مختلف (مطرح کننده ADPKD) به همراه یک سنگ به ابعاد ۸ میلی‌متر در کالیس میانی کلیه راست گزارش گردید (شکل شماره ۱). بیمار تحت درمان با Ciprofloxacin داخل وریدی قرار گرفت، اما تب وی همچنان ادامه یافت. در روز چهارم بستری با تشخیص ARF (Acute Renal Failure) ناشی از آمینوگلیکوزید، یک نوبت همودیالیز شد. پاسخ کشت ادرار روز اول

کلیه بزرگ و حاوی کیست‌های متعدد با ابعاد مختلف (مطرح کننده ADPKD) به همراه یک سنگ به ابعاد ۸ میلی‌متر در کالیس میانی کلیه راست گزارش گردید (شکل شماره ۱). بیمار تحت درمان با Ciprofloxacin داخل وریدی قرار گرفت، اما تب وی همچنان ادامه یافت. در روز چهارم بستری با تشخیص ARF (Acute Renal Failure) ناشی از آمینوگلیکوزید، یک نوبت همودیالیز شد. پاسخ کشت ادرار روز اول



شکل شماره ۱- تصاویر سونوگرافی کلیه‌های بیمار



شکل شماره ۲- درن نفروستومی در محل پیوست کلیه راست

جدول شماره ۱- یافته‌های آزمایشگاهی

	روز اول بستری	روز چهارم بستری	روز بیست و نهم بستری	روز قبل ترخیص
WBC 10 <sup>3</sup> /ml	۱۸۷۰۰		۱۱۹۰۰	۷۹۰۰
Hb g/dl	۹/۳		۶/۷	۸/۵
Plt	۵۴۷۰۰۰		۳۳۴۰۰۰	۲۷۰۰۰۰
FBS (mg/dl)	۲۳۶	۱۱۳	۱۰۴	۷۸
BUN(mg/dl)	۵۸	۶۵	۲۳	۲۰
Cr	۶/۳	۶	۲	۱/۸
Na (mg/dl)	۱۳۴	۱۳۲	۱۳۶	۱/۳۸
K(meq/l)	۴/۹	۴/۶	۳/۳	۵
AST units/L		۱۳		
ALT units/L		۶		
Albumin(gm/dl)		۲/۷		
Total protein(gm/dl)		۶/۸		
Ca (mg/dl)		۸/۷		
P(mg/dl)		۴/۴		
<b>Urine analysis</b>				
pH	۵			۵
Specific gravity	۱۰۱۷			۱۰۰۵
Protein	۱+			-
Blood	۱+			-
WBC	many			۳-۵
RBC	۹-۱۰			۰-۱

### بحث

بیماری پلی کیستیک اتوزومال غالب بالغین (ADPKD) شایع‌ترین بیماری پلی کیستیک کلیه با شیوع ۱ در ۵۰۰ تا ۱ در هر ۱۰۰۰ نفر است<sup>(۵و۴)</sup>. حدود ۳۰-۲۰٪ این بیماران در طول زندگی به یک یا چند اپیزود عفونت دستگاه ادراری (UTI- urinary tract infection) مبتلا می‌شوند<sup>(۱-۳)</sup>. عفونت سیستم ادراری در این بیماران معمولاً به شکل درگیری پارانشیمال و پیلونفریت است. عفونت کیست هم در این بیماران شایع می‌باشد. افتراق بین این دو اغلب مشکل است<sup>(۷و۶)</sup>. عفونت کیست معمولاً یک طرفه است و در صورتی که با پیلونفریت همراه نباشد، با باکتری می و باکتریوری همراه نیست. اگر کیست عفونی با سیستم جمع کننده ادرار در ارتباط نباشد، ممکن است کشت ادرار منفی باشد.<sup>(۴ و ۳، ۱)</sup> در صورتی که بیمار

در سونوگرافی انجام شده در این روز، در بعضی از کیست‌های کلیه septation و کلسیفیکاسیون گزارش گردید و تشخیص احتمالی پیوسته برای وی مطرح شد. به علت ادامه تب و تحت هدایت سونوگرافی از بزرگ‌ترین کیست کلیه راست، پونکسیون به عمل آمد که مقداری چرک خارج و یک درن نفروستومی در محل کیست تعیین شد و شستشوی روزانه درن با نرمال سالین برقرار گردید (شکل شماره ۲).

پاسخ کشت محتویات کیست باز هم E.coli > 100.000 بود. عملکرد کلیوی بیمار به تدریج بهبود یافت (جدول شماره ۱). علی‌رغم خروج بیمار از شرایط بحرانی، تب وی همچنان ادامه داشت. در روز سی‌ام بستری Trimetoprim-Sulfametaxazole داخل وریدی نیز به درمان اضافه شد. به دلیل تداوم تب، سی‌تی‌اسکن اسپیرال کلیه‌ها و سونوگرافی مجدد انجام گردید که نشان داد کیست‌های بزرگ کلیه راست تخلیه شده و درن نفروستومی در محل باقی است. ولی این بار در کلیه چپ، کیست‌های بزرگ با septation دیده شد که در بزرگ‌ترین آن‌ها درن نفروستومی قرار داده شد. با توجه به بهبود نسبی حال عمومی بیمار، تصمیم به انجام نفرکتومی به تعویق انداخته شد. در سونوگرافی بعدی مشاهده گردید کیست‌های قبلی تخلیه شده است و این بار در بزرگ‌ترین کیست باقیمانده سمپ چپ، درن نفروستومی جدیدی تعیین شد. در روز چهل و چهارم بستری، تب بیمار قطع گردید. هر سه درن تعیین شده در کیست‌های کلیوی روزانه شستشو داده شد و هر روز وضعیت درن‌ها و اندازه کیست‌ها توسط سونوگرافی کنترل گردید. روز پس از قطع تب، آنتی‌بیوتیک‌ها به فرم خوراکی تبدیل شد و بیمار با دستور ادامه Trimetoprim - Sulfametaxazole و Ciprofloxacin خوراکی تا ۳ ماه مرخص گردید.

در پیگیری وضعیت بیمار تا یک سال پس از این بستری، بیمار هیچ اثر دیگری از عفونت ادراری نداشته، کشت ادرار در پیگیری منفی و عملکرد کلیه در حدود Cr=2 حفظ گردید.

عفونی شده است، تخلیه کیست عفونی از طریق پوست (percutaneous drainage) مشکل است<sup>(۸)</sup>. نویسندگان این مقاله در بررسی متون پزشکی (literature) به یک مورد درناژپرکوتانئوس موفقیت آمیز کیست عفونی در فرد مبتلا به ADPKD برخورد کردند. در آن مورد، سی‌تی‌اسکن یک کیست بزرگ مشخص را در قطب تحتانی کلیه چپ نشان داده بود.<sup>(۱۲)</sup> در بیماری که معرفی شد: (۱) برخلاف معمول که پیوسته معمولاً یک‌طرفه است، کیست‌های هر دو طرف عفونی بود. (۲) علی‌رغم درمان با دوز و مدت کافی با دو آنتی‌بیوتیک مناسب، عفونت بیمار کنترل نشد. (۳) با وجود اینکه یافتن کیستی که عفونی شده است توسط سونوگرافی مشکل و بعید بود، با درناژ کیست‌های بزرگ هر دو طرف و به دنبال آن شستشوی مکرر داخل کیست‌ها و نیز کنترل روزانه محل تعبیه درن‌ها و پاسخ حجم مایع کیست‌ها به این درمان، عفونت کنترل گردید.

بعد از ۷-۵ روز به درمان‌های آنتی‌بیوتیکی معمول پاسخ نداد، باید به فکر عفونت کیست بود<sup>(۹)</sup>. یافته‌های رادیولوژیک، کمک چندانی در افتراق عفونت کیست از خونریزی جدید یا قبلی داخل کیست نمی‌کند؛ خصوصاً سی‌تی‌اسکن که تغییرات مشابه را در هر دو به صورت ضخیم شدن دیواره کیست نشان می‌دهد<sup>(۱۱)</sup>. اسکن گالیوم یا ایندیوم، تنها کانون‌های التهابی را در کلیه مشخص می‌کند و در نیمی از بیماران مثبت است.<sup>(۱، ۳، ۸، ۹، ۱۰ و ۱۱)</sup>

اغلب کیست‌ها به آنتی‌بیوتیک‌های قطبی مثل آمینوگلیکوزیدها و سفالوسپورین‌ها نفوذپذیرند<sup>(۹)</sup>، اما، تعداد کمی از کیست‌ها نسبتاً نفوذناپذیرند و لازم است از آنتی‌بیوتیک‌های محلول در چربی مثل کوتریموکسازول، سیپروفلوکساسین، و کلرامفنیکل برای نفوذ به داخل کیست استفاده کرد<sup>(۹)</sup>.

از آنجایی که با یافته‌های رادیولوژیک نمی‌توان مشخص کرد که کدام کیست از بین کیست‌های متعدد

## فهرست منابع

- 1- Sklar AH, Carvana RJ, Lammary JE, Strawer GD. Renal infections in ADPKD. *AMJ Kidney dis* 1987; 10:81.
- 2- Schwab SJ, Bander SJ, Klahr S. Renal infection in ADPKD. *Am J Med* 1987;82:714.
- 3- Gabow PA, Bennett WM. Renal manifestations, complication, management and long term outcome of ADPKA. *Semin nephrol* 1991;11:643.
- 4- Rizk D, Chapman AB. Cystic & inherited kidney dis. *Am J kidney Dis* 2003;42:1305.
- 5- Barry P, Brenner. *The kidney*. 7<sup>th</sup> ed. Philadelphia: Saunders; 2004. P.1752-1753
- 6- Elzinga Lw, Pulliam Jp, Rashad AL, Barry JM. Cyst fluid antibiotic concentrations in ADPKD. *Am J kidney Dis* 1985;6:400
- 7- Gibson P, Watson ML. Cyst infection in polycystic

kidney dis. A clinical challenge. *NDT* 1998; 13:2455.

- 8- Grantham JJ, Geiser JL, Evans EP. Cyst formation and growth in autosomal dominant polycystic kidney disease. *Kidney Int* 1987;31:1145.
- 9- Elzinga LW, Golper TA, Rashad AL, Carr ME, Bennet WM. Cotrimoxazole in cyst fluid from ADPKD. *Kidney Int* 1987;32:884.
- 10- Schwab SJ, Weaver ME. Penetration of trimetoprim and sulfametoxazole in a patient with ADPKD. *AM J Kidney Dis* 1986;7:434.
- 11- Elzinga LW, Golper TA, Rashad AL, Carr ME, Bennet WM. Ciprofloxacin activity in cyst fluid from polycystic kidneys. *Antimicrobial agents chemther* 1988; 32:844.
- 12- Chapman AB, Thickman D, Gabow PA. Percutaneous cyst puncture in the treatment of cyst infection in ADPKD. *AM J Kidney Dis* 1990;16:252.

## *Rare Response to Nonsurgical Treatment In a Patient with Autosomal Dominant Polycystic Kidney Disease and Bilateral Multiple Pyocysts; a Case Report*

H. Nedjadashti, MD<sup>I</sup>

\*F. Sabzghabaie, MD<sup>II</sup>

D. Saedi, MD<sup>III</sup>

### *Abstract*

**Introduction:** Autosomal dominant polycystic kidney disease (ADPKD) is the most prevalent inherited disease of kidney in adults. Approximately, 30-50 percent of these patients will have one or more urinary tract infections during their lifetime. Treatment is somewhat more complicated with an infected cyst and if the patient doesn't respond to antimicrobial therapy, surgical nephrectomy is the treatment of last resort.

**Case report:** In this article, we report a 56 year old woman with ADPKD and diabetes. The patient had multiple pyocysts and didn't respond to antimicrobial therapy. The cysts were drained and washed under sonography guidance and the patient was treated.

**Conclusion:** Drainage of pyocysts in ADPKD with sonographic guide and frequent rinsing can be a good replacement for nephrectomy in patients that don't respond to antimicrobial therapy and are candidates for nephrectomy.

**Key words:** 1) Autosomal dominant polycystic kidney disease 2) Pyocyst  
3) Percutaneous drainage

**I)** Assistant Professor of Nephrology, Shaheed Hashemi Nejad Hospital, Iran University of Medical Sciences and Health Services, Tehran, Iran

**II)** Fellow of Nephrology, Shaheed Hashemi Nejad Hospital, Iran University of Medical Sciences and Health Services, Tehran, Iran (\*Corresponding Author)

**III)** Assistant Professor of Radiology, Iran University of Medical Sciences and Health Services, Tehran, Iran